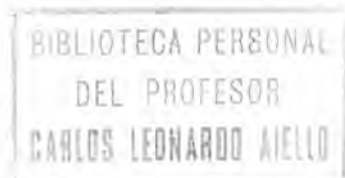


ASOCIACION ARGENTINA DE
ORTOPEDIA Y TRAUMATOLOGIA
BIBLIOTECA

DONACION

13 FEB. 1993

DISCO INTERVERTEBRAL



ANTHONY F. DePALMA

Profesor de Cirugía Ortopédica
Jefferson Medical College, Thomas Jefferson University

RICHARD H. ROTHMAN

Profesor Asociado de Cirugía Ortopédica
Jefferson Medical College, Thomas Jefferson University

Versión española por el doctor

A. JORNET CASES

Cirujano E. del Hospital de la Santa Cruz y San Pablo,
de Barcelona

WE
405
408

EDITORIAL JIMS
BARCELONA



1971

ÍNDICE DE MATERIAS

CAPÍTULO I

ANATOMÍA	1
Embriología	1
La columna vertebral	6
Vértebras cervicales	8
Vértebras dorsales	10
Vértebras lumbares	13
El sacro	13
El cóccix	14
Discos intervertebrales	14
Ligamentos de la columna vertebral	17
Articulaciones y ligamentos atloidooccipitales y atloidoaxoideos	19
Inervación	22
Irrigación sanguínea del disco	23
Relaciones anatómicas	24
Relaciones de la medula espinal	24
Relaciones de los nervios espinales	25
Relaciones de los agujeros intervertebrales	26
Relación nervio-disco	28
Relaciones del sistema nervioso simpático	28
Arteria vertebral	29
Quinesiología de la columna vertebral	30
Movimientos normales de la columna vertebral	30
Respuesta mecánica del disco	31
Funciones de la columna vertebral	32
Bibliografía	35

CAPÍTULO 2

ANATOMÍA PATOLÓGICA	37
Alteraciones bioquímicas en el envejecimiento y en la enfermedad.	39
Alteraciones de la hidratación	39
Aumento del colágeno	40
Alteraciones de los lípidos	41
Alteraciones de los mucopolisacáridos	41
Factores genéticos en la degeneración del disco intervertebral	42
Fenómenos de autoinmunidad	42
Postura y anatomía patológica	43
Anatomía patológica macroscópica y microscópica del disco	43
Alteraciones histoquímicas en el disco intervertebral	44
Anatomía patológica descriptiva de la columna cervical	45
Anatomía patológica del disco intervertebral lumbar	56
Abombamiento discal	56
Hernias nucleares intraesponjosas	57
Formación de osteofitos	57
Adelgazamiento discal	59
Protrusiones discales	61
Calcificación del disco intervertebral	64
Infecciones del espacio discal intervertebral	65
Ocronosis	67
Bibliografía	67

CAPÍTULO 3

LESIONES DE LOS DISCOS LUMBARES: ASPECTOS ANATÓMICOS Y ANATOMOPATOLÓGICOS Y SÍNDROME CLÍNICO	69
Unidad del segmento motor	69
Nervio senovertebral y división primaria posterior de la raíz nerviosa lumbar	71
Forma y tamaño del conducto vertebral	73
Relaciones de las raíces nerviosas lumbares	74
Relaciones del agujero intervertebral	76
Proceso anatomopatológico en el disco lumbar	78
Fase precoz del proceso anatomopatológico	80
Fase intermedia del proceso anatomopatológico	82
Fase final del proceso anatomopatológico	91
Consideraciones finales acerca de la relación raíz-protrusión	96
Bibliografía	99

CAPÍTULO 4

SÍNDROME CLÍNICO DE LA AFECCIÓN DISCAL CERVICAL	101
Anamnesis	101
Signos clínicos	104
Hallazgos radiográficos de la enfermedad discal degenerativa	106
Bibliografía.	109

CAPÍTULO 5

TRATAMIENTO CONSERVADOR DE LA ENFERMEDAD DISCAL CERVICAL	111
Inmovilización	111
Terapéutica medicamentosa	113
Ejercicios isométricos cervicales	114
Infiltración novocaínica de los puntos sensibles	115
Terapéutica física	115
Medidas generales	115
Bibliografía	116

CAPÍTULO 6

TRATAMIENTO OPERATORIO DE LA ENFERMEDAD DISCAL CERVICAL	117
Selección del paciente para el tratamiento operatorio	117
Síndrome discógeno	117
Síndrome neurógeno	120
Lesión en el interior del agujero	121
Lesiones ventrolaterales y de la línea media	121
Alteraciones de la arteria vertebral en la espondilosis cervical	129
Procedimientos operatorios	131
Excisión del disco y fusión intersomática (Acceso anterior)	131
Laminectomía y fusión vertebral posterior	146
Técnica de la laminectomía y de la fusión vertebral posterior	147
Seudoartrosis	151
Reparación de la pseudoartrosis (Acceso anterior)	151
Técnica de la fusión anterior (Bailey y Badgley)	153
Bibliografía	157

CAPÍTULO 7

LESIONES POR HIPEREXTENSIÓN DE LAS PARTES BLANDAS DE LA COLUMNA CERVICAL	159
Mecanismo del traumatismo	159
Lesiones de las partes blandas situadas por delante de la columna cervical	161
Músculos	161
Esófago y tráquea	161
Músculos largos del cuello y cadena simpática	161
Lesiones de los discos intervertebrales	163
Subluxaciones de las vértebras cervicales	166
Lesiones anatomopatológicas crónicas	168
Lesiones anatomopatológicas consecutivas a colisiones por retroceso en presencia de alteraciones degenerativas de la columna cervical	169
Síndrome cervical de hiperextensión	171
Lesiones de la columna cervical	171
Síndrome clínico agudo (Lesión por retroceso)	172
Tratamiento de las lesiones recientes por hiperextensión	174
Resultados del tratamiento conservador	175
Tratamiento operatorio del síndrome cervical producido por las lesiones en hiperextensión	176
Determinación del nivel afecto	176
Aspectos radiográficos	176
Técnica operatoria. Fusión vertebral cervical anterior	178
Bibliografía	179

CAPÍTULO 8

COMPLICACIONES Y RESULTADOS DEL TRATAMIENTO OPERATORIO DE LAS ENFERMEDADES DE LA COLUMNA CERVICAL	181
Complicaciones	181
Resultados	182
Resultados del tratamiento conservador	183
Valoración de la fusión cervical anterior y posterior	185
Excisión discal y fusión intersomática anterior	185
Seudoartrosis	190
Causas de fracaso	196
Bibliografía	200

CAPÍTULO 9

SÍNDROME CLÍNICO DEL DISCO INTERVERTEBRAL DORSAL	201
Anatomía	202
Signos clínicos	204
Valoración radiográfica	204
Diagnóstico diferencial	205
Bibliografía	206

CAPÍTULO 10

TRATAMIENTO OPERATORIO DE LA AFECCIÓN DISCAL DORSAL	207
Consideraciones quirúrgicas	209
Artrodesis	211
Técnica de la artrodesis	211
Bibliografía	211

CAPÍTULO 11

ASPECTOS CLÍNICOS PROMINENTES DE LAS LESIONES DISCALES LUMBARES	213
Historia clínica	214
Traumatismo	214
Tipos de dolor	215
Nivel de la lesión discal	224
Lesión doble	224
Comienzo del síndrome discal lumbar	224
Dolor constante difuso en la región lumbar	225
Dolor intenso súbito	225
Dolor ciático sin dolor lumbar	226
Dolor lumbar con ciática	228
Síndrome de la cola de caballo, debido a protrusión nuclear masiva	228
Variabilidad del curso clínico	229
Carácter de los ataques recidivantes	230
Carácter del síndrome ciático	232
Carácter de las alteraciones motoras, sensitivas y reflejas	233
Exacerbaciones y remisiones	237
Bibliografía	239

CAPÍTULO 12

MANIFESTACIONES CLÍNICAS DEL SÍNDROME DISCAL LUMBAR	241
Manifestaciones clínicas subjetivas	242
Dolor	242
Trastornos sensitivos	245
Trastornos motores	246
Manifestaciones clínicas objetivas	246
Marcha	247
Postura en la posición erecta	247
Naturaleza de los movimientos	249
Extensión y flexión	250
Inclinación lateral y rotación	252
Espasmo muscular	252
Palpación y percusión	254
Disfunción motora	254
Manifestaciones sensitivas	264
Alteraciones reflejas	265
Pruebas clínicas	265
Maniobra de Valsalva	265
Pruebas de la pierna	267
Exploración vascular periférica	273
Prueba de la compresión yugular	273
Exploración abdominal y rectal	274
Pruebas diagnósticas especiales	274
Examen del líquido cefalorraquídeo	274
Electromiografía	275
Examen radiográfico	275
Estrechamiento del espacio intervertebral	276
Artrosis de la articulación intervertebral	277
Desplazamiento posterior relativo del cuerpo vertebral	279
Sacralización de la quinta vértebra lumbar (Disco delgado congénito)	280
Calcificación del disco	281
Fenómeno del vacío o de neumatización	282
Otras formas de lesiones discales lumbares	283
Mielografía	288
Prolapso intermitente	293
Discografía	294
Bibliografía	295

CAPÍTULO 13

ANORMALIDADES CONGÉNITAS Y ADQUIRIDAS DE LA COLUMNA LUMBAR (Su relación con la lumbalgia o con la lumbociatalgia)	297
Anormalidades congénitas	299
Espondilólisis	299
Espondilolistesis	301
Exageración del ángulo lumbosacro	308
Aumento o disminución del número de vértebras lumbares libres	310
Sacralización (parcial o completa) de la vértebra L5 y lumbarización (parcial o completa) de la vértebra S1	311
Espina bífida con apófisis espinosa larga de la vértebra L5	315
Anormalidades del conducto vertebral	316
Deformidades por rotación de las vértebras lumbares inferiores.	316
Articulaciones intervertebrales posteriores asimétricas	318
Anormalidades adquiridas de la región lumbosacra	318
Artrosis de las articulaciones intervertebrales e intervertebrales posteriores	320
Enfermedad de Paget (Osteítis deformante)	324
Espondilartritis anquilopoyética	326
Anormalidades de las raíces nerviosas	327
Bibliografía	328

CAPÍTULO 14

TRATAMIENTO CONSERVADOR DE LA ENFERMEDAD DISCAL LUMBAR	329
Reposo en cama	330
Terapéutica medicamentosa	331
Ejercicios de flexión	333
Medidas generales de higiene lumbar	335
Terapéutica física	336
Uso de férulas y corsés	336
Embarazo y enfermedad discal lumbar	339
Bibliografía	340

CAPÍTULO 15

TRATAMIENTO OPERATORIO DE LA ENFERMEDAD DISCAL LUMBAR	341
Indicaciones quirúrgicas	343
Indicaciones para la intervención quirúrgica en pacientes sometidos a operaciones previas	346
Contraindicaciones de la intervención quirúrgica	349
Objetivos de la intervención quirúrgica	350
¿Es necesario o no proceder a la fusión?	351
Justificación para la fusión vertebral después de la excisión del disco	353
Artrodesis	355
Aspectos anatómicos pertinentes relacionados con las lesiones discales lumbares	356
Patología quirúrgica relacionada con las lesiones discales lumbares.	360
Consideraciones sobre técnica quirúrgica	363
Exposición de la columna lumbar inferior	364
Exposición del conducto vertebral	366
Exploración del conducto vertebral	368
Evacuación del disco	369
Técnica operatoria	370
Incisión	371
Técnica de la artrodesis de la columna vertebral	375
Modificación de la fusión posterolateral	379
Conducta postoperatoria	379
Fusión intersomática anterior	383
Bibliografía	386

CAPÍTULO 16

COMPLICACIONES, FRACASOS Y TRAGEDIAS DEL TRATAMIENTO OPERATORIO DE LA ENFERMEDAD DISCAL LUMBAR	387
Complicaciones durante la operación	387
Lesiones vasculares y viscerales	387
Prevención	389
Diagnóstico	390
Conducta pertinente	391
Lesiones de los elementos nerviosos	392
Complicaciones durante el período postoperatorio inmediato	394

Causas del fracaso después del tratamiento operatorio	396
Errores de diagnóstico	396
Errores en el criterio y técnica quirúrgicos	402
Complicaciones relacionadas con el procedimiento operatorio	403
Causas de dolor no relacionado con el tratamiento operatorio	412
Tragedias del tratamiento operatorio de la enfermedad discal lumbar	413
Resultados del tratamiento operatorio en pacientes con operaciones múltiples	413
Técnica de la nueva operación	416
Incisión	416
Tratamiento del espacio discal intervertebral	418
Fusión de los segmentos afectados	419
Bibliografía	420

CAPÍTULO 17

RESULTADOS DEL TRATAMIENTO OPERATORIO DE LOS TRASTORNOS MECÁNICOS DE LA COLUMNA LUMBAR	421
Degeneración discal	425
Elección del procedimiento quirúrgico	427
Defectos del arco neural	430
Mecanismo lumbosacro inestable	431
Reanudación del nivel anterior de actividad	433
Seudoartrosis	433
Especulaciones	437
Bibliografía	438
INDICE ALFABÉTICO	439