

**PRESENTACION DE ENFERMOS, RADIOGRAFIAS
E INSTRUMENTOS**

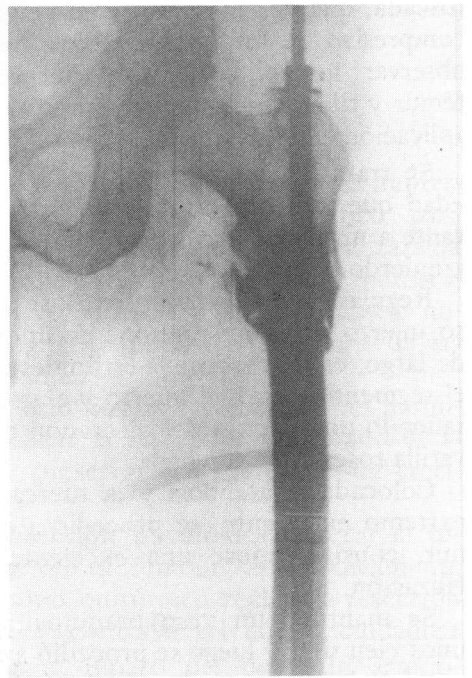
Enclavado compresivo en reemplazo parcial de fémur

Dres. JOSE M. BUGNON* y RICARDO SERENELLI

El reemplazo masivo del hueso por elemento inerte (metil-metacrilato) también se presta para demostrar las bondades del sistema de la espina roscada.

Mostramos un caso cedido gentilmente por el Dr. Federico Benetti Aprosio y que empleara nuestro método ante el fracaso de un Küntscher cementado en un paciente de 78 años de edad en una lesión secundaria de fémur izquierdo.

Se removió el sistema aplicado, colocándose un enclavado compresivo, lográndose una inmovilización satisfactoria.



* Hospital de Emergencias "Dr. Clemente Alvarez", Rosario, Provincia de Santa Fe.