ISSN 0325-1578
Rev. Asoc. Arg. Ortop. y Traumatol., Vol. 56, Nº 2, págs. 250-264

Ruptura de componentes acetabulares plásticos en artroplastias de cadera

Dr. LUIS A. FARFALLI*

Resumen: *El autor describe la experiencia recogida en 14 casos de ruptura de componentes acetabulares plásticos en artroplastias de cadera, complicación poco difundida en nuestro medio. Las rupturas se produjeron en seis casos de artroplastias totales modelo Müller, cuatro casos en modelos Charnley, tres casos en reemplazos superficiales con doble cúpula y un caso en una artroplastia modelo Thompson-Brunswik, estudiadas entre febrero de 1982 y julio de 1991. Todas las rupturas de componentes de polietileno se produjeron en mujeres. Hubo dos rupturas de cúpulas de poliéster en varones con antecedentes de aflojamiento y trauma previos. Las edades de los pacientes oscilaron entre 33 y 77 años (TM: 56 años) y los diagnósticos fueron: artrosis (seis casos), LCC (cuatro casos), artritis reumatoidea (tres casos), necrosis aséptica (un caso). Se analizan los factores involucrados en la ruptura de los componentes de diferentes diseños, describiendo los signos diagnósticos. Además del desgaste de los componentes plásticos se insiste en la descripción de otras causas predisponentes vinculadas con aspectos técnico-quirúrgicos y la respuesta a largo plazo del hueso huésped ante la presencia del implante. Se desaconseja el uso de componentes acetabulares de polietileno de finas paredes articulados a componentes cefálicos de gran diámetro, así como el empleo de cúpulas excéntricas. Se hacen consideraciones vinculadas a los diseños con revestimientos metálicos, a los sistemas modulares de insertos plásticos intercambiables y a las cúpulas porosas no cementadas, planteando interrogantes sobre el futuro de las mismas.*

Summary: *The author describes his experience on 14 cases with rupture of plastic acetabular components in hip arthroplasties, a complication seldom described in the current literature.*

The rupture occurred in 6 patients with Müller's type prostheses, 4 patients with Charnley's model, 3 had a superficial replacement with double cup, and one patient with Thompson-Brunswik model. These cases were reviewed tween february 1982 and july 1991.

All of the ruptures of the polyethylene components occurred in female patients were two polyester cup ruptures in males with previous loosening and trauma.

The average age of the patients was 56 years (range, thirty-three to seventy-seven years). The diagnosis were: osteoarthritis (6 cases), congenital dislocation of the hip (4 cases), rheumatoid arthritis (3 cases), aseptic osteonecrosis (one case). The causes of rupture in each type of prostheses were analysed describing the diagnostic features.

We considered not only the waste of the plastic components, but also other causes related to surgical-techniques, and to the long-term response of the patient's bone to the implant.

Several items are discussed such as: metal-backed systems, modular systems and uncemented porous-coated implants, questioning their durability.

* Tupac Amarú 3461, Barrio Jardín Espinosa, (5014) Córdoba.

INTRODUCCION Y OBJETIVOS

La ruptura del componente plástico en artroplastias totales de cadera es considerada todavía como poco frecuente en la literatura médica[3, 11, 18, 27, 28]. La publicación de Salvati[24] en 1979, describiendo las observaciones en dos pacientes con artroplastias totales de Müller que sufrieron fracturas en las cúpulas de polietileno, figura entre los primeros informes de la literatura médica. Sin embargo, la posibilidad de que el componente plástico de una artroplastia sufra deterioros hasta su ruptura por perforación, había sido ya estudiada en la década del '60 por Cahrnley, luego de las nefastas experiencias con las primeras cúpulas de politetrafluoroetileno (teflón). Con la introducción en 1964 del polietileno de alta densidad molecular RCH 1000, de mejor tolerancia *in vivo* que el teflón, esa complicación aparentemente dejaría de constituir un problema, siempre y cuando se respetara el principio de la baja fricción empleando cúpulas acetabulares de gruesas paredes articuladas a cabezas protésicas de diámetro menor (22,25 mm) que garantizara la estabilidad del sistema a largo plazo. Lo contrario ocurriría de utilizarse cabezas de gran diámetro articuladas a cúpulas de paredes delgadas por el incremento significativo del par de giro. Esto fue sostenido y luego demostrado por Charnley con modelos fotoelásticos[5, 6, 26].

En 1970 la escuela suiza utilizó para la elaboración de las cúpulas de Müller el polietilentereftalato (Hostadur), un poliéster esterilizable en autoclave de propiedades semejantes al polietileno pero tres veces más rígido. La experiencia a corto plazo demostró un elevado índice de aflojamientos acetabulares con reacciones tisulares adversas debido a la producción excesiva de irritantes partículas de desgaste del poliéster. Además de aflojamientos mecánicos, se observaron rupturas por estallido espontáneo de las cúpulas, todo lo cual indujo al abandono del uso clínico de dichos componentes a partir de 1972[26]. Muchas de estas cúpulas fueron implantadas en nuestro país en la década del '70.

Luego del informe de Salvati en 1979, otros autores publicaron en la literatura anglosajona casos de rupturas de cúpulas de polietileno, todas ellas del modelo Müller: Volz (1980), Stout (1981), Collins (1982), Thirupathi (1983), Harley (1985). En relación con las prótesis de Charnley sólo encontramos referencias de ruptura en la publicación de Moreland[18] en 1986 y en la obra de Wroblewski[30] de 1990, no siendo habitual el hallazgo.

Al finalizar la década del '70 y comenzar la del '80 se popularizaron las artroplastias superficiales de cadera con doble cúpula cementada. La veracidad de los conceptos de Charnley se confirmó y estos sistemas con componentes cefálicos de gran diámetro articulándose en cúpulas de polietileno de delgadas paredes, pronto mostraron deterioros y aflojamientos que obligaron a la revisión quirúrgica en pocos años, sufriendo la perforación y la ruptura sólo los casos de mayor sobrevida[1, 14, 16, 20]. Wroblewski[30] reafirma lo postulado por Charnley, insistiendo que en cualquier diseño protésico donde se empleen componentes cefálicos grandes y cúpulas de finas paredes pueden producirse rupturas del componente plástico como resultado predominantemente del desgaste y la fatiga, constituyendo hallazgos relativamente frecuentes.

Los objetivos de este trabajo son:

1. Describir las observaciones recogidas en rupturas de componentes acetabulares plásticos en 14 pacientes con distintas patologías que fueron sometidos a artroplastias cementadas.
2. Alertar sobre la posibilidad del incremento de esta complicación con el transcurso del tiempo y el desgaste protésico, sobre todo en determinados diseños artroplásticos.
3. Plantear inquietudes sobre el peligro potencial de rupturas de la cúpula en los diseños protésicos actuales.

MATERIAL DE ESTUDIO

Entre febrero de 1982 y julio de 1991

hemos tenido oportunidad de revisar quirúrgicamente 14 pacientes que sufrieron la ruptura del componente plástico en sus artroplastias de cadera, ocho de ellas realizadas en nuestra propia institución (Hospital Córdoba) y las seis restantes en diferentes centros asistenciales de Córdoba y Buenos Aires.

Las revisiones fueron llevadas a cabo por el autor y en todos los casos los especímenes extraídos fueron fotografiados intra y postoperatoriamente para su registro y documentación, estudiándose macro y microscópicamente el material y el tipo de daño sufrido por los respectivos componentes acetabulares.

Los casos fueron estudiados en cuatro grupos de acuerdo con los distintos diseños protésicos, considerando la edad, sexo, diagnóstico de la afección primitiva, tiempo transcurrido entre la artroplastia y la revisión, material y tamaño del componente acetabular extraído y tipo de ruptura observada.

El primer grupo se describe en la Tabla 1 y corresponde a seis casos de rupturas de componentes acetabulares del modelo Müller con diámetro cefaloprotésico de 32 mm. Las edades oscilaron entre 33 y 70 años (promedio: 61 años). Cuatro de los seis pacientes fueron mujeres con diagnóstico de necrosis aséptica (un caso), artritis reumatoidea (un caso) y osteoartrosis en las dos pacientes restantes, así como en los varones.

Excepto la paciente artrítica, los demás fueron revisados entre los 8 años y los 10 años con 9 meses postoperatorios (TM: 8 años y 9 meses). En los dos pacientes de sexo masculino las rupturas de las cúpulas fueron desencadenadas por episodios tramáticos, pero los antecedentes de dolores acompañados de signos radiográficos confirmaron aflojamientos mecánicos previos. Ambas cúpulas fueron de poliéster de 50 mm (Protek) y sufrieron verdaderos estallidos. Las Figuras 1A y 1B muestran como ejemplo el caso 2. Radiográficamente hay signos evidentes de aflojamiento de cúpula que muestra una discontinuidad polar superior (flecha) con disminución franca del espacio existente entre el acetábulo y la cabeza protésica desplazada proximalmente. Los alambres marcadores han perdido su alineación. La fotografía muestra la ruptura por estallido de la cúpula.

En las cuatro pacientes restantes los componentes fueron de polietileno RCH 1000 (dos de 50 mm y dos de 44 mm de diámetro externo). En todas ellas existieron antecedentes de dolor y claudicación funcional progresivos de larga data, expresando quizás francos aflojamientos mecánicos previos a las rupturas. Carecemos de estudios radiográficos evolutivos por haber sido previamente tratadas en otros centros.

Las radiografías previas a las revisiones quirúrgicas mostraron severas pérdidas de sustancia ósea del acetábulo a nivel del techo y fondo, groseros signos de aflojamiento con migración proximal de los componentes rotos y discontinuidad del cemento

TABLA 1

RUPTURA DE COMPONENTES ACETABULARES PLASTICOS EN ARTROPLASTIAS TOTALES DE CADERA

PROTESIS TOTAL MODELO MÜLLER (32 mm de diámetro)

Casos	Edad	Sexo	Diag.	Evol. postoper.	Mat. y diám. cúp.	Tipo de ruptura
1 ST	70	M	OA	10a 9m	Poliéster	50 mm
2 VC	77	M	OA	9a	Poliéster	50 mm
3 MS	63	F	NA	8a	PAD 50 mm	Fr. c/fragm.
4 FG	67	F	OA	8a 2m	PAD 44 mm	Fr c/fragm.
5 LM	59	F	OA	8a 4m	PAD 44 mm	Fr c/fragm.
6 NV	33	F	AR	19a 11m	PAD 50 mm	Fr c/fragm.

Fig. 1A (caso 2, grupo I). Radiografía preoperatoria de hombre de 77 años con fractura de la cúpula a los 9 años de su ATC con prótesis de Müller por artrosis (antecedente traumatico).

Fig. 1B (caso 2, grupo I). Ruptura por estallido de la cúpula de poliéster de 50 mm de diámetro externo.

en zona I de Charnley en la mayoría de los casos. Los componentes cefalofemorales subluxados proximalmente mostraron contacto con el hueso supraacetabular, sugiriendo una disminución franca del espesor de la pared superior de la cúpula y/o solución de continuidad. Los marcadores de alambres se presentaron distorsionados y rotos. Todas las cúpulas extraídas presentaron trazos de fracturas en la zona proximal de máxima transmisión de carga, acompañadas de mayor o menor grado de fragmentación.

Las Figuras 2A y 2B muestran el caso 5. Radiográficamente se observa un aflojamiento grosero de la cúpula con migración proximal y verticalización. El cemento radioopaco muestra los anclajes ilíaco, pubiano e isquiático totalmente desplazados con osteolisis circundante. Están presentes los signos radiográficos antes descriptos. La fotografía demuestra el daño del componente de finas paredes (44 mm) en el sector superior de carga, típico de un mecanismo de fatiga y desgaste. El marcador de alambre aparece desprendido y roto.

Las Figuras 3A y 3B muestran el caso 6. Paciente de sexo femenino de 33 años con artritis reumatoidea juvenil que 19 años y 11 meses antes fue sometida a artroplastias ATC con prótesis de Müller (!!!). En la radiografía de la cadera derecha, además del acentuado aflojamiento con migración superomedial de la cúpula, se observa la marcada destrucción del acetábulo óseo y la pelvis circundante. Además de la ruptura de la cúpula, se observa la múltiple fragmentación del cemento. Hay una acentua-

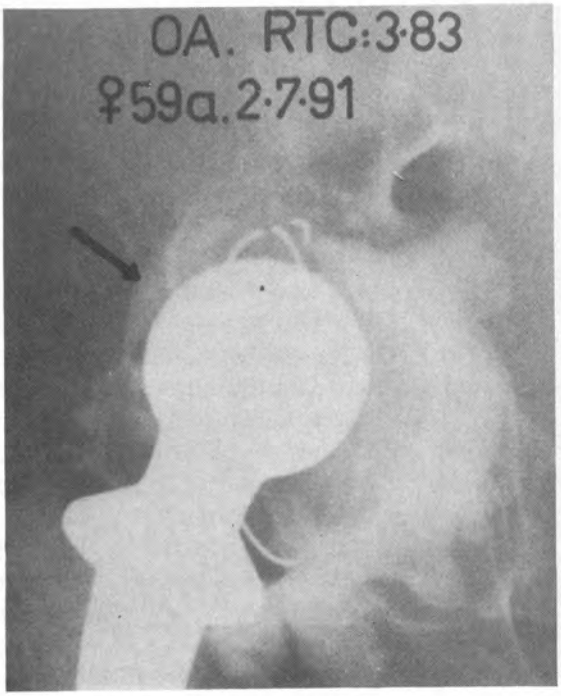

Fig. 2A (caso 5, grupo I). Radiografía preoperatoria de mujer de 59 años con fractura de la cúpula a los 8 años y 4 meses de su ATC con prótesis de Müller por artrosis.

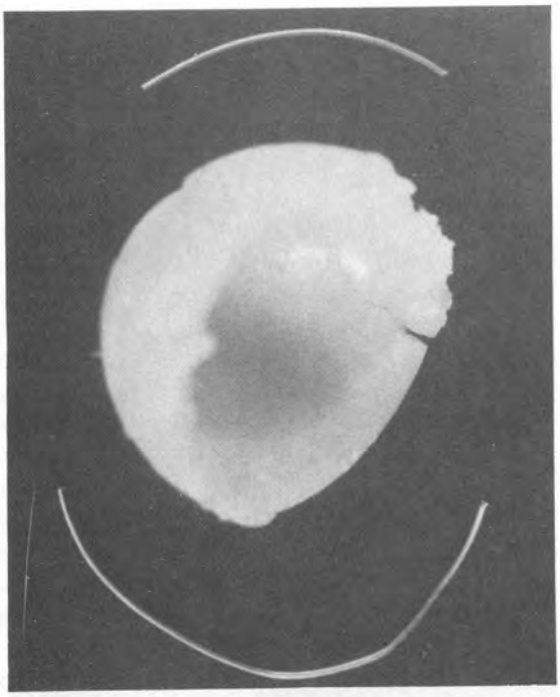

Fig. 2B (caso 5, grupo I). Ruptura por fatiga y desgaste en el sector superior de la cúpula de polietilieno de 44 mm de diámetro.

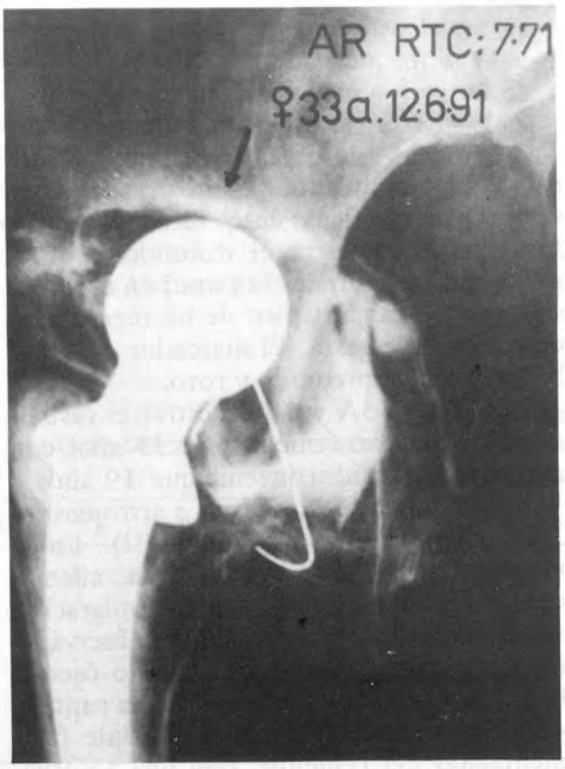



Fig. 3B (caso 6, grupo I). Fractura con fragmentación en el sector superior de la cúpula de polietileno de 50 mm, marcada deformación del plástico y desgaste. Marcas por del cuello protésico en el margen inferior.

Fig. 3A (caso 6, grupo I). Radiografía preoperatoria de mujer de 33 años con fractura de la cúpula a los 19 años y 11 meses de su ATC con prótesis de Müller por artritis reumatoidea juvenil.

da osteopenia. La fotografía muestra deformación de la cúpula de polietileno de 50 mm (cavidad ovoide) con marcas de impactos del cuello protésico femoral en el margen inferior y una acentuada pérdida de sustancia en el sector superior con fragmentos desprendidos. El marcador de alambre igualmente se encuentra roto.

TABLA 2
RUPTURA DE CUPULAS DE POLIETILENO EN ARTROPLASTIAS DE BAJA FRICCION DE LA CADERA
PROTESIS TOTAL MODELO CHARNLEY (22,25 mm de diámetro)

Casos	Edad	Sexo	Diag.	Evol. postoper.	Mat. y diám. cúp.	Tipo de ruptura
1 IL	70	F	LCC	7a 4m	PAD 35 mm Exc.	Fractura*
2 MD	52	F	LCC	1a 9m	PAD 35 mm Exc.	Fr. c/fragm.*
3 LA	66	F	LCC	9a 3m	PAD 35 mm Exc.	Fr c/fragm.*
4 MA	40	F	AR	9a 10m	PAD 40 mm Esp.	Fr. c/fragm.*

* Rotación por defecto de diseño de cúpula excéntrica.

El segundo grupo se describe en la Tabla 2 y corresponde a cuatro casos de componentes acetabulares tipo Charnley con diámetro cefaloprotésico de 22,25 mm. Todas fueron mujeres con edades que oscilaron entre 40 y 70 años (promedio: 57 años) con diagnóstico de luxación congénita de cadera, excepto una artritis reumatoidea juvenil. El tiempo transcurrido hasta la revisión quirúrgica en las pacientes con LCC fue dispar, variando entre 1,9 y 9,3 años. Es necesario aclarar que en las tres pacientes se utilizó el mismo modelo de cúpulas excéntricas de polietileno de 35 mm de diámetro externo elaboradas en nuestro país, con defectos de diseño que ya fueron descriptos y publicados por nosotros en 1980[8]. Tal defecto consistió esencialmente en una falta de control rotacional del componente dentro de su lecho de cemento. Las fuerzas que normalmente actúan en la articulación provocaron en todos los casos 180 grados de rotación de la cúpula excéntrica, de tal modo que la delgada pared inferior quedó proximalmente ubicada, exponiéndose al rápido desgaste y ruptura por fatiga. Uno de estos casos fue recientemente publicado por nosotros con motivo de otra comunicación[9].

Las Figuras 4A y 4B muestran como ejemplo el caso 2 de este grupo. Al año y nueve meses de una artroplastia izquierda, donde se utilizó la cabeza femoral como injerto proximal fijado con dos tornillos y una cúpula excéntrica cementada, dicha paciente, de 53 años, experimentó dolor, acortamiento, sensación de inestabilidad y crujidos articulares en su cadera. La radiografía revela la luxación proximal de la prótesis femoral, prácticamente en contacto con uno de los tornillos que está incurvado y hay ruptura del marcador circular de alambre, sugiriendo solución de continuidad en la cúpula rotada. No hay aflojamiento evidente en la interfase cemento-hueso. En la revisión operatoria se comprobó la ruptura de la cúpula con fragmentación del plástico y del cemento proximal. El injerto óseo subyacente estaba colapsado con reabsorción parcial. En las zonas II y III de Charnley el anclaje cementado se mantenía firme. Las fotografías muestran el daño de la cúpula.

El cuarto caso de este grupo correspondió a una paciente de 40 años con artritis reumatoidea juvenil que obligó a múltiples intervenciones articulares, entre ellas una ATC derecha tipo Charnley realizada en 1979. A los nueve años y diez meses, con motivo de dolor progresivo, claudicación y

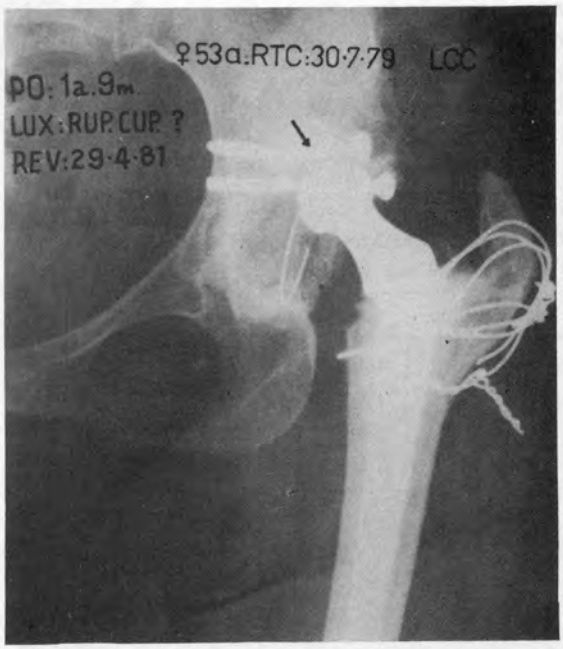

Fig. 4A (caso 2, grupo II). Radiografía preoperatoria de mujer de 53 años con ruptura de cúpula excéntrica anormalmente rotada a 21 meses de su ATC por LCC. Uno de los tornillos que fija el injerto óseo cefálico, parcialmente colapsado, se ha curvado por la presión de la cabeza protésica proximalmente luxada. Interfase cemento-hueso conservada.

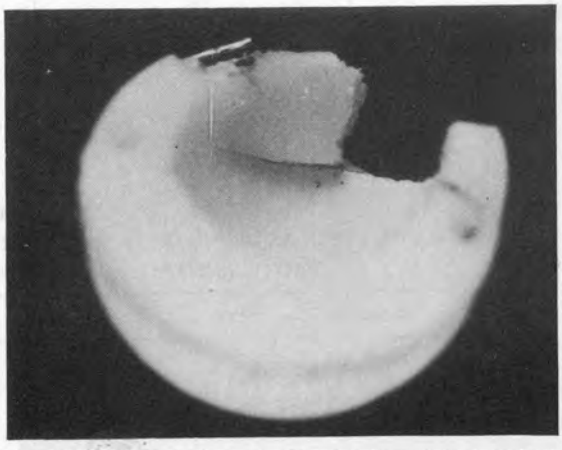

Fig. 4B (caso 2, grupo II). Fractura con pérdida de sustancia en el sector más delgado de la cúpula de polietileno extrachica excéntrica de 35 mm (rotada por defecto de diseño).

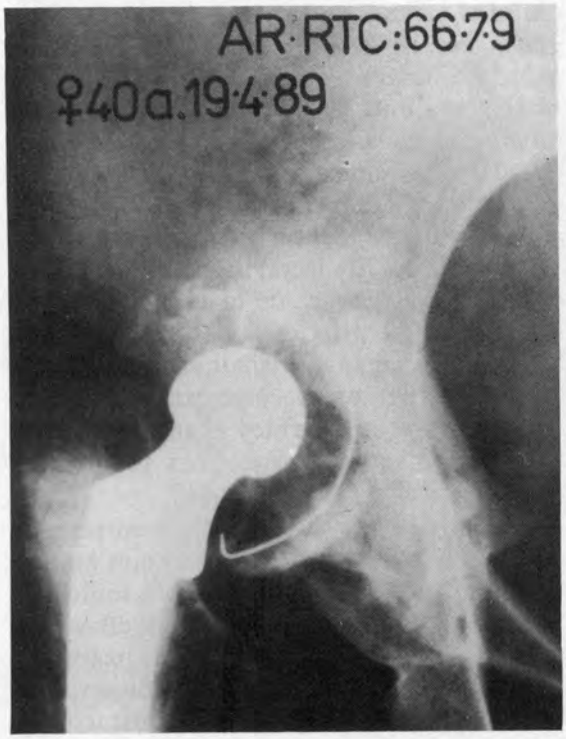

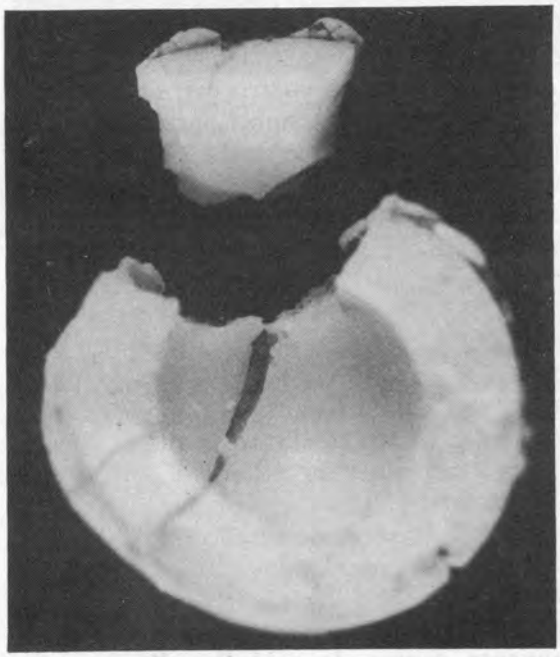

Fig. 5B (caso 4, grupo II). Fracturas múltiples con fragmentación proximal de la cúpula de polietileno tipo Charnley chica especial de 40 mm de diámetro. Deformación del plástico y marcas por impacto del cuello protésico en el reborde inferior.

Fig. 5A (caso 4, grupo II). Radiografía preoperatoria de mujer de 40 años con fractura y fragmentación de la cúpula a 9 años y 10 meses de su ATC tipo Charnley por AR. Grosero aflojamiento con verticalización y migración proximal del componente. Colapso del techo acetabular (¿osteopenia reumatoidea?).

acortamiento, la paciente fue sometida a revisión quirúrgica con diagnóstico de aflojamiento y migración del componente acetabular y probable ruptura. Operatoriamente comprobamos grosero aflojamiento con migración proximal del componente y un verdadero colapso óseo del techo acetabular, probablemente favorecido por la osteopenia reumatoidea. La cúpula de polietileno modelo chica especial de 40 mm de diámetro externo presentó fracturas múltiples con fragmentación proximal, deformación del plástico y desgaste. La impronta del cuello protésico en el reborde inferior del componente fue evidente. Las Figuras 5A y 5B ilustran el caso.

TABLA 3
RUPTURA DE CUPULAS DE POLIETILENO EN ARTROPLASTIAS TOTALES DE CADERA CON PROTESIS DE SUPERFICIE
PROTESIS DE DOBLE CUPULA (FREEMAN, THAIRES) (39 a 45 mm de diámetro)

Casos	edad	Sexo	Diag.	Evol. postoper.	Mat y Diám. cúp.	Tipo de ruptura
1 TM	34	F	AR	7a 2m	PAD 47x39 mm	Perf. c/fr.
2 ML	54	F	OA	10a 2m	PAD 53x45 mm	Fr. c/fragm.
3 RD	42	F	LCC	7a 7m	PAD 49x43 mm	Fr. c/fragm.

El tercer grupo se describe en la Tabla 3 y corresponde a tres casos de componentes acetabulares de polietileno en reemplazos superficiales de cadera tipo Freeman y Tharies de diámetros externos/internos de 47x39, 53x45 y 49x43 mm respectivamente. Todos fueron pacientes del sexo femenino con edades que oscilaron entre 34 y 54 años (promedio: 43 años) con diagnóstico de luxacón congénita de cadera, osteoartrosis y artritis reumatoidea. Los tres casos fueron revisados entre siete años y dos meses y diez años y dos meses (TM: 8,3 años) mostrando todos rupturas con marcado desgaste, fragmentación y hasta perforación del componente plástico. El aflojamiento en la interfase cemento-hueso estuvo siempre presente asociado con distintos grados de migración. En un caso la destrucción del acetábulo fue de magnitud importante.

Las Figuras 6A y 6B ilustran el caso 3 del grupo. Mujer de 42 años con ruptura de cúpula a los siete años y siete meses de su reemplazo superficial por luxación congénita de cadera izquierda. En la radiografía se observa aflojamiento con migración proximal del componente acetabular. La cúpula femoral se proyecta superando los límites del marcador de alambre. La fotografía muestra desgaste, fracturas y fragmentación proximal de la cúpula de polietileno tipo Tharies utilizada, cuyo diámetro externo fue de 49 mm con diámetro interno de 43 mm. Hay ruptura del marcador de alambre.

El cuarto y último grupo, descripto en la Tabla 4, está representado por un solo caso, que corresponde a la ruptura de una cúpula de polietileno modelo Thompson-Brunswik de tipo retentivo de 45 mm de diámetro externo por 35 mm de diámetro interno. El paciente, de sexo masculino y 63 años de edad, fue sometido a ATC por artrosis y doce años más tarde requirió la revisión por presentar dolor, claudicación y acortamiento progresivo del miembro, provocados por aflojamientos de ambos componentes protésicos. La radiografía revela los aflojamientos con migración protésica. El cemento empleado no contenía contraste radioopaco. La fotografía muestra la frac-

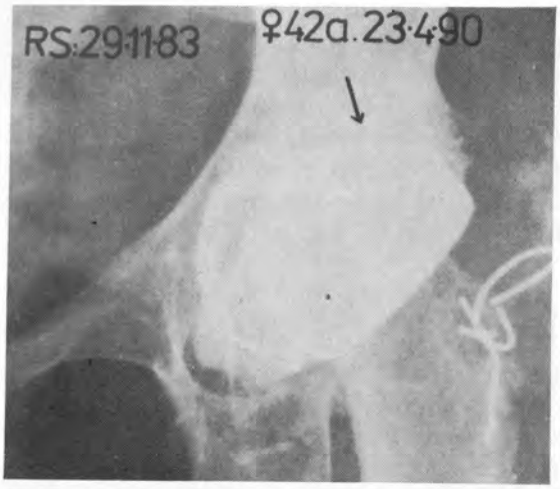

Fig. 6A (caso 3, grupo III). Radiografía preoperatoria de mujer de 42 años con ruptura de cúpula a los 7 años y 7 meses de su reemplazo de superficie por LCC izquierda. Aflojamiento del componente acetabular. Cúpula femoral superando los límites del marcador de alambre. Seudoartrosis trocantérica.

Fig. 6B (caso 3, grupo III). Desgaste, fracturas y fragmentación proximal de la cúpula de polietileno modelo Tharies de 49 x 43 mm. Ruptura del marcador de alambre.

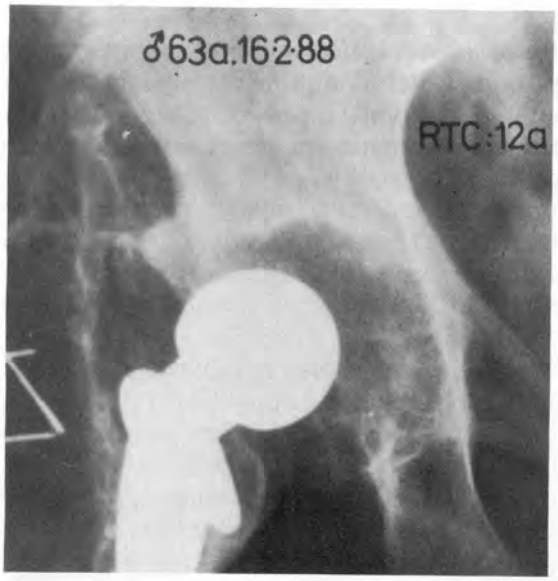

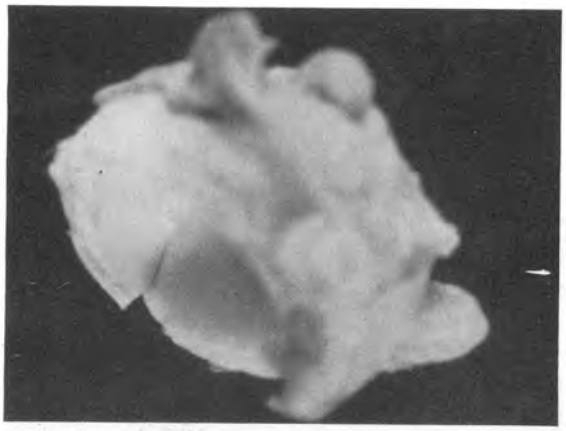

Fig. 7B (caso 4, grupo IV). Fractura con desgaste y erosión proximal de la cúpula de polietileno tipo retentivo de Brunswik de diámetro 45 x 35 mm.

Fig. 7A (caso 4, grupo IV). Radiografía preoperatoria de hombre de 63 años con ruptura de cúpula a los 12 años de su ATC con prótesis modelo Thompson-Brunswik por artrosis. No se empleó cemento radioopaco. Hay signos de aflojamiento y migración protésica.

TABLA 4

RUPTURA DE CUPULAS DE POLIETILENO EN ARTROPLASTIAS TOTALES DE CADERA

PROTESIS TOTAL MODELO THOMPSON-BRUNSWIK (35 mm de diámetro)

Casos	Edad	Sexo	Diag.	Evol. postoper.	PAD 45 mm	Fractura
1 JG	63	M	OA	12a	PAD 45 mm	Fractura

tura con desgaste y la erosión proximal de la cúpula de polietileno.

DISCUSION Y CONCLUSIONES

El desgaste del componente plástico de una artroplastia de cadera, hasta su perforación y ruptura, no fue una complicación desconocida por quienes tuvieron experiencia con materiales como el teflón y el poliéster[6, 26]. Desde que Charnley introdujo el polietileno para la construcción de las cúpulas, la complicación dejó de preocupar a los seguidores del principio de la artroplastia de baja fricción. Los diseños artroplásticos con cabezas protésicas de gran diámetro articulándose a cúpulas de polietileno de delgadas paredes fueron los primeros en sufrir rupturas atribuidas a causas traumáticas directas o indirectas. Todas fueron cúpulas del modelo Müller que se fracturaron en el sector proximal. Esto, al principio de los años '80, fue considerado un hecho excepcional[3, 24, 27, 29].

Thirupathi y colaboradores, en 1983, concluyeron que con seguimientos más prolongados la complicación podría presentarse con más frecuencia, involucrando no sólo sobrecargas estáticas sino mecanismos de fatiga cíclica repetitivos en el polietileno desgastado del sector superior de la cúpula[28]. En 1985, Harley y Boston describen cinco casos más, comprobando en todos ellos evidentes aflojamientos acetabulares con fracturas en la zona superior de máximo estrés de las cúpulas, próximas al anclaje ilíaco donde el cemento se fragmentó. Insisten en mejorar la técnica quirúrgica para prevenir la complicación[11].

Nuestra experiencia en seis casos de ruptura de cúpulas de Müller incluye dos fracturas con estallidos ocurridas en los dos únicos pacientes varones de toda la serie (Fig. 1). Ambas sucedieron después de nueve años de evolución postoperatoria y hubo antecedentes traumáticos definidos precedidos de signos clínicos y radiográficos de aflojamiento. La revisión por descementación relativamente precoz fue habitual en otros casos donde las cúpulas no llegaron a fracturarse. Felizmente la implantación de estos componentes fue interrumpida. Los cuatro casos restantes correspondieron a rupturas de cúpulas de polietileno en mujeres después de ocho años de implantadas. Todas fueron fracturas con fragmentación del plástico y la mitad se produjeron en cúpulas de paredes delgadas (diámetro externo 44 mm). Estuvieron asociadas a evidentes signos clínicos y radiográficos de aflojamiento con alarmante destrucción acetabular y migración del componente. Fue constante la subluxación proximal de la cabeza protésica dentro del acetábulo, con reducción o interrupción de la imagen radiolúcida correspondiente a la pared superior de la cúpula, así como la ruptura del marcador circular de alambre (Figs. 2 y 3). A pesar de las diferentes etiologías de base (dos artrosis, una necrosis aséptica postraumática y una artritis reumatoidea) fue común la osteoporosis en todas ellas.

La ruptura de cúpulas de polietileno en la artroplastia de baja fricción de Charnley es excepcional[18] y, como mencionamos anteriormente, ello se debe al principio y diseño del sistema mismo. Dowling y colaboradores[7] demostraron en 1978 que la porción superior de la cúpula es altamente susceptible al desgaste por las elevadas cargas que soporta, pudiendo llegar a claudicar. Por lo general se trata de un aflojamiento que obliga a la revisión de la artroplastia antes que ocurra la ruptura del componente. Sin embargo, como lo destaca Wroblewski[30], si por cualquier circunstancia se produce un déficit del apoyo óseo superoexterno del acetábulo, la cúpula queda sin soporte y ello puede conducir a la ruptura. Entre las causas predisponentes se mencionan los defectos técnico-quirúrgicos, la cavitación acetabular superoexterna progresiva, la reabsorción de injertos no incorporados y la evolución natural de la afección de fondo que indujo a la artroplastia, lo cual involucra por lo general compromiso del stock óseo u osteopenias progresivas. Este último factor quizás es-

tuvo presente en nuestra paciente artrítica reumatoidea de 40 años de edad que a los nueve años y diez meses de su artroplastia fue revisada por aflojamiento y migración del componente acetabular, encontrándonos con una ruptura con fragmentación de la cúpula donde el desgaste, la deformación y la fatiga del polietileno tuvieron importante participación.

La ruptura de componentes extrachicos exéntricos con defectos de diseño sufriendo la rotación anormal en nuestros tres pacientes con LCC, constituye quizás un hecho inédito en la literatura. Esto no debería considerarse una complicación del método de Charnley pues con los modelos originales de cúpulas excéntricas, aletadas o no, desconocemos hasta el momento la aparición de hechos similares. Sin embargo, la experiencia vivida nos plantea serios interrogantes sobre la evolución de estas artroplastias con componentes excéntricos. Indudablemente que si está bloqueada la rotación de la cúpula en su lecho de cemento, todas las fuerzas que incidieron en provocarla serán trasmitidas a la interfase cemento-hueso, que se verá comprometida, acompañándose de destrucciónes óseas acetabulares. No recomendamos su uso.

En relación con las rupturas de las cúpulas de polietileno en los reemplazos superficiales de cadera, creemos que la elevada incidencia de aflojamientos obliga a una precoz revisión, haciendo que las fracturas por desgaste y perforación no sean frecuentemente mencionadas en la literatura[1, 14, 16]. En los tres casos de nuestra serie, todas mujeres menores de 45 años con distintos diagnósticos, la ruptura sobrevino antes de 10,2 años y siempre estuvo acompañada de aflojamiento definido. Publicaciones recientes coinciden en afirmar que las artroplastias con prótesis superficiales corren el riesgo extremo de rupturas[2] y en la actualidad su indicación tiende a desaparecer.

Las mismas observaciones planteadas con la prótesis de Müller pueden quizás aplicarse al caso de ruptura de la cúpula del sistema de Thompson-Brunswik que describimos, donde un componente plástico de finas paredes se articulaba a una cabeza protésica de 35 mm de diámetro.

Harris[12] introdujo en 1971 el revestimiento metálico de la cúpula de polietileno para mejorar su fijación y permitir el recambio del inserto plástico desgastado sin alterar el anclaje cementado del componente. En 1987, Harris y Penenberg[13] describen un caso de ruptura del inserto plástico donde se realizó sin dificultades un recambio, conservando la fijación del componente metálico. Sin embargo reconocen 41% de aflojamientos confirmados o potenciales con este tipo de cúpulas, luego de diez años de seguimiento promedio.

En 1988, González y colaboradores[10] reportan un caso de fractura de la cúpula plástica y su base metálica, enfatizando sobre la falla potencial del diseño. En 1990, Ritter y colaboradores[21], basándose en estudios comparativos, concluyen en la no recomendación del revestimiento metálico para los componentes acetabulares cementados en los sistemas de prótesis totales de cadera.

Nosotros no hemos tenido experiencia alguna con cúpulas de base metálica cementadas.

Una consideración importante merece la utilización de cúpulas porosas semiesféricas no cementadas, que con mayor o menor frecuencia estamos aplicando en la actualidad en diversas patologías de jóvenes activos con exigencias mecánicas máximas y de larga duración sobre sus prótesis. A pesar de los argumentos en su favor, con resultados clínicos iguales o mejores que las cementadas, según informes de resultados alejados, existen ya publicaciones afirmando el compromiso de las propiedades mecánicas en las aleaciones metálicas utilizadas, debido a cambios en la microestructura del material y al efecto provocado por los procesos de fabricación en la unión entre el sustrato sólido y la capa porosa de las cúpulas. Cook y Thomas[4] han publicado la fractura del revestimiento metálico en un componente acetabular de Harris-Galante por mecanismo de fatiga, favorecido por la presencia de los orificios para los tornillos (puntos de concentración de estrés). Sostienen que la falla mecánica

ocurre normalmente en presencia de aflojamiento. La pérdida de soporte resulta en sobrecargas desiguales sobre el implante que finalmente ceden.

Otro problema está creado por el principio de la modularidad de los sistemas que permiten el recambio del inserto de polietileno sin comprometer el anclaje óseo de la cúpula. Los insertos, a veces con delgadas paredes, quedan sometidos a movimientos anormales, deformación plástica, desgaste y hasta ruptura con sepración de su base metálica[2,15]. Los tornillos utilizados para fijar las bases metálicas el hueso pueden crear problemas adicionales. En la serie de Collier y colaboradores[2], varios componentes sufrieron aflojamiento con ruptura de los tornillos que protruyeron sobre el polietileno, determinando significativa formación de residuos plásticos y metálicos.

Indudablemente que el revestimiento metálico de la cúpula en los sistemas cementados o no cementados, lejos de mejorar el panorama lo ensombrecen. Aparentemente, la pelvis ósea tolera mejor un montaje acetabular elástico que uno rígido.

Llegamos entonces a una coincidencia final: no se trata de un problema de fijación del componente sino de una debilidad a nivel del polietileno mismo en cualquiera de los sistemas artroplásticos actuales. Es imperioso insistir en mejorar la calidad y el tipo de materiales para asegurar una máxima resistencia al desgaste y por ende a las rupturas. La óptima calidad en el deslizamiento articular, así como la máxima resistencia a las rayaduras de las superficies cefaloprotésicas, también son objetivos primordiales[2,4,23,25,26,30]. En cuanto al diseño protésico, existen publicaciones actuales sosteniendo que los diámetros cefálicos intermedios (28 mm) son mejor tolerados en relación con el desgaste del polietileno que los demás, asegurando una mayor longevidad de la artroplastia[2,17,19]. Otra característica de vital importancia en los diseños modernos es la reducción del diámetro del cuello protésico para evitar o diferir el choque contra el reborde acetabular, lo cual predispone al aflojamiento cuando el desgaste ha progresado. Según Wroblewski[30], esta reducción puede prolongar la sobrevida de la prótesis de Charnley de última generación quince años más que los antiguos diseños.

La técnica operatoria juega un rol importantísimo en la prevención de aflojamientos y fallas en las cúpulas. Debe asegurar una óptima fijación del componente bajo un soporte acetabular adecuado sin excesivos fresados.

Finalmente, existen factores de riesgo que no pueden ser influenciados y que tienen importancia vital en el futuro de la artroplastia, como son: la patología de fondo, la calidad del hueso acetabular, el sexo, etc., sin dejar de considerar el efecto de los medicamentos. El criterio y la indicación serán responsabilidad del cirujano.

BIBLIOGRAFIA

1. Amstutz HC, Dorey F, O'Carroll PF: Tharies resurfacing arthroplasty. Evolution and long-term results. Clin Orthop 213: 92-114, 1986.
2. Collier JP et al: The biomechanical problems of polyethylene as a bearing surface. Clin Orthop 261: 107-113, 1990.
3. Collins DN, Chetta SG, Nelson CL: Fracture of the acetabular cup. JBJS 64-A: 939-940, 1982.
4. Cook SD, Thomas KA: Fatigue failure of noncemented porous-coated implants. A retrieval study. JBJS 73-B: 20-28, 1991.
5. Charnley J: Arthroplasty of the hip, a new operation. Lancet 1: 1129, 1961.
6. Charnley J: Low friction arthroplasty of the hip: theory and practice. Springer Verlag, Berlin, Heidelberg, New York, 1979.
7. Dowling JM et al: The characteristics of acetabular cups worn in human body. JBJS 60-B: 375-382, 1978.
8. Farfalli LA: Artroplastias totales en luxaciones congénitas inveteradas de la cadera. Resultados y complicaciones. Bol y Trab SAOT 45: 360-370, 1980.
9. Farfalli LA: Artroplastias de cadera: prótesis bipolar. Experiencia clínica preliminar. Rev AAOT 55: 319-333, 1990.
10. González MH, Glass RS, Mallory TH: Fracture of a metal-backed acetabular component in total hip arthroplasty. A case report. Clin Orthop 232: 156-158, 1988.
11. Harley JM, Boston DA: Acetabular cup failure after total hip replacement. JBJS 67-B: 222-224, 1985.
12. Harris WH: A new total hip implant. Clin Orthop 81: 105-113, 1971.
13. Harris WH, Penenberg BL: Further follow-up of socket fixation using a metal backed acetabular component for total hip replacement. A minimum

ten-year follow-up study. JBJS 69-A: 1140-1143, 1987.
14. Howie DW et al: Wagner ressurfacing hip arthroplasty. The results of one hundred consecutive arthroplasties after eight to ten years. JBJS 72-A: 708-714, 1990.
15. Kitziger KS, DeLee JC, Evans JA: Disassembly of a modular acetabular component of a total hip-replacement arthroplasty. JBJS 72-A: 621-623, 1990.
16. Ling RSM: Complications of total hip replacement. Churchill Livingstone, Edimburg, 1987.
17. Livermore J, Ilstrup D, Morrey B: Effect of femoral head size on wear of the polyethylene acetabular component. JBJS 72-A: 518-528, 1990.
18. Moreland JR, Jinnah R: Fracture of a Charnley acetabular component from polyethylene wear. Clin Orthop 207: 94-96, 1986.
19. Morrey BF, Ilstrup D: Size of the femoral head and acetabulrar revision in total hip replacement arthroplasty. JBJS 71-A: 50-55, 1989.
20. Ritter MA, Gioe TJ: Conventional versus resurfacing total hip arthroplasty. JBJS 68-A: 216-225, 1986.
21. Ritter MA, Keating ME, Faris PM, Brugo G: Metal backed acetabular cups in total hip arthroplasty. JBJS 72-A: 672-677, 1990.
22. Ritter Ma et al: Correlation of prosthetic femoral head size and/or design with longevity of total hip arthroplasty. Clin Orthop 176: 252-257, 1983.
23. Rose RM et al: On the true wear of ultrahigh molecular weight polyethylene in total hip prosthesis. JBJS 62-A: 537, 1980.
24. Salvati EA et al: Fracture of polyethylene acetabular cups. JBJS 61-A: 1239-1242, 1979.
25. Scheier H, Sandel J: Wear affecting the plastic cup in metal plastic endoprostheses. *In*: Gschwend N, Debrunner VHU (eds): Total Hip Prosthesis. Wilkins and Williams, Baltimore, 1976.
26. Schneider R: Die totalprothese der Huefte, ein Biomechanisches Konzept und seine Konsequenzen. Verlag HH, Bern, 1982.
27. Stout SY, Marsh HO: The broken acetabular wire sign. Orthop Rev 10 (8): 135-137, 1981.
28. Thirupathi RG, Husted C: Failure of polyethylene acetabular cups. Clin Orthop 179: 209-213, 1983.
29. Volz RG: Fracture of the bony acetabulum following total hip replacement: significance of blroken acetabular wire sign. Orthop Rev 9: 91-92, 1980.
30. Wroblewski BM: Revision surgery in total hip arthroplasty. Springer Verlag. London, Berlin, Heidelberg, New York, Paris, Tokyo, Hong Kong, 1990.

COMENTADOR

Dr. M. VICTOR FRANCONE

Agradezco a la Comisión Directiva de la AAOT haberme designado comentador de la importante comunicación del Dr. Farfalli "Ruptura del componente acetabular plástico en prótesis totales de cadera".

El tema constituye un importante aporte por ser poco tratado en la bibliografía, tal es que cuando se habla de rupturas de cadera casi siempre se habla de las del tallo femoral y son aisladas las publicaciones que se refieren a la del componente cotiloideo.

El comunicante presenta 14 casos de rupturas luego de artroplastias con prótesis totales, comprendiéndose seis prótesis de Müller, cuatro de Charnley, tres prótesis de doble cúpula de reemplazo de superficie y un caso de prótesis Thompson-Brunswik.

Existe una importante relación entre la reducción del espesor de la pared plástica de los cotilos y la ruptura del mismo. Si a un cotilo de menor espesor, como en las prótesis de doble cúpula o en las de Müller, se le suma el efecto del componente cefálico de gran diámetro, esto implica un gran torque friccional con importante desgaste volumétrico y erosión de la superficie proximal que lo fragiliza. Por lo que, en cotilos delgados, aun en cabezas chicas, o lo que es pero, en cotilos delgados con cabezas grandes, las cargas físicas y demandas funcionales obran como un estrés repetido, implicando, además de la complicación por aflojamiento, la eventual ruptura del implante.

Se señalan en el trabajo factores que predisponen a la ruptura del cotilo protésico: a) el desgaste del componente plástico, b) los defectos técnico-quirúrgicos, c) la respuesta ósea a largo plazo ante la presencia de un implante, y d) los modernos diseños de componentes no cementados.

Wroblewski es quien más se ha ocupado del estudio del desgaste del cotilo en RTC; tal son las numerosas publicaciones sobre el tema. El desgaste externo lo estudió en cotilos extraídos, encontrando áreas con deterioro externo, con abrasión entre hueso y polietileno, hecho relacionado con la falta de interposición de cemento y la profundización del cotilo, por lo que aconseja, en la inserción del cotilo, evitar que esté en contacto directo con hueso para evitar la abrasión posterior.

El desgaste interno lo estudió, llegando a la conclusión de que se hace en sentido

superoexterno y que cuando el mismo alcanza 5 mm se produce en los movimientos la colisión del cuello de tallo femoral con el borde del cotilo plástico, desencadenando el aflojamiento de la prótesis, por lo que el desgaste del polietileno es, en el largo plazo, la causa primaria de la movilización de la cúpula. Reduciendo el diámetro del cuello del vástago femoral de 12,5 a 10 mm (tallo Charnely) se diferiría el efecto choque cuello-cotilo, con el beneficio a largo plazo resultante.

En nuestra experiencia, en el seguimiento de más de 600 reemplazos totales de cadera con prótesis de Charnley, no tuvimos casos propios de ruptura de cotilo. Lo atribuimos a que en los casos de más larga evolución, 12 a 16 años, en los que observamos desgaste de acetábulo con aflojamiento asociado acompañado de clínica positiva, en que procedimos a su revisión quirúrgica antes de llegar a poder ver la ruptura del componente plástico. Hemos tenido oportunidad de revisar tres prótesis de Müller con cotilos rotos, coincidiendo con el Dr. Farfalli en que la delgadez del mismo, sumado al volumen del componente cefálico, son factores causales. En luxación congénita inveterada de cadera no hemos tenido los problemas de inversión, rotación y rotura de los cotilos que observó el Dr. Farfalli, atribuyéndolo a que usamos cotilos de un nuevo diseño aletado, por lo que en la evolución de once años (en los casos más alejados) la complicación referida no se presentó.

El desgaste de polietileno es un tema del que se han ocupado Collier, Bartel, Cohen y otros autores, siendo sus conclusiones el fracaso de los cotilos con transfondo metálico (*metal back*), en los cuales se demostraron significativos movimientos entre el polietileno insertado y el *metal back*, aumentando las áreas de estrés sobre el polietileno.

El presente trabajo, al igual que las últimas investigaciones sobre RTC, plantea una importante problemática, como ser la de los nuevos diseños protésicos no cementados, en los cuales la disminución del grosor del polietileno, como su inserción por impactación, predispondrían a futuras rupturas. Se suma a esto que la modularidad de las prótesis tiene micromovimientos e inestabilidad y que también los cotilos de fijación biológica tienen orificios que debilitan su resistencia y alteran la transmisión de fuerzas. El atornillado de los mismos plantea también otros problemas y ya en la actualidad hay publicaciones en las que se incluyen rupturas de cotilos porosos.

Por lo expuesto debemos reflexionar, ante una persona joven que requiere un RTC, y que creemos podemos beneficiarla con los modernos componentes protésicos de fijación biológica, si realmente tendrán la durabilidad buscada.

Tal es que el Dr. Farfalli señala textualmente: "Indudablemente, el revestimiento metálico de la cúpula en los sistemas cementados o no cementados, lejos de mejorar el panorama, lo ensombrece. La pelvis ósea aparentemente tolera mejor un montaje acetabular elástico que uno rígido".

El trabajo del Dr. Farfalli es de suma importancia y sus conclusiones mueven a la reflexión, por lo que se hace acreedor a nuestro reconocimiento y felicitación.

Queda pendiente la sabia reflexión de Wroblewski sobre qué es lo más importante: "¿El estudio de métodos alternativos de la fijación del cotilo, o continuar el estudio sobre la fricción y desgaste protésico?".

DISCUSION

Dr. Horacio A. Gómez: Quería felicitar al autor por su presentación y aprovechar la oportunidad para preguntarle si tuvo oportunidad de medir el ángulo de inclinación inicial en que fueron colocados esos cotilos y la presión recibida en la parte superoexterna, y si ésta no podría llegar a ser una de las causas productoras de la rotura del componente acetabular.

Dr. Fernando S. Silberman: Mi presentación es sobre un caso con una secuela de rotura del cotilo por una artroplastia efectuada con prótesis de Müller en una

paciente adulta joven, operada por una secuela de luxación congénita de cadera.

Es interesante señalar que quien realizó la operación fue el Prof. Bertrand (Francia) en una de sus visitas a Buenos Aires, realizada en el Hospital Fernández.

La paciente llevaba cuatro años de hecha la cirugía cuando comenzó a tener dolores en la región inguinal, progresando paulatinamente en intensidad. La centellografía demostró una hipercaptación en la zona acetabular.

En la radiografía había señales evidentes del deterioro del cotilo, lo que pudo observarse con toda claridad en el momento de la intervención, al tiempo que se veía el aflojamiento del mismo.

Como el componente femoral estaba sólidamente fijado, se efectuó únicamente el recambio del acetábulo. En la radiografía de la pieza había no sólo un evidente desgaste sino también signos de fractura de la misma, aunque no existía antecedente traumático.

Hemos querido contribuir a la interesante e importante casuística del Dr. Farfalli con un caso que muestra la lesión acetabular en un lapso relativamente corto y con deterioro muy importante en el polietileno.

CIERRE DE DISCUSION

Dr. Luis A. Farfalli: Agradezco el comentario del Dr. Francone, ya que es claro que ha interpretado perfectamente esta presentación.

Respecto de la pregunta del colega Dr. Gómez, hemos medido el ángulo de inclinación de la cúpula de la anteversión, aunque no en todas las radiografías mostradas tuvimos oportunidad de hacerlo, ya que en algunas de ellas no se apreciaba y era difícil su medición.

En el caso en que se producía la rotación del componente, también indudablemente implicaba un cambio en la dirección de flexión, y en dos de los casos de la serie de Müller había una verticalización importante del componente. En los otros, los ángulos oscilaron en los 45 grados.

Muchas gracias.

ISSN 0325-1578
Rev. Asoc. Arg. Ortop. y Traumatol., Vol. 56, Nº 2, págs. 264-271 9ª Sesión Ordinaria (30/7/1991)

Descenso de la cadera con instrumental de Wagner (A propósito de tres casos)

Dres. HORACIO A. GOMEZ y JORGE A. ORTEGA*

Resumen: *Presentamos la utilización del tutor externo de Wagner en tres pacientes con una discrepancia de miembros superior a los 6 cm debida a patología de cadera.*

El procedimiento se realizó en tres tiempos. Primer tiempo: liberación de las contracturas y retracciones (si existen) y colocación del tutor. Segundo tiempo: descenso progresivo y controlado del extremo femoral proximal. Tercer tiempo: extracción del tutor y técnica definitiva según patología de base.

* Servicio de Cadera, Instituto Dupuytren de Ortopedia y Traumatología, Av. Belgrano 2402, (1210) Bs. As.