ISSN 0325-1578
Rev. Asoc. Arg. Ortop. y Traumatol., Vol. 56, Nº 2, págs. 236-249

Escoliosis, siringomielia y malformación de Arnold-Chiari. Las alteraciones espinales como manifestación inicial de estas últimas enfermedades

Dres. CARLOS A. TELLO, ERNESTO BERSUSKY y ALEJANDRA FRANCHERI WILSON*

Resumen: *Se relatan 10 pacientes portadores de escoliosis y siringomielia y/o afección de Arnold-Chiari donde lo relevante del estudio es que el diagnóstico de la enfermedad neurológica oculta fue hecho posteriormente a la observación de la escoliosis.*

El diagnóstico había sido escoliosis idiopática del adolescente, actitud escoliótica y parálisis cerebral. La edad media de consulta fue de 6 + 11. Siete pacientes presentaban siringomielia con Arnold-Chiari, uno siringomielia aislada, y dos con Arnold-Chiari. La edad promedio del diagnóstico neurológico fue de 12 + 11. En cuatro casos el mismo se realizó a posteriori de la cirugía vertebral. Uno de ellos concurrió 16 años más tarde con atrofia escapulohumeral. El dato más relevante del examen neurológico fue la alteración de los reflejos cutáneo-abdominales, asociada a veces a una banda de hipoestesia. El patrón de curva hallado fue: torácico izquierdo 4, torácico derecho 2, y doble torácico 1. El valor angular medio fue de 39 grados, con escasa rotación vertebral.

El examen neurológico debe realizarse rutinariamente en todo paciente que consulte por escoliosis y ante "curvas atípicas", pacientes menores de 10 años, curvas torácicas izquierdas y "situaciones atípicas": curvas descompensadas con valor superior a los 20 grados, sin rotación vertebral, progresión de la curva no asociada al brote puberal, abolición o ausencia de los reflejos cutáneo-abdominales o banda de hipoestesia cutánea en tronco, es lógico pensar que puede existir una mielodisplasia oculta.

Summary: *We are reporting ten patients with scoliosis and syrongomyelia and/or Arnold-Chiari malformation and we want to stress the fact that their, hidden neurological pathology was found after a primary diagnosis of scoliosis.*

The primary diagnosis had been adolescent idiophatic scoliosis, scoliotic attitude and cerebral paralisis.

At the time they were first seen, the average age of the patients was six years and eleven months.

Seven patients had syringomyelia and two more had associated Arnold-Chiari. The neurological diagnosis was made when the patients averaged 12 years and 11 months. In four cases the diagnosis was made after the surgical treatment. One of them returned 16 years later scapular humeral atrophy.

The neurological examination revealed the alteration of cutaneous abdominal reflexes, sometimes associated with a stripe of hipoestesia.

The class pind of curve found was as follows: 4 left thoracic, 2 right thoracic and one double thoracic curve. The average angular value was 39°, with slight vertebral rotation.

The results of this study suggest that the neurological exam should be routinely

* Unidad de Patología Espinal, Servicio de Ortopedia y Traumatología, Hospital Nacional de Pediatría "Prof. Dr. J. P. Garrahan", Combate de los Pozos 1881, (1245) Buenos Aires.

done in all scoliosis patients with "atypical curves", in patients under 10 years of age with left thoracic curves, and in "atypical situations" such as: unbalanced curves over 20 degrees, without vertebral rotation progression of a curve not associated with pubaty, abolition or absence of abdominal-cutaneous reflex or stripes of hipostesia.

INTRODUCCION

La etiología de las escoliosis idiopáticas es aún motivo de opiniones controvertidas[15]. Entre las últimas desarrolladas se hace hincapié en la existencia de trastornos madurativos propioceptivos que influirían en el desarrollo de la columna; distintos fenómenos neurológicos subclínicos se han registrado abonando esta teoría mientras que la frecuencia de escoliosis en afecciones neurológicas diversas es un hecho conocido[30]. En la siringomielia se detecta alguna forma de escoliosis que, según un relevamiento del Scoliosis Research Society, puede llegar al 90% de los casos; es entonces un hecho conocido, y no sólo recientemente, la frecuente asociación de escoliosis y siringomielia. Huebert[12], Hugus[13], Taylor[34] y Weber[37], entre otros, han publicado estadísticas al respecto.

Siringomielia significa la presencia de cavidades con contenido líquido dentro de la médula espinal. Williams[39] sugiere que las cavidades siringomiélicas deben ser divididas en dos grupos: aquellas en que la cavidad es fláccida y contienen líquido cefalorraquídeo en su interior, a las que denomina "siringomielia comunicante", y aquellas en que la cavidad es originada por un tumor o un traumatismo medular, y las llama "siringomielia no comunicante". Las primeras se asumen como la presencia en algún momento de una comunicación entre la cavidad y la fosa posterior. A su vez, Barnet[5] clasifica a la sifingomielia en cinco categorías: comunicante, postraumática, tumoral, por aracnoiditis e idiopática[33]. Generalmente las cavidades que se comunican con el cuarto ventrículo están asociadas a la malformación de Arnold-Chiari[7].

La malformación de Arnold-Chiari es una alteración de la fosa posterior descripta por Chiari (1891) y por Arnold (1894), aunque la primera publicación corresponde a Cleland en 1883. Se trata del desplazamiento inferior de las amígdalas cerebelosas dentro del canal espinal cervical.

Fueron descriptos cuatro grupos de malformación de Arnold-Chiari. En el tipo 1, las amígdalas cerebelosas elongadas se proyectan dentro del canal cervical superior junto con parte del lóbulo inferior del cerebelo; la médula no se halla desplazada y no existe hdrocefalia. La descripción original de Chiari corresponde al tipo 2, en el cual a lo anterior se le agrega la proyección del cuarto ventrículo elongado dentro del canal cervical, hallándose presente hidrocefalia y habitualmente compresión medular y de los últimos pares craneanos, así como una dirección ascendente de las raíces cervicales hacia su emergencia en los agujeros de conjugación. El tipo 3, poco habitual, es igual al precedente pero presenta un meningocele en la región cervical superior, mientras que el tipo 4 en realidad se trata de una hipoplasia del cerebelo sin desplazamiento de estructuras inferiores. Existen otras diferencias de importancia neuroquirúrgica pero que exceden el marco de este trabajo. El tipo 1 se suele manifestar clínicamente en la adolescencia o bien en la edad adulta, mientras que el tipo 2 clásicamente se halla presente en la infancia, siendo el más frecuente. Esta es una malformación que se halla frecuentemente asociada a otras malformaciones de la columna cervical superior. Impresión basilar, fusión atlanto-occipital, Klippel-Feil y espinas bífidas son hallazgos comunes junto a esta entidad. También es muy frecuente en el mielomeningocele, especialmente el tipo 2, aunque ninguno de nuestros pacientes tenía estas anormalidades del neuroeje. El acompañamiento más frecuente para la malformación de Arnold-Chiari es, sin embargo, la siringomielia.

Con el advenimiento de la resonancia magnética (RM) la detección, así como el seguimiento de la siringomielia y/o de la malformación de Arnold-Chiari, se han

TABLA 1

DIEZ PACIENTES CON ESCOLIOSIS Y SIRINGOMIELIA CON O SIN MALFORMACION DE ARNOLD-CHIARI

	N y A	Sx	Diagnóstico	Edad dgco. neu.	Hallazgos neurológicos	RM	PESS	EMG	Edad dgco. escol.
1	JML	M	Arnold-Chiari + Hidrom.	141	Hipoestesia T5-T11	*			88
2	MEM	F	Arnold-Chiari + Si	180	Hperrf, CA−, Clonus I	*			93
3	LF	M	Arnold-Chiari 1 + Si C2-T3	133	CA izq. abolid. Falta cosquillas T10	*	Normales		83
4	CS	F	Arnold-Chiari 1 + Si	108	Hipoest. hemitrx. izq. Hperrf, Ba + bil, CA−	*			84
5	MM	M	Arnold-Chiari 1 + Si C1-T4	136	Hiporrf, FM<, Hipoest., Pie Cav., CA-I	*	Normales		136
6	EG	F	Arnold-Chiari 1	192	No relatados	*			
7	ER	M	Arnold-Chiari 1 + Si C4-T5	60	Rot. MI vivos, Inclin. Tronc., CA−	*	Normales	Normales	24
8	CEP	M	Arnold-Chiari 1 + Si	53	CA−, Ba + D	*			53
9	MF	F	Arnold-Chiari 2	203	Hiperrf A-R, Ba + bil y ataxia	*			
10	MEG	F	Si C2-T2	336	Atr. esc., Polirradic. C5-D1, CA− izq., No Ba, clo.	*		Patológico	108

	Curva	VA	Cirugía escoliótica	Diagnóstico previo	Incruento	Tipo intervención	Artrodesis
1	T5-T12 D	34		Idiopática	Milwaukee		
2	T5-L1 D	50	155	Idiopática	Milwaukee	HIVS	T5-L2
3	T6-T12 I	30		Idiopática	Milwaukee		
4				Actitud escoliótica	Control		
5	I T4-T10-L2 D	33/30		Idiopática	Control		
6	TL		144	Idiopática		Harri-Luque	
7	To I	48		Idiopática	Milwaukee		
8	T7-L2 I	23		Actitud escoliótica			
9	T4-T12 D	53	180	Escoliosis PC		Luque	T4-L3
10	T5-T11 I	58	152	Idiopática	Milwaukee pre	Harrington	T4-L1

Explicaciones: N y A: Iniciales de identificación. Sx: Sexo. Edad dgco. neu.: Edad del diagnóstico neurológico. RM: Resonancia magnética. EMG: Electromiograma. Edad dgco. escol.: Edad del diagnóstico de la escoliosis. VA: Valor angular de la escoliosis. Cirugía escoliótica: Cirugía de la escoliosis (edad). Tipo intervención: Cirugía realizada. Artrodesis: Límites de la fusion. Las edades están dadas en meses.

modificado considerablemente. Existen trabajos relevantes al respecto, como los de Aichner[1], Lee[17], Pojunas[26], Sherman[32] y Yeates[42].

Por otro lado, en las escoliosis las curvas idiopáticas tienen determinadas características. Generalmente se desarrollan en mujeres, cercanas al empuje de crecimiento prepuberal, ubicadas indistintamente en las regiones de la columna pero conformando verdaderos patrones, con predilección por el lado derecho en las torácicas y el izquierdo en las lumbares, y también con una relación constante entre el valor angular de la o las curvas y su torsión vertebral. Estas son apreciaciones clínicas y radiológicas extraordinariamente constantes. Es tan así que cuando alguna de estas condiciones no se cumple debe tenderse a descartar primariamente otra etiología.

El objetivo de esta comunicación es relatar diez pacientes con escoliosis junto con siringomielia y/o afección de Arnold-Chiari. Ninguno de nuestros pacientes tenía otra anormalidad del neuroeje. Lo relevante del estudio es que el diagnóstico de la enfermedad neurológica oculta fue hecho *a posteriori* de la observación de la escoliosis. Es decir que el motivo inicial de consulta en estos pacientes fue su alteración vertebral, y la patología cavitaria medular se sospechó en ese momento, o bien, en otros casos, tiempo después de estar siendo o haber sido tratados por la deformidad espinal.

MATERIAL Y METODO

Los diez pacientes que constituyen el presente material concurrieron a la consulta por problemas relacionados con su deformidad espinal. Es decir que en todos ellos el diagnóstico de su afección neurológica de base fue la confirmación de una sospecha establecida durante la consulta espinal deformativa, ya sea en forma temprana o tardía.

Seis pacientes presentaban alteración postural (dos de ellos) o bien deformidad del tronco (los cuatro restantes) y habían sido referidos a la consulta por escoliosis, siendo vírgenes de tratamiento. Cuatro pacientes fueron diagnosticados *a posteriori* de la cirugía que se les había efectuado por su escoliosis. Dos de esas cirugías fueron realizadas por los autores y las otras en distintas instituciones. De estos pacientes, en uno se sospechó el diagnóstico durante los exámenes rutinarios del postoperatorio. En otros dos el diagnóstico se estableció cuando los pacientes consultaron por lo que consideraron problemas relativos a la cirugía; uno de ellos concurrió 16 años después de la artrodesis vertebral por rigidez de su hombro debida a atrofia de la musculatura escapulohumeral y el otro por progresiva descompensación del tronco alrededor de dos años después de la cirugía. El paciente restante fue considerado por los autores durante una consulta del mismo ante tratamiento en otra institución.

Sexo: La distribución fue igual, ya que varones y mujeres tuvieron cinco pacientes cada uno.

Diagnóstico neurológico: Siete pacientes presentaron siringomielia con Arnold-Chiari 1. Un paciente presentaba siringomielia aislada y dos pacientes tenían sólo afección de Arnold-Chiari: uno en el grado 1 y el restante en el grado 2.

Diagnóstico etiológico previo de la escoliosis: En 7 pacientes se había diagnosticado escoliosis idiopática, mientras que en 2 el diagnóstico era de actitud escoliótica (Fig. 1). El paciente restante tenía un diagnóstico de parálisis cerebral.

Edad promedio del diagnóstico de escoliosis: La edad en que a los pacientes se les diagnosticó su escoliosis se situó en 6+11 años (máxima 11+4 y mínima 2). Esto implica que en todos estos pacientes la escoliosis fue el primer signo de la enfermedad que nos ocupa, a esa edad.

Edad promedio del diagnóstico neurológico: Los pacientes fueron diagnosticados como afectos de Arnold-Chiari y/o siringomielia a una edad promedio de 12+10 años (máxima 28 y mínima 4+5). Comparando las edades medias de los diagnósticos de

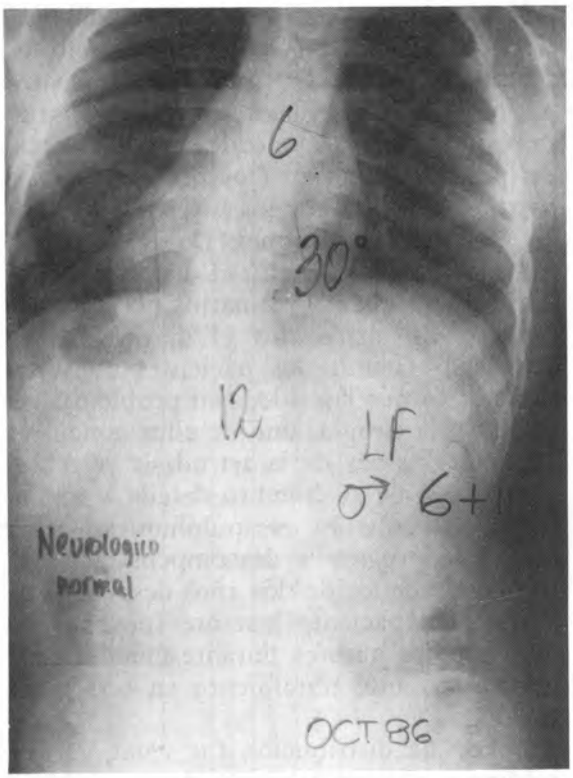

A

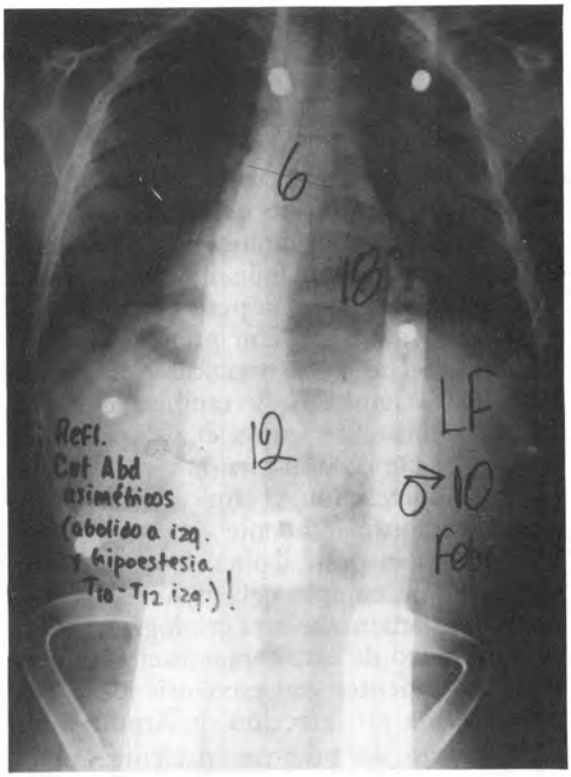

B

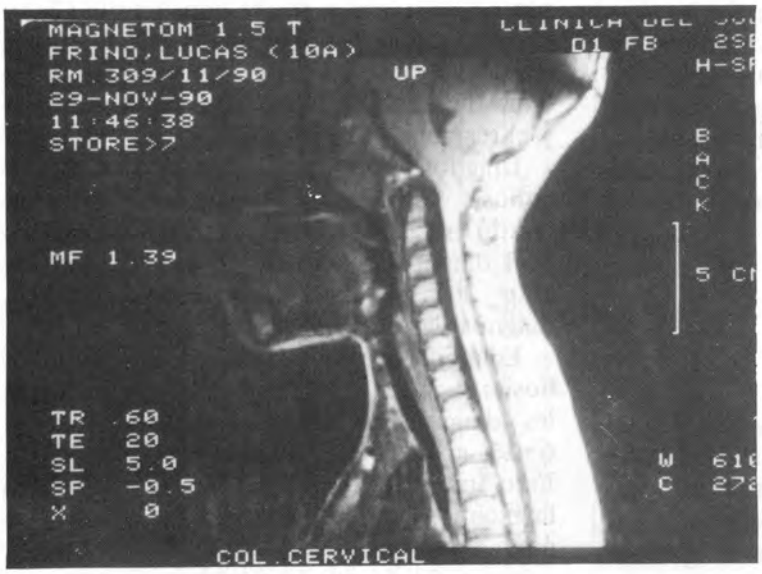

C

Fig. 1. L.F., sexo masculino. A: Consulta en 1986 a los 6+11 por escoliosis de 30 grados. En ese momento el examen neurológico fue normal. B: Se indicó corsé de Milwaukee y en febrero de 1990 se constata abolición de reflejos cutáneo-abdominales. C: La resonancia magnétic nuclear evidenció siringomielia y Arnold-Chiari 1.

escoliosis y de la afección neurológica existió una demora de casi seis años.

Signos neurológicos: Al momento del diagnóstico neurológico siete pacientes mostraban ausencia o asimetría de los reflejos cutaneoabdominales. Tres pacientes

presentaban hipoestesia en banda en el tronco, ya en región torácica alta o bien abdominal. En tres pacientes se constataron reflejos osteotendinosos vivos y en uno hiporreflexia OT, todos ellos en miembros izquierdos. El signo de Babinsky y la existencia de clonus se demostró en tres pacientes. Los restantes signos de pie cavo, marcha atáxica y atrofia escapular se observaron una sola vez. Un paciente tenía hipoestesia de un miembro izquierdo como secuela de cirugía espinal.

Escoliosis: El patrón habitual fue torácico; éste se observó en nueve pacientes. En cuatro pacientes eran curvas torácicas izquierdas en dos torácicas derechas y en uno era un patrón doble curva torácico pero la mayor era izquierda alta. El valor angular promedio era de 39,8 grados (mínimo 23 grados, máximo 58 grados). Lo llamativo fue la escasa torsión vertebral de las curvaturas en algunos pacientes. Indudablemente en dos de los pacientes operados la impresión radiológica *a posteriori* era la de una escoliosis idiopática.

Tratamiento de la escoliosis: Cinco pacientes llevaron corsé de Milwaukee. Cuatro de ellos usaron esa ortesis previo a haberse efectuado el diagnóstico de su afección neurológica (Fig. 1) y el restante para controlar la curvatura espinal después del tratamiento quirúrgico del syrinx.

Cuatro pacientes fueron intervenidos quirúrgicamente por su escoliosis. La edad promedio de la cirugía vertebral fue de 13+1 años (máxima 15 y mínima 12). En

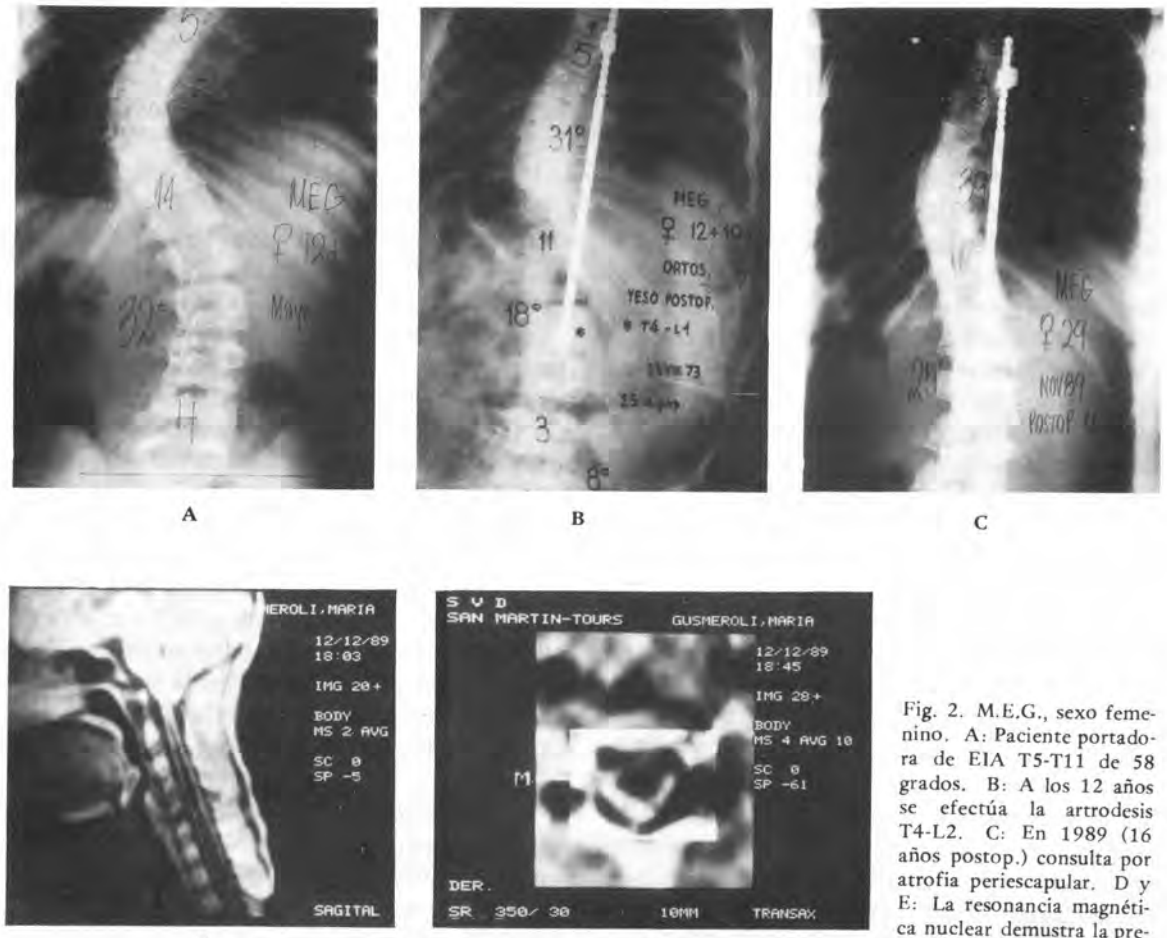

Fig. 2. M.E.G., sexo femenino. A: Paciente portadora de EIA T5-T11 de 58 grados. B: A los 12 años se efectúa la artrodesis T4-L2. C: En 1989 (16 años postop.) consulta por atrofia periescapular. D y E: La resonancia magnética nuclear demustra la presencia de siringomielia.

un paciente se utilizó instrumentación convencional de Harrington, en otro se efectuó HIVS (Harrington con IVS), en un tercero el sistema de Luque y en el restante instrumental de Harrington-Luque. El primero de los pacientes, una mujer, fue operada a los 12 años con una barra distractora de Harrington y su evolución fue satisfactoria. Dieciséis años después volvió a la consulta por presentar atrofia periescapular que no le provocaba mayores inconvenientes y con una sólida artrodesis T4-L1; la RM efectuada demostró la presencia de siringomielia cervicodorsal (Fig. 2).

Las complicaciones relacionadas con la interacción de la intervención quirúrgica con la patología subyacente fueron dos: una inmediata la otra tardía. Un paciente, con diagnóstico presuntivo de EI, pero que el análisis retrospectivo reconoció la existencia de una curva atípica, presentó anestesia en el miembro inferior izquierdo en el postoperatorio inmediato, lo que obligó a que le hayan retirado la instrumentación de Harrington-Luque sin modificación de su cuadro neurológico. Otro paciente presentó descompensación progresiva de su tronco después de una artrodesis vertebral con técnica de Luque en una escoliosis de etiología atribuida inicialmente a parálisis cerebral.

Tratamiento de la siringomielia - Arnold-Chiari: En tres pacientes se efectuó descompresión de la fosa posterior y en el adulto, con siringomielia aislada, se efectuó un shunt directo subaracnoideo. No tenemos datos de los restantes.

DISCUSION

Existe una clara asociación entre escoliosis y mielodisplasias. Hall[11] demuestra que esta asociación está frecuentemente referida a la siringomielia.

Las características clínicas clásicas de la siringomielia corresponden a la descripción de los adultos (disociación termoalgésica, atrofias, etc.). La siringomielia presente en la infancia y adolescencia tiene caracteres clínicos diferentes y la presencia temprana de la deformidad espinal es quizás el más relevante. Taylor[34] comunica que, de 18 pacientes con edades entre 3 y 17 años, 14 tenían escoliosis, de los que en 12 constituyó el único signo. En este trabajo demostramos que la escoliosis fue el primer signo y a veces el único de la existencia de siringomielia y/o Arnold-Chiari.

En el análisis de nuestros pacientes hallamos datos que compartimos con otros autores.

No existió una predilección de sexos en los 10 pacientes, ya que el 50% correspondía a cada uno de ellos. Hugus[13], en una revisión de 54 pacientes, encuentra que 29 son mujeres y 25 son varones. Esto se repite en la mayoría de los autores.

En lo referente a las edades promedio del diagnóstico neurológico, nuestros pacientes se ubicaron en los 12+10 años, con una demora de 5+11 años desde el comienzo inicial de la escoliosis, que se ubicó en los 6+11 años.

Comparando estos datos con los de otros autores, encontramos que Hugus[13] menciona la manifestación inicial de la enfermedad a los 19+4 años, con una demora de 6+2 años; en su análisis retrospectivo halló que la edad de diagnóstico de la siringomielia fue de 12+7 para aquellos que tenían escoliosis y de 35+4 para aquellos que no la tenían. McRae y Standen[22] evaluaron 43 pacientes con siringomielia, de los cuales 27 tenían escoliosis, y encontraron que aquellos pacientes con síntomas de siringomielia antes de los 16 años tuvieron esocliosis en un 87%, mientras que aquellos cuyos síntomas se desarrollaron después de la adolescencia tuvieron la deformidad vertebral en sólo el 48%. Gamache[9] menciona que la escoliosis es muy frecuente en las presentaciones tempranas de la siringomielia y que generalmente se ubica en la región torácica alta, mientras que los hallazgos sensoriales y motores aparecen después de la observación de la deformidad espinal.

La ubicación de las curvaturas parecería un dato trivial pero no es así. En nuestros pacientes, cuatro tenían curvas izquierdas, dos tenían patrón derecho y el restante un

patrón doble torácico pero la mayor era izquierda. Evidentemente si se tiene en cuenta que el diagnóstico inicial era el de escoliosis idiopática, la distribución de las curvaturas no era la habitual. Taylor[34] halla que ocho curvas eran izquierdas y seis derechas en su análisis de 14 pacientes. Coonrad[8] menciona que sólo el 1,7% de los pacientes con escoliosis (exceptuando las congénitas) tienen curvas izquerdas, y en ese análisis sobre 1.622 pacientes encontró 27 pacientes (19 mujeres y 8 varones) con curvas torácicas izquierdas únicas o dobles torácica izquierda y lumbar derecha; de ellos, en 9 se demostró que existía una causa neurológica subyacente. Recomienda Coonrad que, debido a la alta incidencia de alteraciones neurológicas y otras anomalías asociadas en curvas izquierdas, se concluye la necesidad de estudios medulares a esos pacientes antes de catalogarlos como idiopáticos. Robin[30] a su vez menciona que el lado de la cavidad y el de la escoliosis no guardan relación.

La evolución natural de estas escoliosis neurogénicas no ha podido ser definida en nuestros pacientes. Baker y Dove[4] recomiendan considerar que una escoliosis muy evolutiva presente en edades fuera del crecimiento acelerado debe provocar sospecha de patología medular. Hugus[13], en su estudio retrospectivo de 54 pacientes con siringomielia, advierte que los pacientes sin escoliosis al tiempo de diagnóstico de la enfermedad no desarrollaron curvas importantes. A su vez, agrega que el 90% de las curvas superiores a 50 grados se observaron en los pacientes cuya manifestación inicial fue la escoliosis; el 44% de esas escoliosis fueron catalogadas inicialmente como idiopáticas. McRae y Standen[22], en el estudio mencionado previamente hallaron que 15 pacientes tenían curvas menores de 15 grados, 5 presentaron curvas entre 25 y 50 grados y 7 tenían curvas superiores a 50 grados. En nuestros pacientes encontramos que el valor angular promedio era de 39,8 grados, con sólo tres pacientes a nivel o por encima de los 50 grados.

En el examen radiológico, más allá de las características de las escoliosis, no hemos podido evaluar rutinariamente la existencia de alteraciones cervicales; en algunos pacientes se hicieron en forma retrospectiva. Es útil recordar los hallazgos de Williams[39], quien puntualiza la frecuencia de espina bífida, así como invaginación basilar, la cual puede hallarse presente hasta en un 55% de los pacientes. Sin embargo el ensanchamiento del canal cervical es un dato que Williams[39] y Lee[18] lo refieren como muy significativo. El agrandamiento del canal raquídeo tiene lugar a expensas del cuerpo vertebral y la relación existente entre los tamaños del canal y del cuerpo es una constante que se puede medir. Es conveniente utilizar la quinta vértebra cervical para evaluar este hallazgo, ya que las cavidades usualmente alcanzan ese nivel (Fig. 3). La relación normal promedio entre las distancias anteroposteriores del canal y la del cuerpoal nivel de C5 es de 1,01 (DS 0,15) en los varones y 1,07 (DS 0,16) en las mujeres. En la siringomielia el valor medio ha sido de 1,14 (DS 0,3) y se debe considerar como inequívoco si esa relación es superior a 1,5, o sea que el canal es un 50% mayor que el cuerpo. En suma, si el canal es 6 mm mayor que el cuerpo es francamente patológico y si el canal es sólo 4 mm mayor existe una probabilidad de 3:1 de tener alguna patología.

Los signos neurológicos más frecuentes han sido la ausencia o la asimetría de los reflejos cutáneo-abdominales, ya que en 7 de los pacientes se lo demostró; éste parece ser un signo cardinal en los casos más incipientes. Igualmente, la presencia de bandas de hipoestesia en el tronco se observó en tres de nuestros pacientes. Estos datos son coherentes con los hallados por Hugus[13], quien encontró que 10 niños sobre 11 con escoliosis y siringomielia presentaban alteración de los reflejos cutáneo-abdominales, siendo que en 5 de ellos era éste el único hallazgo neurológico. Williams[39] afirma que en ninguna otra condición ortopédica es tan importante el examen de los reflejos. La presencia del signo de Babinski, la existencia de pie cavo y el examen del nistagmus merecen una atención especial. Los datos recogidos por los estudios neu-

Fig. 3. M.E.G., sexo femenino, 29 años. En la siringomielia el ensanchamiento del canal raquídeo es a expensas del cuerpo vertebral. La relación normal es de 1,01 en mujeres y 1,07 en varones. En la siringomielia el valor medio es de 1,14.

roelectrofisiológicos no han podido ser concluyentes en los casos incipientes; en tres de nuestros pacientes se efectuaron potenciales evocados somatosensitivs (PESS), los que no arrojaron anormalidad alguna. En dos pacientes se realizó electromiografía (EMG) en miembros superiores e inferiores, siendo normal en uno de los casos de aparición temprana, mientras que patológico en la adulta operada previamente y con atrofia escapular.

La confirmación diagnóstica ha sido dada por la resonancia magnética, que en todos nuestros pacientes fue positiva y hoy es la imagen de elección. Parecerían haber quedado atrás los estudios con TAC y mielografía con *scanning* demorado en 12-24 horas; no obstante, en pacientes donde la escoliosis es muy severa, este último estudio no debería ser descartado, según la propuesta de algunos autores[9].

El tratamiento incruento de los pacientes no demostró peculiaridades que lo distinguieran de la evolución de otros pacientes con escoliosis no neurológicas. La detección de la afección neurológica se produjo en dos pacientes que, estando usando ortesis de Milwaukee sin inconvenientes en el examen neurológico rutinario, en una de sus consultas hizo sospechar la existencia de anormalidades, lo que derivó en el pedido de resonancia magnética.

En relación con el tratamiento quirúrgico, no observamos complicaciones intraquirúrgicas en tres pacientes, dos de los cuales fueron intervenidos por nosotros; en cambio, el restante parece haber hecho un cuadro de hemianestesia en el postoperatorio inmediato que llevó a la extracción de los implantes. Riseborough y Herndon[29] admiten la particular vulnerabilidad de la médula siringomiélica durante la cirugía vertebral. Huebert y McKinnon[12] comunicaron dos pacientes que, con siringomielia, desarrollaron paraplejia durante la artrodesis de sus escoliosis.

Nordwall[25] comunicó un episodio de paraplejia espástica con desarrollo dos semanas depués de la artrodesis con instrumentación de Harrington en un varón de 15 años con escoliosis.

Es llamativo el hecho de que, en dos de los pacientes operados, la impresión radiológica y clínica era la de escoliosis idiopática, diferenciándose de lo habitual sólo por tratarse en un caso de un varón y en el otro de una adolescente con curva izquierda. Los otros dos pacientes operados tenían ciertas características que en el análisis retrospectivo de sus radiografías podrían haber hecho sospechar la existencia de una patología medular.

En lo relacionado con el tratamiento específico de la siringomielia con o sin Arnold-Chiari, creemos que excede los alcances de este trabajo. No obstante, como manifiestan Gamache y Ducker[9], la multiplicidad de tratamientos quirúrgicos indicaría que ninguno de ellos provee resultados satisfactorios a largo plazo. Los

tratamientos habituales son: descompresión de fosa posterior, aspiración percutánea del syrinx, shunts directos (subaracnoideo, pleural o peritoneal) o bien indirectos (ventriculoatrial, ventriculoperitoneal). Parecería que el tratamiento de la siringomielia tendría efectos beneficiosos sobre la evolución de la escoliosis; así lo afirman Hugus[13] y Gamache[9]. En nuestros pacientes no hemos podido aún detectar alguna particularidad en ese sentido.

En estos momentos la conducta terapéutica que seguimos frente a los pacientes a los que se les detectó siringomielia y/o Arnold-Chiari depende de la gravedad de la escoliosis. En primera instancia se debe considerar la afección neurológica: el tratamiento o no de las mismas dependerá de la decisión neuroquirúrgica. Una vez que se considere resuelto o en vías de resolverse el problema neurológico, nos abocamos al tratamiento de la escoliosis. Si la deformidad tiene una severidad moderada y el paciente presenta crecimiento remanente, debe ser tratado con ortesis tipo TLSO, CTLSO o similar hasta la estabilización de sus curvaturas. Ya se mencionó más arriba que sería probable una mejoría en la historia natural de las escoliosis cuando ha sido tratada la siringomielia; pero esto aún necesita de mayores pruebas y seguimiento. Si la escoliosis es severa y supera los 45 a 50 grados habituales que se colocan como límite en las etiologías idiopáticas, la indicación es quirúrgica. Hasta el momento no existe una contraindicación concreta al intento de corrección quirúrgica de una escoliosis por siringomielia; después de todo, dos de nuestros casos fueron intervenidos sin que aparentemente tuvieran complicación alguna. Por supuesto que esto es aleatorio, ya que se mencionaron casos de lesión neurológica, como vimos más arriba, y también uno de los pacientes de este estudio presentó alteraciones anestésicas en el postoperatorio. Lo que parece más criterioso en términos de cirugía espinal sería: evitar las instrumentaciones sublaminares, al menos en los niveles de la médula ensanchada, no favorecer correcciones extemporáneas muy marcadas y operar a estos pacientes bajo el control de potenciales evocados somatosensitivos, realizando también el test del despertar.

La etiología de la escoliosis en la siringomielia no está clara. Es probable que la agresión de la neurona motora inferior sea la causa principal. Sin embargo existen variados experimentos en la producción de escoliosis, muchos de ellos controvertidos y otros no demostrados; entre ellos se pueden mencionar, como productores de escoliosis experimentales en los animales, las rizotomías dorsales (McEwen), la denervación motora (Alexander) y la inyección de líquido cefalorraquídeo en las regiones de sustancia gris (Williams).

Decíamos más arriba que las curvas idiopáticas tienen características propias. Generalmente, en más del 80% de las veces se observa en niñas cercanas a su menarca, con curvas ubicadas indistintamente en las regiones de la columna pero conformando verdaderos patrones, con predilección por el lado derecho en las torácicas y el izquierdo en las lumbares, y también con una relación constante entre el valor angular de las curvas y la torsión vertebral. Estas impresiones clínicas y radiológicas son altamente frecuentes, de tal manera que cuando algunas de estas condiciones no se cumple debe tenderse necesariamente a considerar otra etiología.

El examen neurológico debe realizarse rutinariamente en todo paciente que consulta por escoliosis. Por lo expuesto es evidente que los signos neurológicos son, a veces, casi subclínicos y que ellos podrían no ser detectados por quien no tiene suficiente entrenamiento. Es también ostensible que efectuar una consulta neurológica ante todo paciente con escoliosis significa complicar la atención personal o institucional. Por otra parte, no podemos solicitar estudios de resonancia magnética, en el momento actual, a todo paciente con diagnóstico presuntivo de escoliosis idiopática. Esto será absolutamente posible en el futuro pero no en la actualidad; el alto costo de ese estudio y la ansiedad que provoca en la familia son factores muy limitantes. Por ello es indispensable extremar el

examen, "pensar" que puede existir una mielodisplasia oculta y entonces sí, frente a la duda, solicitar el examen neurológico o bien la resonancia magnética en pacientes con curvas atípicas. Esto nos obliga a explicar qué consideramos por curvas atípicas. De alguna manera, más arriba ya se insinuó lo que son las "curvas y situaciones típicas". Curvas y situaciones atípicas son: las que se observan en varones, las que están presentes en pacientes menores de 10 años, las curvas torácicas izquierdas, las curvas descompensadas, las curvas que tienen valor angular superior a los 20 grados sin rotación vertebral, las curvas que se agravan rápidamente fuera del período de rápido crecimiento, los pacientes con ensanchamiento del canal cervicodorsal, los que presentan pie cavo y alteraciones de los reflejos cutáneo-abdominales. De la misma manera, otros datos que han sido relevantes en la literatura no los hemos podido confirmar; por ejemplo, para nosotros, el dolor cervical o bien raquídeo no ha sido motivo de consulta ni ha surgido en el interrogatorio. Igualmente no hemos constatado inicialmente la presencia de disociación termoalgésica, atrofias musculares, etc. Ello es posible ya que se suele mezclar la sintomatología y signología de los pacientes adultos con las de los niños y jóvenes.

A medida que aumentemos nuestro conocimiento de estos niños y adolescentes será posible incrementar la interpretación de los síntomas y signos que ayuden a este diagnóstico.

BIBLIOGRAFIA

1. Aichner F et al: Magnetic resonance imaging in the diagnosis of spinal cord disease. J Neurol Neurosurg Psychiatry 48: 1220-1229, 1985.
2. Aubin M et al: MRI in syringomyelia of congenital, infectious, traumatic or idiopathic origin. A study of 142 cases. J Neurorradiol 68: 544-549, 1988.
3. Avrehami E, Tedmor R, Cohn D: Magnetic resonance imaging in patients with progressive myelopathy following spinal surgery. J Neurol Neurosurg Psychiatry 52: 176-181, 1989.
4. Baker AS, Dove J: Progressive scoliosis as the first presenting sign of syringomyelia. Report of a case. JBJS 65-B: 472-473, 1982.
5. Barnett H, Foster J, Hudgson P: Syringomyelia, major problems of neurology, Vol I. WB Saunders, London, 1973.
6. Bonafe A et al: Evaluation of syringomyelia with metrizamide computer tomography in cervical syringomyelia. J Comput Assist Tomogr 4 (1): 42-47, 1980.
7. Bradford D et al: Moe's Textbook of Scoliosis and other Spinal Deformities. Saunders, 1987.
8. Coonrad R, Richardson W, Oakes W: Left thoracic curves can be different. Ann Meet Scol Res Soc, 102-103, 1984.
9. Gamache F, Ducker T: Syringomyelia: A neurological and surgical spectrum. J Spinal Disord 3 (4): 293-298, 1990.
10. Gardner W, Collis J: Skeletal anomalies associated with syringomyelia, diastematomyelia and myelomeningocele. JBJS 42-A: 1265, 1960.
11. Hall P et al: Myelodisplasia and developmental scoliosis. Spine 1: 48-56, 1976.
12. Huebert HT, MacKinnon WB: Syringomyelia and scoliosis. JBJS 51-B: 338-343, 1969.
13. Hugus J et al: Syringomyelia and scoliosis, a new view. Ann Meet Scol Res Soc: 158, 1990.
14. Ikata T, Itasaki K, Kashiwaguchi S: Clinical and experimental studies on permeability of tracers in normal spinal cord and syringomyelia. Spine 13 (7): 737-741, 1988.
15. Jacobs R: Pathogenesis of idiopathic scoliosis. Proceed International Conference. Scoliosis Res Soc, Chicago, Illinois, 1984.
16. Kean D, Smith M: Magnetic Resonance Imaging: Principles and applications. Williams & Wilins, 1986.
17. Lee B et al: MR imaging of syringomyelia and hydromyelia. AJNR 6: 221-228, 1985.
18. Lee J, Williams B: Cervical vertebrae measurements in syringomyelia. Clin Radiol 28: 395-400, 1977.
19. Logue V, Edwards MR: Syringomyelia and its surgical treatment: an analysis of 75 patients. J Neurol Neurosurg Psych 44 (4): 273-284, 1981.
20. McIlroy W, Richardson JC: Syringomyelia: a clinical review of 75 cases. Can Med Ass J 93: 731-734, 1965.
21. McLean D et al: Postraumatic syringomyelia. J Neurosurg 39: 485-492, 1973.
22. McRae D, Standen J: Roentgenologic findings in syringomyelia and hydromyelia. Am J Roentgenol 98: 695-703, 1966.
23. Mirfakhrace M et al: Combined CT metrizamide syringography and needle aspiration of cyatic intramedullary spinal cord lesions. Spine 12 (3): 214-221, 1987.
24. Nogi J, Sharps Ch: Spinal cord systs and scoliosis. Ann Meet Ped Orthop Soc North Am, 11, 1987.
25. Nordwall A, Wikkelao C: A late neurologic complications of scoliosis surgery in connection with syringomyelia. Acta Orthop Scand 50 (4): 407-410, 1979.
26. Pojunas K et al: Syringomyelia and hydromyelia: magnetic resonance evaluation. Radiology 153: 679-683, 1984.
27. Ram Z et al: Syringopleural shunt for the treatment of syringomyelia. Spine 15 (3): 231-233, 1990.
28. Resjo I et al: Computed tomographic metrizamide myelography in syringomyelia. Radiology 131: 405-507, 1979.
29. Risegorough E, Herndon J: Scoliosis and other deformities of the axial skeleton. Little-Brown,

Boston, 1975.
30. Robin G: Scoliosis and neurological disease. John Wyley, New York, 1975.
31. Schlessinger E et al: Clinical presentation and comparison of modalities of treatment. Neurosurg 9: 356-365, 1981.
32. Sherman J, Barkovich A, Citrin C: The MR appearance of syringomyelia: news observations. AJNR 7: 985-995, 1986.
33. Stevens J, Olney J, Kendell B: Postraumatic cystic and non-cystic myelopathy. Neurorradiology 27: 48-56, 1985.
34. Taylor TK, Stobo F, Gurr K: Syringomyelia and scoliosis in childhood and adolescence. Ann Meet Scol Res Soc, 101, 1987.
35. Vanneste J, Van Der Bent M: Leg pain following syringomyelia of conus medullaris. Spine 15 (3): 434-435, 1990.
36. Vaquero J, Vartínez R, Arias A: Syringomyelia-Chiri complex: magnetic resonance imaging and clinical evaluation of surgical treatment. J Neurosurg 73: 64-68, 1990.
37. Weber F: The association of syringomyelia and scoliosis. JBJS 56-B: 589, 1974.
38. Williams B: Current concepts of syringomyelia. Br J Hosp Med 4: 331-342, 1970.
39. Williams B: Orthopaedic features in the presentation of syringomyelia. JBJS 61-B: 314-323, 1979.
40. Wisoff J: Hydromyelia: a critical review. Childs Nerv Syst 4: 1-8, 1988.
41. Woods W, Pints AM: Intramedullary lesions of the spinal cord: study of sixty-eight consecutive cases. Arch Neurol Psych 52: 383-399, 1944.
42. Yeates A et al: Nuclear magnetic resonance imaging of syringomyelia. AJNR 4: 234-237, 1983.

Caso 2. TE.D. = Quiste siringomiélico a nivel cervical y dorsal.

DISCUSION

Dr. Jorge F. Gelosi: Deseo felicitar a los autores por tan interesante trabajo y hacer un aporte al mismo.

Nos han parecido de suma importancia los conceptos de sospecha de siringomielia en aquellas escoliosis con "curvas atípicas" y mínimas alteraciones neurológicas como la abolición de algún reflejo cutáneo abdominal, franjas de hipoestesia y otras. A tal efecto quisiera reforzar estos conceptos con dos casos vistos recientemente.

El primer caso es un paciente varón de 11 años de edad prepuberal, con una curva D7-L1 izquierda de 38 grados, visto en noviembre de 1990 y que presentaba en el examen físico, como única alteración, la abolición de un reflejo cutáneo abdominal del lado izquierdo y una ligera zona de

hipoestesia en barra. Se le hizo, como hacemos en estos casos, un estudio de su columna cervical para tratar de evidenciar ya sea las malformaciones óseas que se acompañan con el Arnold-Chiari (como fue mencionado en la presentación de los autores) o de la fosa posterior. En el perfil de la columna cervical es bastante evidente la dismetría entre el cuerpo vertebral y el canal a nivel de C5-C6. Esto nos motivó a solicitar una resonancia magnética, por la atipicidad de la curva en un varón, y vimos así la combinación de un Arnold-Chiari arriba y la cavidad siringomiélica a nivel cervical.

El segundo caso es también un varón de 10 años de edad, con una curva de D7-L1 de 40 grados, muy similar al otro caso. El patrón de curva izquierda en los varones jóvenes ya nos dice algo.

La única alteración neurológica que padecía este paciente era la abolición de cutáneos abdominales, signo muy precoz que ya fue descripto por Madame Rosine Chopin de Berck Plage hace algunos años, primer signo como para determinar una siringomielia, sabiendo desde ya que no es el único.

La curva observada era flexible. Completamos sus estudios con la radiografía transoral y la radiografía de columna cervical, buscando las deformaciones óseas, las que no aparecieron, y como dato interesante, al pedir la resonancia magnética apareció una gran cavidad a nivel cervical. Deseamos aclarar que es de suma utilidad hacer un estudio de resonancia magnética nuclear, que nosotros hicimos, pudiendo observar allí otra cavidad en D7-D8.

Los dos pacientes fueron derivados al Servicio de Neurocirugía para que les fuera tratado el quiste siringomiélico como primera instancia. Sus curvas son hoy día flexibles, permanecen aún con tratamiento con corsé, siendo tratados así ortopédicamente.

Espero que este aporte preste la utilidad deseada de reforzar el concepto presentado por los comunicantes.

Muchas gracias.

Dr. Gregorio Arendar: Felicito a los autores por tan interesante comunicación y es mi deseo hacer un llamado de atención sobre una de las formas de la escoliosis que es la más difícil de diagnosticar, principalmente para aquellos que no están trabajando permanentemente con enfermos neurológicos.

Nosotros tuvimos oportunidad de presentar en esta Asociación junto con el Dr. Monges, el año pasado (1990), el tema de "médula anclada", en el cual hicimos la observación de que la aparición de síntomas neurológicos no esperados —o sea, con un niño con patología neurológica ya estable, entre ellos una escoliosis que así llamada se manifestaba como paralítica, es decir, sin malformaciones secundarias— nos permitía con la profundización del estudio diferenciar entre el Arnold-Chiari, la hidromielia o la siringomielia, como querramos llamarla, y la médula anclada. Y como un apoyo a todo lo expresado por los comunicantes y disertantes queremos decir que en los casos tratados, en el trabajo al que me refería, con escoliosis como síntoma de presentación en solamente uno de los mismos, tuvimos que recurrir a cirugía extensa de corrección y los demás se han mantenido estables con los tratamientos incruentos.

Muchas gracias.

CIERRE DE DISCUSION

Dr. Carlos A. Tello: Coincido con el comentario del Dr. Jorge Monges, a quien agradezco sus conceptos. Las explicaciones con respecto al tratamiento de la siringomielia y el Arnold-Chiari han llenado un espacio que la índole de nuestro trabajo no nos lo permitía, pero su experiencia como neurocirujano ha sido válida al abordar este punto. Evidentemente los síntomas y signos clínicos que caracterizan a la siringomielia como afección del adulto no existen en nuestra casuística, que está referida fundamentalmente a edades menores.

Casi todos nuestros pacientes presenta-

ban escoliosis importantes, y esto sí es una constante en los pacientes en quienes la misma se manifiesta primero, mientras que en aquellos en que el diagnóstico de siringomielia se hizo inicialmente, la mayoría de los autores encuentra que las deformidades vertebrales no son importantes o bien no se agravan.

Coincido también en lo útil que sería efectuar estudios de resonancia magnética a los pacientes con escoliosis. Sin embargo, por el momento creo que, dada la alta prevalencia de escoliosis en la población, ello sería fuente de varios problemas: su alto costo, la ansiedad que despierta la comunicación de esa sospecha en los padres del paciente y lo innegable de que no todas las esoliosis son debidas a procesos patológicos macroscópicos intrarraquídeos hacen desaconsejable, insisto, al menos en el momento tecnológico que vivimos, que esa conducta se generalice.

No es el objetivo de este trabajo provocar una excitación generalizada y una nerviosa búsqueda de siringomielias, Arnold-Chiari o tumores en todos los pacientes con escoliosis. Me sentiría especialmente contento si pudiéramos haber contribuido a despertar la conciencia de "pensar" que puede existir una patología subyacente frente a una escoliosis y también que no todas las esxoliosis son idiopáticas, congénitas, Marfan o neurofibromatosis.

Recalco que el examen neurológico es mandatorio en el examen clínico de un paciente que nos consulta por una escoliosis y que ese examen debe ser hecho inicialmente por el ortopedista. Los exámenes electrofisiológicos no han sido hasta el momento, y en nuestras manos, de utilidad diagnóstica incontrovertible. Frente a los pacientes con escoliosis quirúrgicas en algunos casos de deformidades muy importante, la resonancia magnética no es siempre, con las técnicas actuales, fácil de realizar por la dificultosa interpretación; de allí que algunos autores sugieren efectuar tomografía axial computada con estudio contrastado demorado.

Con respecto a los aportes de los doctores Gelosi y Arendar quiero también primeramente agradecer sus felicitaciones. Coincido con el último en la diferenciación que se hace sobre médula anclada e hidromielia en el protocolo de diagnóstico sugerido. En este trabajo no hemos incluido los pacientes con disrafismos para referirnos principalmente a las escoliosis como signo inicial de la siringomielia.

En relación al primero, los dos casos que presenta son muy demostrativos y ayudan a este trabajo por ser altamente sospechosos desde el inicio, ya que se trata de varones con curvas de moderado valor angular y con escasa o nula rotación; es posible que uno de los pacientes sea compartido, dicho sea esto en honor de las estadísticas y con la más absoluta salvaguarda de la probidad científica del presentante, que por otra parte no tiene cómo conocer los pacientes presentados en nuestra comunicación. La búsqueda de las malformaciones vertebrales que menciona no nos dio frutos en nuestros pacientes y éste es un punto que debe quedar para un estudio con mayor casuística; la literatura también lo reconoce, pero es posible que se estén refiriendo más a la patología de los adultos, y esto nos pone frente a una pregunta: ¿es la misma siringomielia la que se describe recientemente y aquella clásica de los adultos?

Finalmente, Coonrad se preguntaba: "¿Son diferentes las curvas torácicas izquierdas?". Creemos que la mayoría lo son. Pero si no lo fueran, hay que saberlo y buscarlo. No sólo las curvas torácicas izquierdas sion también las escoliosis en varones, las curvas con moderado valor angular y nula rotación y las curvas con progresión rápida fuera de los períodos de crecimiento. En suma, las situaciones atípicas.