ISSN 0325-1578
Rev. Asoc. Arg. Ortop. y Traumatol., Vol. 56, Nº 2, págs. 170-183 6ª Sesión Ordinaria (11/6/1991)

Tumores profundos de partes blandas de las extremidades. Diagnóstico y planificación preoperatoria con tomografía axial computada y resonancia nuclear magnética

Dres. DOMINGO L. MUSCOLO*, CHRISTOPH SCHULZ, OSVALDO VELAN y MIGUEL A. AYERZA

Resumen: *Entre 1970 y 1990 fueron tratados en el Hospital Italiano de Buenos Aires 152 tumores profundos de partes blandas de las extremidades. Se evaluaron 82 tumores en 76 pacientes, que fueron estudiados con tomografía axial computada (TAC) y resonancia nuclear magnética (RNM).*

Se revisaron retrospectivamente 71 TAC y 25 RNM, considerando las características y la extensión local de los tumores. No fue posible determinar una correlación definitiva ente las imágenes obtenidas y la histología de la lesión, ya que en 9 casos de fibromatosis agresiva su imagen indujo el diagnóstico de un sarcoma. Por tal motivo, en la mayoría de los casos sugerimos establecer un diagnóstico histológico prequirúrgico.

Tanto la TAC como la RNM demostraron ser de utilidad para la planificación preoperatoria. Ambos estudios fueron de valor para determinar el compromiso de partes blandas y su evaluación comparativa resultó un efecto aditivo. En circunstancias en que se desea determinar con precisión la circulación colateral o el compromiso óseo cortical, son de valor estudios con angiografía digital y centellografía ósea.

Summary: *Between 1970 and 1990, 152 deep soft tissue tumors of the extremities were treated at the Italian Hospital of Buenos Aires. Eighty two tumor masses in 76 patients were evaluated preoperatively with CT scan and MRI studies. This group of patients was included in this study, and a total of 71 CT scans and 25 MRI were evaluated retrospectively according to the following parameters: tumor size, tumor mass limits, tumor density, compartmental involvement, tumor extension, and neurovascular, bone and articular relationship.*

No clear correlation was found between these parameters and the histological tumor grading. In 9 cases of aggressive fibromatosis; CT and MIR images, induced the diagnosis of a malignant sarcoma. For this reason, we believe it is mandatory to obtain a preoperative histopathological tumor analysis.

MRI and CT scan studies were very useful in the preoperative planning, and both have high specificity for soft tissue mass extension. In those circumstances in which it is necessary to obtain information about collateral vessels and cortical involvement, digital angiography and bone scanning are useful.

INTRODUCCION

El pronóstico de los tumores de partes blandas depende básicamente de su malignidad histológica y de la precisión con que el

* Servicio de Ortopedia y Traumatología, Servicio de Diagnóstico por Imágenes, Centro de Investigación y Estudios en Ortopedia y Traumatología (CINEOT), Fundación "Carlos E. Ottolenghi", Gascón 450, (1181) Buenos Aires.

cirujano determina preoperatoriamente la extensión tumoral. Tumores de bajo grado de malignidad pueden transformarse en irresecables luego de un primer intento de resección que penetre dentro de la masa tumoral y, por el contrario, tumores de alto grado de malignidad pueden ser eliminados en forma completa si se conoce previamente su verdadera extensión anatómica[1, 4, 5, 8, 18, 19, 21, 22, 29, 31, 34].

La tendencia actual en un grupo grande de tumores de partes blandas es a la adyuvancia con quimio o radioterapia[17, 20, 33]; sin embargo, el tratamiento primario sigue siendo su eliminación quirúrgica, y de allí la importancia de conocer su crecimiento preoperatorio con la máxima precisión[7, 9, 14, 26, 30, 32, 38].

Las biopsias previas a la cirugía definitiva nos permiten determinar la naturaleza de la lesión; sin embargo, como todo procedimiento invasivo, implica contaminación tumoral de tejidos sanos. Las alternativas para evitar esa situación son las biopsias intraoperatorias por congelación, con un grado variable de seguridad diagnóstica, o la posibilidad de determinar por métodos no invasivos la naturaleza tumoral. Si se considera la biopsia preoperatoria necesaria en la mayoría de las circunstancias, conocer previamente el crecimiento tumoral y las estructuras que invade, nos permitirá realizar el procedimiento con la menor contaminación[23-26, 32, 35].

Los objetivos de este estudio son determinar el valor de la TAC y RNM con respecto a la indicación y ejecución de una biopsia preoperatoria y en relación con la evaluación de la masa tumoral y planificación prequirúrgica de su resección.

MATERIAL Y METODO

En el Hospital Italiano de Buenos Aires fueron tratados, entre los años 1970 y 1990, 152 tumores profundos de partes blandas con localización en las extremidades. Fueron excluidos todos aquellos tu-

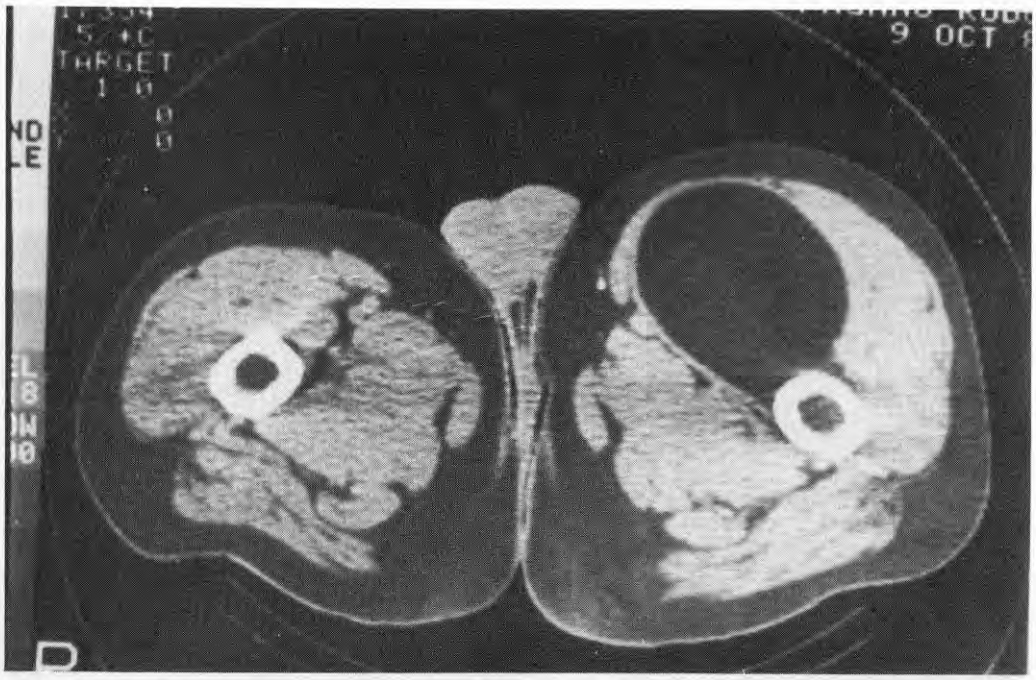

Fig. 1. Tomografía axial computada de muslo. Se observa una masa tumoral homogénea con bordes netos que corresponde a un lipoma.

mores que no presentaban estudios preoperatorios con TAC o RNM, quedando para este estudio un grupo de 45 tumores malignos y 37 lesiones benignas en 76 pacientes. Estos tumores fueron documentados con un informe histopatológico, un resumen clínico de la consulta inicial y radiografías simples de la lesión.

Los 45 tumores malignos incluían a 9 fibrohistiocitomas malignos, 8 sinoviosarco-

Fig. 2. Resonancia nuclear magnética de muslo. Se observa una masa tumoral heterogénea con bordes irregulares, que ocupa varios planos y es extracompartimental. El diagnóstico histopatológico correspondió a un sinoviosarcoma.

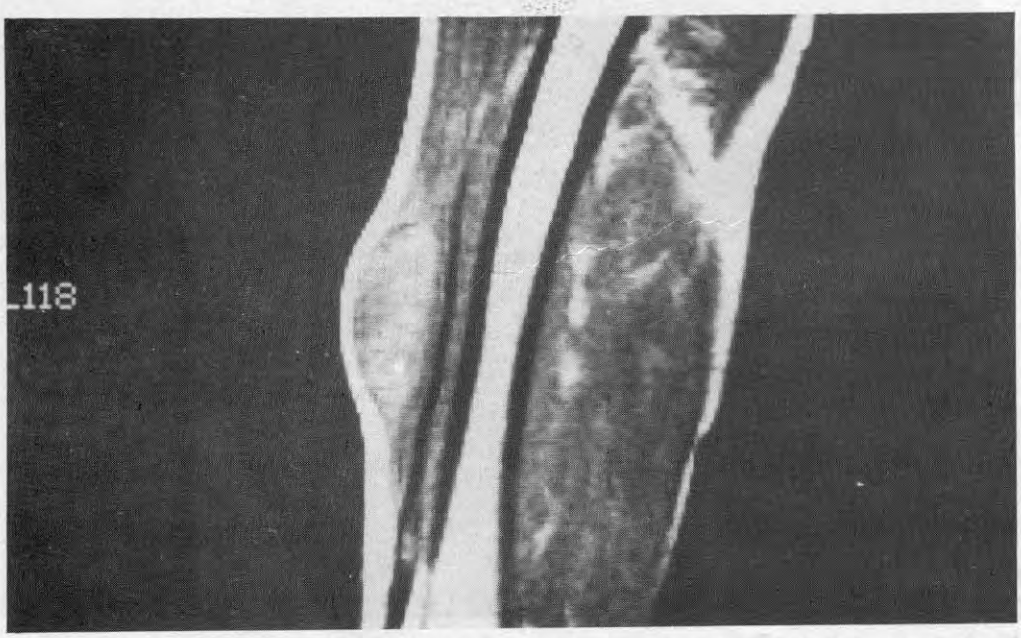

Fig. 3. Resonancia nuclear magnética de muslo, corte sagital. Se observa una tumoración lipomatosa con localización intramuscular que corresponde a un liposarcoma.

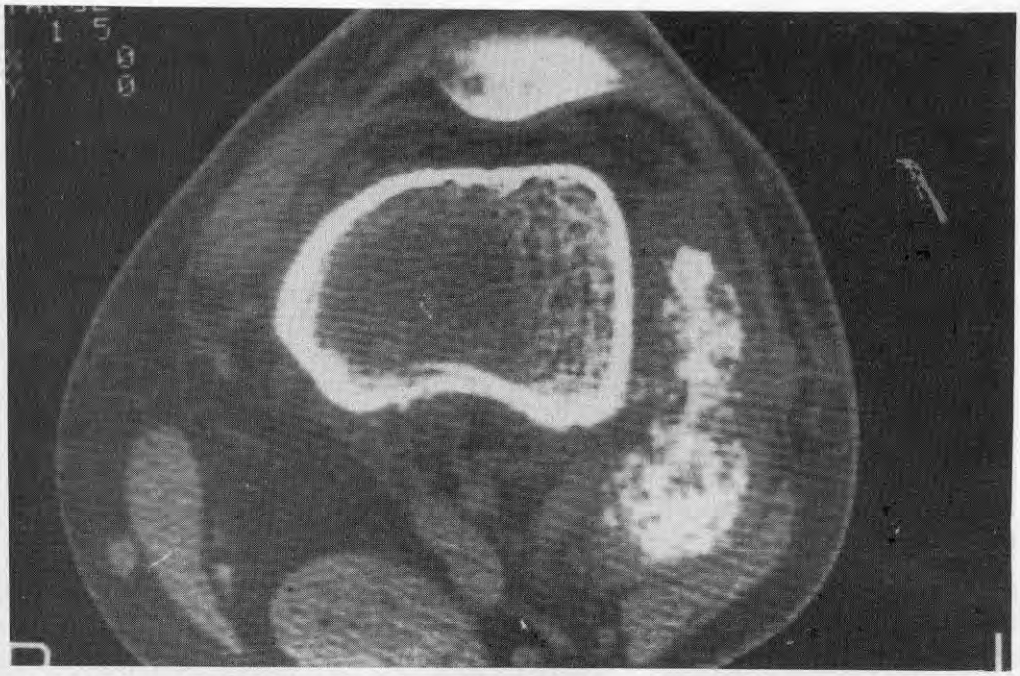

Fig. 4. Tomografía computada de rodilla. Se observa una tumoración intraarticular con bordes irregulares y densidad heterogénea (calcificaciones) que corresponde a un sarcoma cordoide.

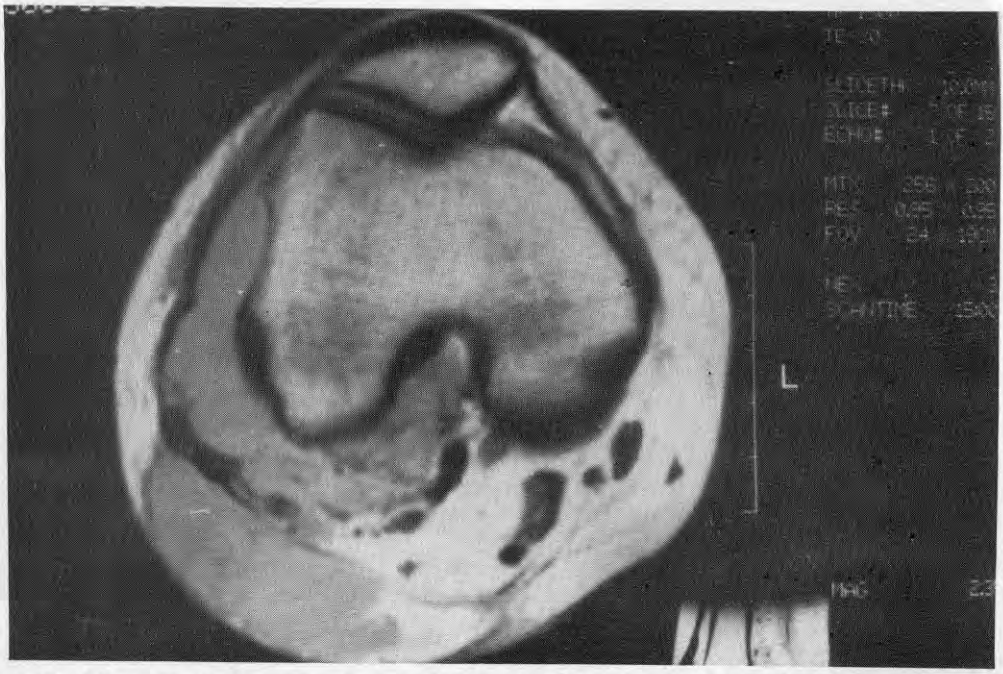

Fig. 5. RNM de rodilla. Se observa una masa tumoral que invade tejido intra y extra articular, con límites dudosos en los vasos poplíteos y cortical. El diagnóstico histopatológico correspondió a un sinoviosarcoma.

Fig. 6

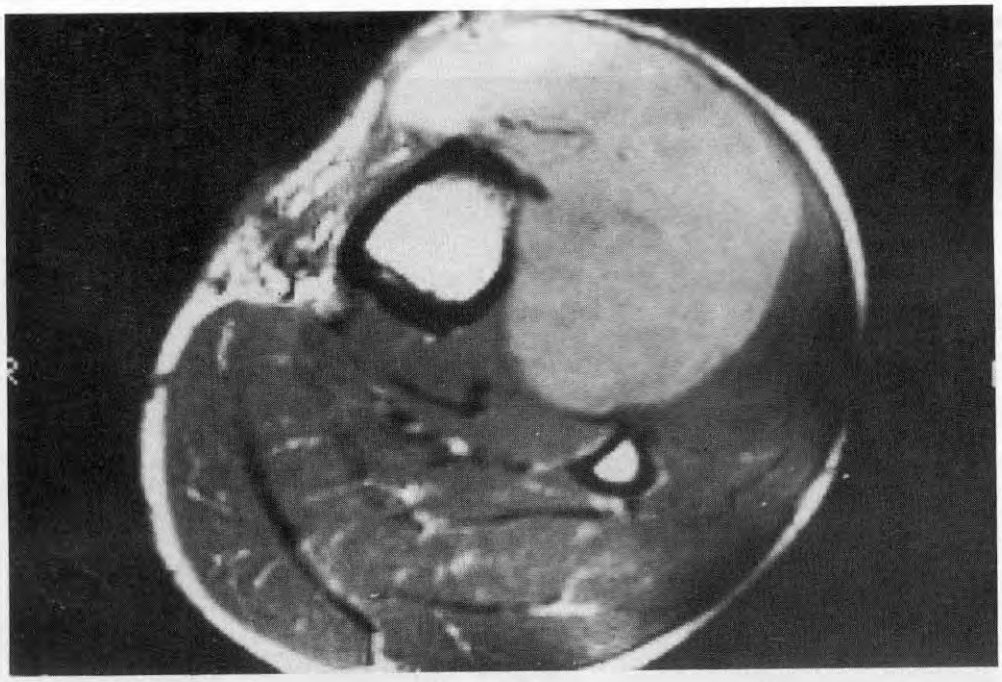

Fig. 7

Figs. 6 y 7. TAC y RNM de pierna. Se observa un mejor contraste de la masa tumoral en la RNM, así como el compromiso de la cortical tibial. La masa tumoral tiene bordes irregulares y densidad heterogénea. El diagnóstico histopatológico correspondió a un leiomiosarcoma.

mas, 7 schwanomas malignos, 6 liposarcomas, 5 sarcomas cordoides, 4 leiomiosarcomas, 3 fibrosarcomas, un sarcoma de Ewing extraesquelético, un sarcoma alveolar y un sarcoma indiferenciado. Quince pacientes eran del sexo femenino, 29 del sexo masculino, y presentaban una edad promedio de 43 años. Los estudios evaluados en este grupo comprendieron a 38 TAC y 16 RNM.

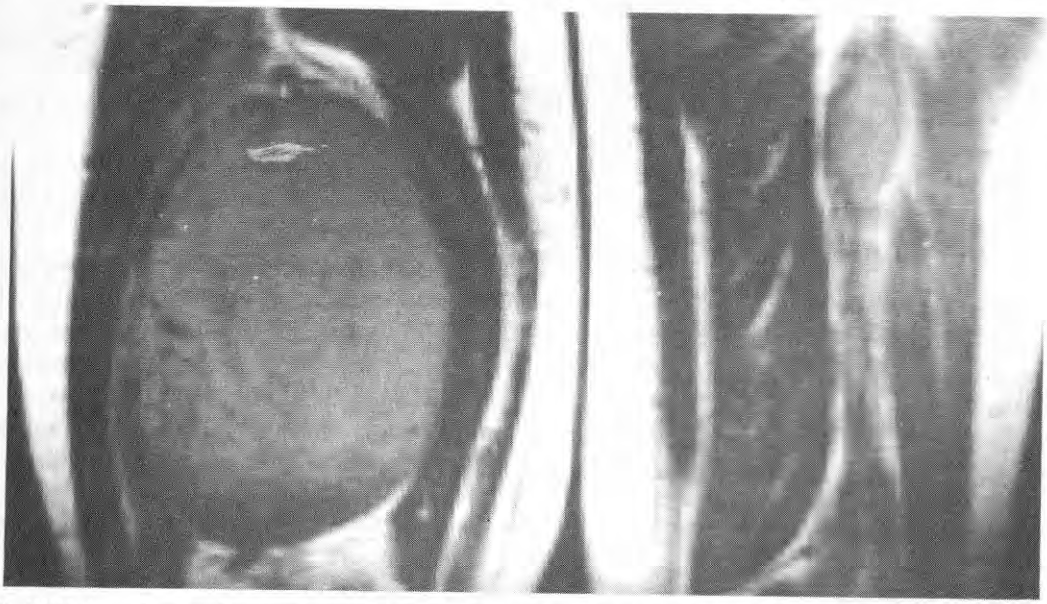

Fig. 8. RNM de ambos muslos, corte sagital. Se observa una masa tumoral de bordes regulares y densidad heterogénea que se ubica en forma bilateral, en el trayecto de ambos nervios ciáticos. El diagnóstico histopatológico correspondió a una neurofibromatosis.

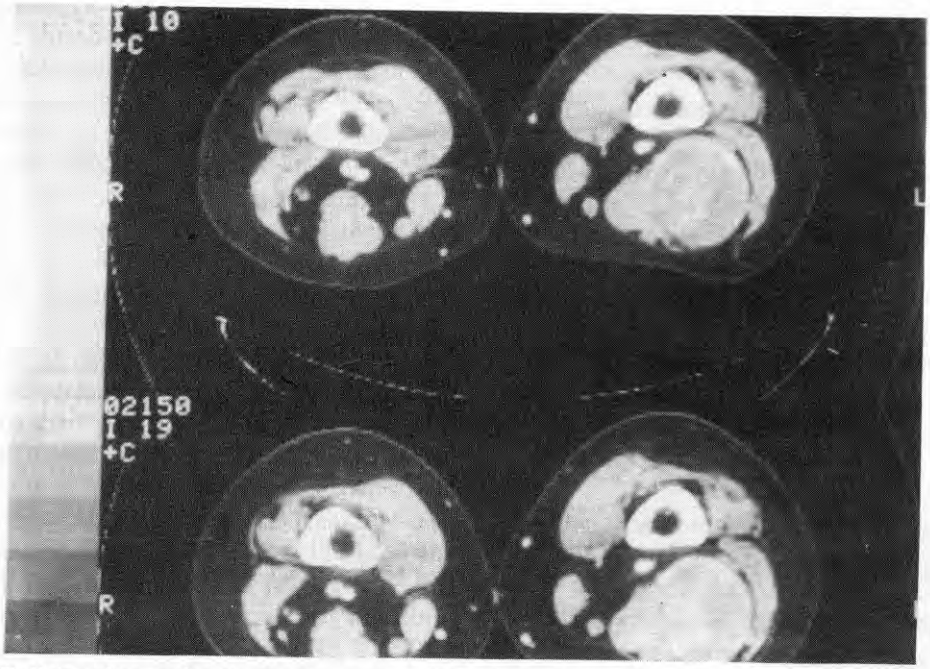

Fig. 9. TAC de ambos muslos. Se observa una masa de bordes regulares y densidad heterogénea, con localización intramuscular. El diagnóstico histopalógico correspondió a un fibrohistiocitoma maligno.

Las 37 lesiones benignas incluían a 11 fibromatosis agresivas, 7 lipomas, 5 hemangiomas, 4 mixomas, 4 neurofibromas, un angioma + neurilemoma, un quiste epidermoide, y 4 hematomas. Quince pacientes eran del sexo femenino, 17 del sexo masculino, y presentaban una edad promedio de 34 años. Los estudios evaluados en este grupo comprendieron a 33 TAC y 9 RNM.

La evaluación de las imágenes de 71 TAC y de 25 RNM se realizó analizando ocho parámetros que se describen a continuación.

1. **Tamaño tumoral**
   - Diámetro mayor, inferior a 5 cm.
   - Diámetro mayor, igual o superior a 5 cm.

2. **Borde tumoral**
   - Bordes netos.
   - Bordes irregulares.

3. **Densidad tumoral**
   - Homogénea.
   - Heterogénea.

4. **Compartimentalidad** (de acuerdo con la clasificación de Enneking)
   - Intracompartimental.
   - Extracompartimental.

5. **Extensión tumoral en tejidos blandos**
   - En tejido subcutáneo.
   - En tejido muscular.
   - En tejido extramuscular.

6. **Compromiso tumoral de estructuras neurovasculares**
   - Negativo (con plano de clivaje definido y sin infiltración).
   - Positivo (sin plano de clivaje y con infiltración).
   - Dudoso (sin plano de clivaje ni infiltración).

7. **Compromiso tumoral de estructuras óseas**
   - Negativo (con plano de clivaje definido y sin infiltración).
   - Positivo (sin plano de clivaje y con infiltración).
   - Dudoso (sin plano de clivaje ni infiltración).

8. **Compromiso tumoral de estructuras articulares**
   - Negativo (con plano de clivaje definido y sin infiltración).
   - Positivo (sin plano de clivaje y con infiltración).
   - Dudoso (sin plano de clivaje ni infiltración).

Esta evaluación se realizó retrospectivamente sobre las radiografías simples, TAC y RNM, y los datos de la historia clínica de cada paciente, sin conocerse previamente el diagnóstico histológico definitivo.

También fueron evaluadas 17 angiografías digitales y 10 centellogramas óseos.

RESULTADOS

La evaluación de 38 TAC y 16 RNM en el grupo de pacientes con tumores malignos (45 casos) determinó los siguientes resultados: 35 casos tenían un diámetro mayor a 5 cm, 40 presentaron bordes irregulares, y 39 casos mostraron masas tumorales con densidad heterogénea (ver Gráfico I). Con alta frecuencia la localización tumoral fue extracompartimental (40 casos), invadiendo en 36 casos más de un plano anatómico (ver Gráfico III). En los 45 casos las imágenes indujeron el diagnóstico de un sarcoma.

La evaluación de 33 TAC y 9 RNM en el grupo de pacientes con lesiones benignas (37 casos) no presentó una clara diferenciación en cuanto al tamaño, densidad y tipo de bordes. Sin embargo, la homogeneidad de la masa en 18 casos y bordes regulares en 22, así como el tamaño menor a 5 cm en 20, fueron relativamente más frecuentes que en los tumores malignos (ver Gráfico II). La cantidad de tumores intracompartimentales fue mayor en los benignos (19) que en los malignos (5) (ver Gráfico IV).

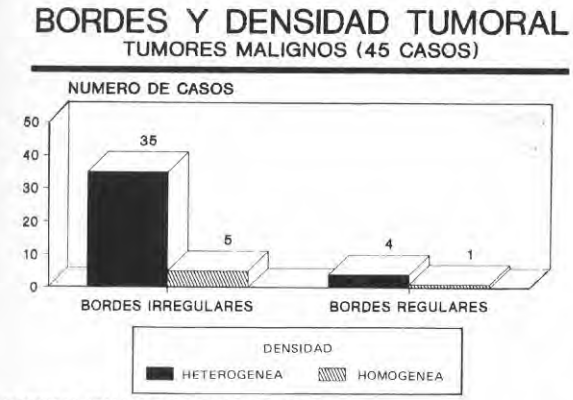

HOSPITAL ITALIANO DE BUENOS AIRES
(GRAFICO I)

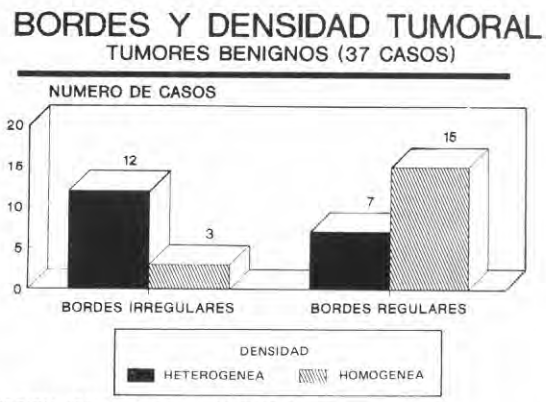

HOSPITAL ITALIANO DE BUENOS AIRES
(GRAFICO II)

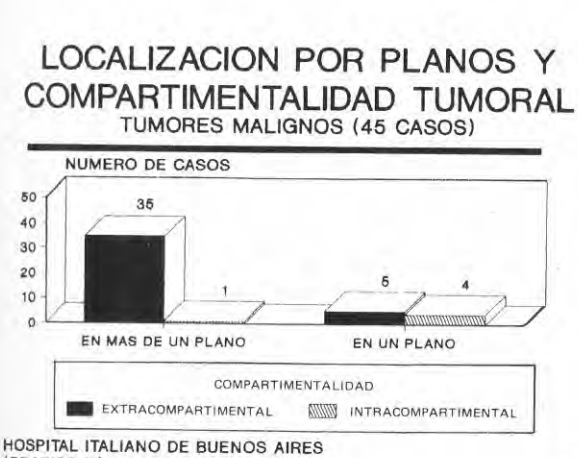

HOSPITAL ITALIANO DE BUENOS AIRES
(GRAFICO III)



HOSPITAL ITALIANO DE BUENOS AIRES
(GRAFICO IV)

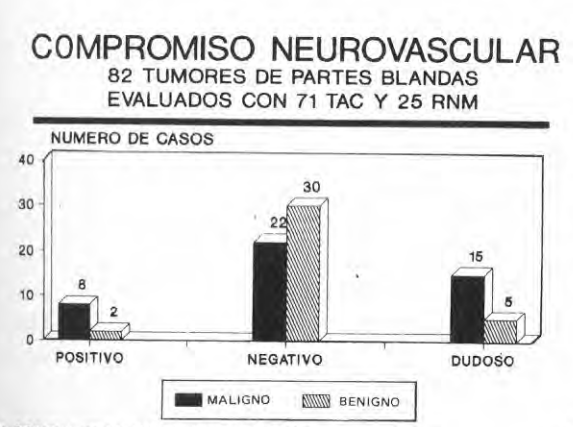

HOSPITAL ITALIANO DE BUENOS AIRES
(GRAFICO V)

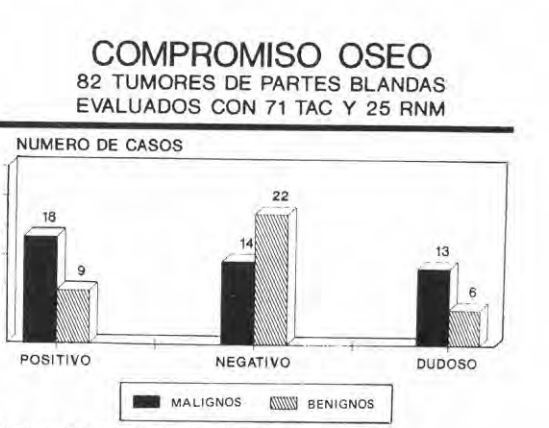

HOSPITAL ITALIANO DE BUENOS AIRES
(GRAFICO VI)

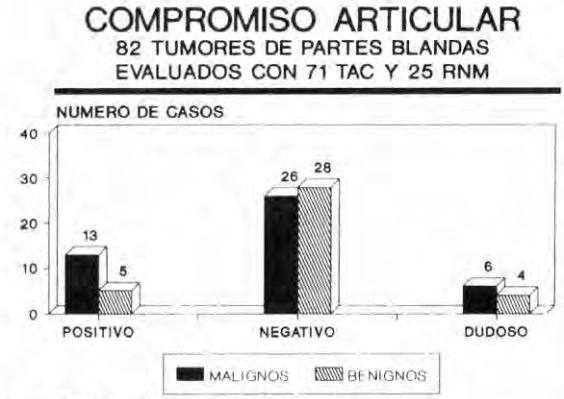

HOSPITAL ITALIANO DE BUENOS AIRES
(GRAFICO VII)

En 25 de los 37 tumores las imágenes indujeron la presencia de un tumor benigno. En los 12 casos restantes se sospechó la presencia de un sarcoma, encontrándose entre ellos 9 fibromatosis agresivas.

El análisis de la extensión tumoral en los 82 casos evaluados mostró que en 58 ocasiones el tumor se localizaba en forma extracompartimental. Cuatro tumores malignos y 7 benignos presentaron una localización intramuscular (ver Gráficos III y IV).

El compromiso de las estructuras neurovasculares fue diagnosticado en 10 oportunidades, considerado negativo en 52, y fue dudoso en 20 (ver Gráfico V).

El compromiso de las estructuras óseas fue diagnosticado en 27 oportunidades (15 casos intramedular), considerado negativo en 36, y fue dudoso en 19 (ver Gráfico VI).

El compromiso de las estructuras articulares fue diagnosticado en 18 oportunidades, considerado negativo en 54, y fue dudoso en 10 (ver Gráfico VII).

DISCUSION

Diagnóstico diferencial por imágenes y consecuencias para la biopsia

El diagnóstico presuntivo de tumores malignos a través de TAC o de RNM ha sido un tema de discusión en numerosas publicaciones. Se describen distintas características tumorales, como tamaño, tipo de bordes, densidad o agresividad local, que permiten obtener una orientación diagnóstica a través de imágenes. Varios autores coinciden sobre la dificultad que presentan ciertos tumores benignos, como la fibromatosis agresiva o el hematoma crónico, para establecer una presunción diagnóstica[6, 12, 15, 28, 36, 37]. La biopsia permite determinar la naturaleza de la lesión; sin embargo, como todo procedimiento invasivo, implica contaminación tumoral de tejidos sanos. Por tal motivo, establecer circunstancias en las cuales puede ser evitada o limitada en su extensión puede ser relevante con respecto al pronóstico de estas lesiones. Asimismo, el conocimiento de la extensión previo a la biopsia y la forma de crecimiento del tumor, permitirá disminuir la contaminación de tejidos no comprometidos.

Las imágenes evaluadas mostraron características semejantes en el grupo de tumores malignos, ya que generalmente presentaron un tamaño mayor a 5 cm, bordes irregulares y densidad heterogénea. Atravesaron fascias con alta frecuencia e invadieron estructuras neurovasculares y osteoarticulares en muchas ocasiones.

Un liposarcoma intramuscular, menor de 5 cm de diámetro, mostró una imagen de densidad homogénea con bordes netos. La sospecha de que se trataba de un tumor maligno se obtuvo mediante las imágenes de RNM, que mostraron una densidad diferente en T1 y T2 de una tumoración lipomatosa. Los 45 casos mostraron imágenes que indujeron el diagnóstico de un sarcoma.

Por otro lado, en el grupo de los tumores benignos, la presunción diagnóstica a través de imágenes fue dificultosa, ya que fueron identificados correctamente 25 de los 37 tumores. Estos 25 casos mostraron características semejantes. La mayoría fue de tamaño menor a 5 cm, tenía bordes netos, densidad homogénea y algunos tenían signos característicos como la presencia de calcificaciones perivasculares (flebo-

litos) en dos hemangiomas[16].

Los 12 casos restantes, con sospecha de malignidad, no presentaron estas características. Tres casos fueron tumores de mayor tamaño y densidad heterogénea; un neurofibroma de la región glútea, un quiste de Baker que desplazaba los vasos poplíteos fue diagnosticado posteriormente mediante una TAC con contraste intraarticular, y un hematoma crónico del muslo. Los 9 casos restantes fueron tumores de distintos tamaños, con características sumamente parecidas a las de los sarcomas, todos con diagnóstico definitivo de fibromatosis agresiva. Pensamos que esto se debe al comportamiento agresivo que da esta patología, ya que invadió en todos los casos dos o más tejidos blandos diferentes, como el tejido subcutáneo, muscular o extramuscular areolar. Además comprometió estructuras neurovasculares en dos casos y osteoarticulares en cuatro. La imagen tumoral fue en ocho casos de densidad heterogénea, y en nueve se observaron bordes sumamente irregulares, característicos de su crecimiento infiltrante[8].

Debido a las dificultades diagnósticas que presentan las distintas imágenes tumorales y a la necesidad de obtener en los sarcomas el tipo de variante histológica para indicar un tratamiento neoadyuvante o no, consideramos la importancia de realizar una biopsia prequirúrgica en la mayoría de los casos. El cirujano puede correr el riesgo de sobretratar una lesión, por ejemplo en los casos de tumores benignos con imágenes atípicas que pueden ser interpretados como lesiones malignas. Por otro lado, conocer previamente la variante histológica en los sarcomas, como en el Ewing extraesquelético, puede ser fundamental para indicar quimio o radioterapia neoadyuvante.

Aquellos tumores con un tamaño menor a 5 cm, una localización intramuscular, o tumores con imágenes típicas de benignidad y examen clínico concordante, es posible que puedan ser tratados sin el conocimiento previo de la histología.

Valor de la TAC y RNM para la planificación quirúrgica

Los estudios con TAC y RNM permiten una evaluación preoperatoria de los tumores musculoesqueléticos, con determinación del compromiso de las partes blandas y la posibilidad de efectuar cortes transversales (TAC) o multiplanares (RNM) de la lesión.

Esta información obtenida sobre el crecimiento tumoral y su relación topográfica permite al cirujano planificar resecciones menores con márgenes adecuados según la gradación histológica del tumor[2, 9, 11, 24, 27, 30, 32].

En once casos de nuestra serie se evidenció una localización intramuscular del tumor, pudiéndose realizar la miectomía primaria de la lesión, evitándose resecciones mayores con el consecuente deterioro del resultado funcional y estético.

En 29 casos de tumores extracompartimentales, el diagnóstico de la invasión del plano subcutáneo a través de la fascia superficial permitió la resección en block de la masa tumoral junto con el compromiso cutáneo. La interpretación del compromiso del plano subcutáneo en la TAC y RNM fue evidente, salvo en aquellos pacientes tratados previamente, donde nos resultó difícil la diferenciación entre recidiva y tejido fibroso o cicatrizal[3, 10].

El conocimiento preciso de la relación entre tumor y estructuras neurovasculares es de suma importancia para la planificación de una cirugía de conservación del miembro, no solamente para su indicación sino también para la mejor orientación del cirujano en el campo operatorio, donde suele haber una anatomía alterada en muchas ocasiones. En la mayoría de nuestros pacientes se pudo observar con claridad el compromiso o no de las estructuras neurovasulares mediante los estudios de TAC y RNM. En aquellos casos que no mostraron un plano de clivaje, y tratándose de tumores malignos, el compromiso neurovascular fue difícil de evaluar. Muchas veces esto se debió a errores técnicos, como por ejemplo en la TAC, la falta de contraste o la realización de estudios sin miembro comparativo. Estos pacientes debieron ser estudiados con angiografía digital para obtener mayor información. También la

angiografía fue indicada en aquellos pacientes previamente operados donde había dudas sobre la circulación distal o colateral[14,33].

La evaluación del compromiso óseo fue de gran utilidad, ya que los estudios con TAC y RNM mostraron una alta definición para estas estructuras. Se pudo diferenciar entre lesiones corticales y lesiones medulares, así como obtener medidas precisas de la extensión del compromiso óseo. Esto permitió planificar los niveles de osteotomías para la resección oncológica tumoral, así como planificar la reconstrucción del miembro afectado.

Cuando no existió un plano de clivaje en tumores de características agresivas o malignas indicamos el centellograma óseo con el fin de diagnosticar eventuales lesiones de la cortical. En los casos negativos, la resección marginal del tumor incluyó al periostio, y en los casos positivos se debió incluir parte de la cortical subyacente[7,13,14].

Fue diagnosticado un compromiso articular en 18 pacientes de nuestra serie. Ambas técnicas mostraron alta definición para estas estructuras, pero la RNM mostró más sensibilidad para la evaluación de la cápsula y estructuras intra-articulares. Se presentaron dificultades en las articulaciones medianas, como la muñeca o articulaciones tarsianas, probablemente debido a la presencia de múltiples estructuras en espacios reducidos. Los estudios efectuados sobre ambos miembros en forma comparativa fueron de utilidad para esclarecer estos aspectos.

La TAC y la RNM son de suma importancia en la planificación preoperatoria de un tumor de partes blandas, especialmente cuando están realizadas en forma comparativa. Futuros avances en esta área probablemente impliquen equipos con mayor resolución para los distintos tejidos, nuevas sustancias de contraste, marcadores con especificidad tumoral o el desarrollo de imágenes en tres dimensiones. Esto permitirá al cirujano la eliminación de la masa tumoral con el máximo margen y el mínimo déficit funcional.

BIBLIOGRAFIA

1. Abbatucci JS et al: End results in 130 cases of soft tissue sarcomas of the limbs and trunkwalls, treated by a systematic association. Multivariate analysis of prognostic factors. Chir Organ Mov LXXV (Suppl 1): 146-149, 1990.
2. Bell RS et al: The surgical margin in soft tissue sarcoma. JBJS 71-A (3): 3, 1989.
3. Bergqvist TH: Magnetic resonance imaging of musculoskeletal neoplasms. Clin Orthop 244: 101-118, 1989.
4. Coindre JM et al: Histopatological grading of adult soft tissue sarcomas. Chir Organ Mov LXXV (Suppl 1): 121-122, 1990.
5. Costa J et al: The grading of soft tissue sarcomas. Cancer 53: 530-541, 1984.
6. Duda S et al: Imaging diagnosis of aggressive fibromatosis and the MRT pathological correlation. RoFo 151 (1): 57-62, 1989.
7. Enneking WF et al: The role of radionucleid bone scanning in determining the resectability of soft tissue sarcomas. JBJS 63-A (2): 249-257, 1981.
8. Enneking WF, Spanier SS, Goodman MA: A system for the surgical staging of musculoskeletal sarcoma. Clin Orth 153: 106-120, 1980.
9. Enneking WF, Spanier SS, Malawer MM: The effect of anatomic setting on the results of surgical procedures for soft parts sarcomas of the thigh. Cancer 47: 1005-1022, 1981.
10. Hudson TM, Schakel M, Springfield DS: Limitations of computed tomography following excisional biopsy of soft tissue sarcomas. Skel Radiol 13: 49-54, 1985.
11. Karakouses C et al: Feasibility of limb salvage and survival in soft tissue sarcomas. Cancer 57: 484-491, 1986.
12. Kilcoyne RF et al: Magnetic resonance imaging of soft tissue masses. Clin Orthop 228: 13-19, 1988.
13. Kirchner PT, Simon MA: The clinical value of bone and gallium scintigraphy in soft tissue sarcomas of the extremities. JBJS 66-A (3): 319-327, 1984.
14. Lange TA: The evaluation of a soft tissue mass in extremities. Instr Course Lect 36: 391-398, 1989.
15. Laursen K, Reiter S: Computed tomography in soft tissue disorders of the lower extremities. Acta Orthop Scand 51: 881-885, 1980.
16. Levine E, Wetzel LH, Neff JR: MR imaging and CT of extrahepatic cavernous hemangioma. AJR 147: 1299-1304, 1986.
17. Lindberg RD et al: Conservative surgery and postoperative radiotherapy in 300 adults with soft tissue sarcomas. Cancer 47: 2391-2397, 1981.
18. Markhede G, Angervall L, Stener B: A multivariate analysis of the prognosis after surgical treatment of malignant soft tissue tumors. Cancer 49: 1721-1733, 1982.
19. Ottolenghi CE: "Discusión oficial". *En*: Shajowicz F, Slullitel I: Sarcomas de las partes blandas de los miembros. Actas IV Congr Arg O y T II: 106-109, 1963.
20. Potter DA et al: High-grade soft tissue sarcomas of the extremities. Cancer 58: 190-205, 1986.
21. Rooser B et al: Prognostication in soft tissue sarcoma. A model with four risk factors. Cancer 61: 817-823, 1988.
22. Rooser B, Attewell R, Rydholm A: The staging of soft tissue sarcomas. Int Orthop (SICOT) 11: 339-

343, 1987.
23. Robertson WW Jr, Janssen HF, Pugh JL: The spread of tumor-cell-sized particles after bone biopsy. JBJS 66-A (8): 1243-1247, 1984.
24. Rydholm A: Management of patients with soft tissue sarcomas. Acta Orthop Scand 54 (Suppl 203), 1983.
25. Rydholm A: Limbsparing surgery without radiotherapy for soft tissue sarcoma. Chir Organ Mov LXXV (Suppl 1): 137-139, 1990.
26. Rydholm A et al: Preoperative diagnosis of soft tissue tumors. Int Orthop (SICOT) 12: 109-114, 1988.
27. Rydholm A, Rooser B: Surgical margins of soft tissue sarcoma. JBJS 69-A (7): 1074-1077, 1987.
28. Sartoris DJ, Resnick D: MR imaging of the musculoskeletal system: Current and future status. AJR 14: 457-467, 1987.
29. Shajowicz F: Sarcomas de las partes blandas de los miembros. Anatomía patológica. Actas IV Congr Arg O y T I: 13-17, 1963.
30. Simon MA, Enneking WF: The management of soft tissue sarcomas of the extremities. JBJS 58-A (3): 317, 1976.
31. Slullitel I: Sarcomas de las partes blandas de los miembros. Clínica y tratamiento. Actas IV Congr Arg O y T I: 18-82, 1963.
32. Stener B: The management of soft tissue tumors. Int Orthop (SICOT) 1: 289-298, 1978.
33. Suit HD et al: Results of treatment of sarcoma of soft tissue by radiation at Massachussetts General Hospital. Cancer Treatment Symposia 3: 43-47, 1985.
34. Suit HD et al: Staging system for sarcoma of soft tissue and sarcoma of bone. Cancer Treatment Symposia 3: 29-36, 1985.
35. Thompson RC Jr et al: Local recurrence and survival in soft tissue sarcomas: the relation of biopsy. Chir Organi Mov LXXV (Suppl I): 131-133, 1990.
36. Wetzel LH, Levine E: Soft tissue tumors of the foot; value of MR imaging for specific diagnosis. AJR 155: 1025-1030, 1990.
37. Wiesman W et al: New aspects of preoperative imaging diagnosis in aggressive fibromatosis. Zentralbl Chir 114 (14): 941-949, 1989.
38. Zancolli E et al: Nuestra experiencia en sarcomas de partes blandas. Actas IV Congr Arg O y T II: 103-105, 1963.

COMENTADOR

Dr. JORGE SLULLITEL

Agradezco a la Comisión Directiva de la Asociación Argentina de Ortopedia y Traumatología haberme designado comentador de este trabajo. Deseo destacar en primer lugar que la casuística presentada es importante (82 tumores) y también es para nosotros relevante que este estudio contemple el valor diagnóstico de la resonancia magnética nuclear en los tumores profundos de partes blandas, dado que por ser una técnica comparativamente nueva, la literatura aún no ha dado cuenta suficientemente de esta cuestión. A ello se suma, para nosotros, el hecho de que la resonancia magnética nuclear fue tardíamente incorporada en Rosario, por lo que tenemos menos experiencia.

En lo que concierne a la discusión sobre el pronóstico de estos tumores, que los autores traen a colación en la introducción de su trabajo, se trata sin duda de conceptos que los especialistas reconocen en la actualidad como premisa, por lo que nuestro comentario se centrará aquí sobre el aporte específico de este trabajo.

El estudio fue realizado sobre 82 tumores (76 pacientes), de los cuales 45 fueron malignos y 37 benignos. Los parámetros que se contemplaron en la evaluación de las 71 TAC y 25 RNM (tamaño, bordes y densidad del tumor, compartimentalidad, extensión en tejidos blandos, compromiso tumoral de estructuras neurovasculares, óseas y articulares) constituyen una especie de compendio de los elementos de juicio tenidos en cuenta por las estadificaciones de mayor rigurosidad, tales como la del American Joint Committee, la de Hadju y la de Enneking. La conclusión más importante de la evaluación hecha sobre la base de estos parámetros es que ambos métodos diagnósticos presentaron un margen de error en los tumores benignos, que en algo más de un tercio de los casos se suponían malignos a partir del diagnóstico por imágenes (no ocurrió lo mismo con los malignos, todos los cuales fueron diagnosticados como tales). Esto sin duda constituye un aporte, en cuanto sirve para enfatizar la ineludible necesidad de la biopsi prequirúrgica para tomar las decisiones operatorias. Este estudio, además, parece indicar que, de los parámetros utilizados en las estadificaciones, algunos se comportan de manera más equívoca que otros. De ahí que los autores enfaticen, para la planificación prequirúrgica, la necesidad de tomar en cuenta algunos de los criterios considerados; en particular, se revelan

como necesarios para decidir la táctica quirúrgica, la evaluación del compromiso de las estructuras vasculares, óseas y articulares, y la localización, todo ello siempre complementado por la biopsia.

El trabajo, empero, no efectúa una evaluación comparativa de ambas técnicas de diagnóstico por imágenes, lo que sin duda se debe a que se vieron constreñidos a analizar los elementos disponibles en cada caso, que siguen de cerca la práctica y evolución de nuestra medicina (empleo de TAC en el pasado, y de resonancia magnética nuclear en la actualidad). Un estudio comparativo (que sin duda tiene otros requerimientos presupuestarios) podría ampliar los resultados de esta interesante casuística, sobre todo permitiéndonos hacer un uso complementario de las dos técnicas, en base a su mayor aptitud relativa para detectar distintas características de los tumores. Estudios realizados señalan que la TAC y la RMN tienen una confiabilidad similar en lo que atañe a su habilidad para retratar las estructuras anatómicas, la presencia de grasa, las características de los márgenes tumorales o la invasión de grasa subcutánea. La calcificación de partes blandas, así como las lesiones o cambios corticales tenues, se identifican con más precisión en la tomografía. Pero la resonancia magnética nuclear parece en cambio ser más precisa —dado el mayor contraste logrado— para hallar pequeñas lesiones grasas, fibrosas o con contenido líquido; también se ha revelado más útil para determinar la extensión de la lesión en partes blandas; asimismo, el compromiso neurovascular y de médula ósea se detecta con más precisión con esta última técnica. En conjunto, y en el caso de tener que optar por uno de los dos métodos diagnósticos (lo cual sin duda es lo usual en la práctica médica), la resonancia magnética nuclear parece demostrarse superior para el diagnóstico de tumores de partes blandas de los miembros. Lamentablemente, no obstante, pese a la superioridad que revelan los estudios comparativos, en Rosario muchas veces seguimos acudiendo a la TAC porque la resonancia magnética nuclear no está incluida en la cobertura de las mutuales.

Deseamos felicitar a los autores del trabajo comentado, en cuanto constituye un importante aporte casuístico, que nos suministra pautas para ponderar el valor diagnóstico relativo de los parámetros que generalmente son considerados para el diagnóstico de tumores de partes blandas de los miembros.

CIERRE DE DISCUSION

Dr. Domingo L. Muscolo: Simplemente quiero aclarar dos o tres puntos sobre lo que dijo el Dr. Slullitel, principalmente sobre que los tumores malignos son diagnosticados como tales más fácilmente con estos métodos. Efectivamente, es una de las conclusiones a la que hemos arribado con estos métodos.

Esto fue hecho de la siguiente manera: nosotros teníamos todos los pacientes estudiados; un médico (joven) de nuestro equipo y un médico de diagnóstico por imágenes, sin conocer el diagnóstico previo, hicieron una evaluación con estos parámetros, lo que podríamos llamar un "ciego". Estos colegas, de las 45 tumoraciones malignas, llegaron al diagnóstico de Keller, de que se trataba de tumoraciones confirmadas como malignas, por supuesto no la histología maligna en la totalidad de los casos.

No sucedió lo mismo con los tumores benignos, los cuales, como decía el Dr. Slullitel, efectivamente en un alto porcentaje fueron diagnosticados como lesiones presumiblemente malignas, siendo éstas benignas.

Es decir, coincidimos con él en que es muy factible equivocarse.

Con respecto a la biopsia preoperatoria, es por supuesto un diagnóstico elemental del que partimos. Sin embargo, existen —y la mayor parte de los autores coinciden— circunstancias en las que se puede evitar la misma debido a que tenemos toda la evidencia clínica y por imágenes de que se trata de una lesión benigna. Sobre todo

considerando las lesiones, cuyo tratamiento será el mismo, tanto sean benignas como malignas, y que son las limitadas a un plano, que comprometen un solo compartimiento, en el cual la resección será básicamente intramuscular, siendo una miectomía.

En estos casos en realidad el diagnóstico de malignidad será relativamente secundario, siendo un idéntico tratamiento.

Con respecto al estudio comparativo entre la tomografía y resonancia magnética computada, la dificultad de elegir entre uno y otro es que la resonancia es más leal en cuanto al estudio de las partes blandas, aunque ésta sea complementaria. Pero esta limitación sucede no sólo en nuestro país sino también en los Estados Unidos de Norteamérica, como ejemplo, donde la parte económica es también un delimitante serio. Básicamente en todos los países se realizan ambos estudios, pero la cuestión económica hace que se limite la resonancia magnética.

Muchas gracias.

ISSN 0325-1578
Rev. Asoc. Arg. Ortop. y Traumatol., Vol. 56, Nº 2, págs. 183-194 6ª Sesión Ordinaria (11/6/1991)

Fractura de tibia. Tratamiento con el tutor de Ilizarov

Dr. JOSE L. ALTUBE* #

Resumen: *En este trabajo se presentan 53 casos de fracturas de pierna tratadas con el método de Ilizarov. Se analizan las indicaciones, la sistemática de tratamiento y los resultados obtenidos con este método funcional de osteosíntesis.*

Se plantea en la discusión la cuestión fundamental de si éste es otro fijador externo más o representa un nuevo concepto en osteosíntesis.

Se concluye que este implante es especialmente adecuado para las fracturas de pierna porque sus características biomecánicas permiten una adecuada movilidad de rodilla y tobillo y generalmente la carga precoz del miembro lesionado en fracturas de difícil resolución.

Summary: *Fifty-three cases of leg fractures treated with Ilizarov's method are presented. The indications, the design of the treatment and the results obtained with this functional osteosinthesis method are analized.*

The main purpose of this report is to find out whether this is just another external fixation method or it may represent a new conception in osteosinthesis.

In conclusion, this implant is specially adequate for leg fractures because of its biomechanical characteristics with allow adequate ankle and knee motion and generally early weight bearing of the injured member in difficult resolution fractures.

INTRODUCCION

La frecuencia con que ciertas fracturas

* México 3546, (1223) Buenos Aires.
# Para optar a Miembro Titular de la AAOT.