que a veces, por ser más evidente (fractura suprametafisaria, por ejemplo), hace que no se busque la fractura del escafoides carpiano.

Por último felicitamos a los autores por este trabajo, por la seriedad del mismo, basado en la casuística presentada, por los excelentes resultados obtenidos y por haber traído al seno de la Asociación una patología que, si bien es benigna y no ofrece mayores dificultades para su tratamiento, es necesario tener presente para evitar errores diagnósticos y complicaciones, que si bien raras existen, como por ejemplo seudoartrosis, publicado en la bibliografía.

CIERRE DE DISCUSION

Dr. Francisco J. González: Agradecemos a las autoridades de la AAOT habernos permitido presentar esta comunicación.

Al Dr. Miguel de Azcuénaga le agradecemos sus conceptos y nos alegra coincidir en la necesidad de tener presente esta patología infrecuente, evitando errores diagnósticos, en especial cuando se asocia a otras lesiones en la misma región. Esa fue nuestra inquietud al realizar este trabajo.

Manifestamos que no hemos tenido ocasión de tratar seudoartrosis de escafoides en el niño.

ISSN 0325-1578
Rev. Asoc. Arg. Ortop. y Traumatol., Vol. 56, Nº 1, págs. 65-76 3ª Sesión Ordinaria (Corrientes) (10/5/1991)

Fracturas del atlas y axis

Dr. RAUL ALBERTO BALBASTRO*#

Resumen: *Se presentan 19 casos de fracturas del atlas y del axis.*

Las seis fracturas del atlas se trataron: cinco con minerva enyesada, previa tracción cefálica en dos; un caso, por herida de bala en la pared posterior de la faringe, con debridamiento y collar. En cinco casos el resultado fue bueno. Un caso que tuvo un resultado malo era un accidente de trabajo.

Las fracturas de la odontoides con desplazamiento y una con seudoartrosis se trataron con artrodesis C1-C2. Las fracturas sin desplazamiento se trataron con minerva enyesada. El resultado fue bueno.

Tres espondilolistesis traumáticas del axis fueron tratadas: una, sin desplazamiento, con minerva enyesada, y dos desplazadas con reducción por tracción cefálica y minerva enyesada. El resultado final en todos los casos fue bueno.

En las lesiones del atlas y axis es necesario conseguir la fusión ósea para evitar la inestabilidad, que a este nivel tiene riesgo de producir lesiones a la médula espinal.

Summary: *The author presents 19 cases about fractures of the atlas and the axis.*

The six fractures of the atlas have been treated, in five cases, with minerva jacket, in two cases cefalic traction before the minerva jacket; one shotgun case with

* Fray José de la Quintana 1686, (3400) Corrientes.
# Para optar a Miembro Titular de la Asociación Argentina de Ortopedia y Traumatología.

injury of the posterior wall of the farinx with debridement and a collar. In five cases the final outcome was good. One case was a workman's compensation, the final outcome was bad.

Three cases of traumatic spondilolystesis of the axis have been treated: with minerva jacket one case without displacement, and two with cefalic traction before the minerva jacket. The final outcome was good in all.

In the lesion of the atlas and the axis it's necessary to get a solid bone fusion to prevent instability, cause in this level there is a probable spinal cord damage.

INTRODUCCION

El atlas y el axis son la unión del cráneo con la columna vertebral.

Su estructura anatómica está adaptada para que entre los cóndilos occipitales y el atlas y el axis se desarrollen movimientos de flexión, extensión y rotación. Estos movimientos se realizan porque tienen un sistema ligamentario común.

Cuando se producen lesiones traumáticas, óseas o ligamentarias, se altera la congruencia articular o las relaciones anatómicas y puede aparecer inestabilidad, con el consiguiente peligro para la médula espinal.

En esta zona, el canal vertebral tiene su mayor diámetro: 22 mm a nivel del atlas y 20 mm a nivel del axis. Esquemáticamente podemos dividir el canal vertebral a nivel del atlas en tercios, uno anterior, ocupado por la apófisis odontoides; uno medio, ocupado por la médula espinal, y uno posterior, ocupado por líquido cefalorraquídeo y grasa peridural. Estas relaciones permiten que se puedan producir desplazamientos que a otros niveles de la columna vertebral producirían lesiones medulares.

Por su ubicación inmediatamente debajo del cráneo y por detrás de los maxilaes, sus lesiones no son fáciles de diagnosticar radiográficamente, y es frecuente, si no se piensa en ellas, que pasen desapercibidas.

El síntoma principal es la rigidez del cuello, con dolor a la movilización activa (si ésta es posible) o dolor de nuca.

En las radiografías de rutina de perfil sólo se observa una rectificación de la lordosis fisiológica (Fig. 1).

Fig. 1. Columna cervical rígida.

El atlas, la odontoides y el cuerpo del axis se observan en una radiografía de frente, sólo si ésta se toma con la boca abierta (frente transoral). En esta posición se pueden observar las masas laterales del atlas y sus relaciones con las carillas articulares superiores del cuerpo del axis, la odontoides y el cuerpo del axis. Los arcos anterior y posterior del atlas no se observan; su pequeño espesor los hace radiolúcidos (Fig. 2).

La tomografía lineal permite observar estas mismas estructuras con más detalle, revelando trazos fracturarios en la odontoides que no se aprecian con las radiografías transorales o en el perfil (Fig. 3).

La tomografía computada muestra con claridad los trazos fracturarios de los arcos

Fig. 2. Radiografía transoral.

Fig. 3. Tomografía lineal, frente.

del atlas y los pedículos del axis; no así los trazos de la odontoides, por ser éstos paralelos a los planos transversales de corte.

Con la resonancia magnética no tenemos experiencia, pero pensamos que puede ser de mucha utilidad para visualizar el estado de la médula espinal.

Todos nuestros casos fueron estudiados con radiografías de rutina, tomografías lineales y desde 1980 con tomografía computada.

MATERIAL Y METODO

Fracturas del atlas

Desde 1959 a 1990 hemos tratados 6 fracturas del atlas (Cuadro 1): una fractura de arco posterior, dos fracturas de Jefferson, dos fracturas de una masa lateral y una fractura expuesta del arco anterior.

Con la tomografía computada hemos podido diferenciar las fracturas de una sola masa lateral, por fractura de ambos arcos adyacentes a la misma, de las fracturas de Jefferson, en las cuales hay fracturas de ambos arcos (a veces dos trazos en el mismo arco), con desplazamiento lateral de ambas masas, con o sin ruptura del ligamento transverso. Cuando este desplazamiento lateral, medido en una radiografía transoral, es de 6 mm o más, hay rotura del ligamento transverso e indica que hay inestabilidad atloidoaxoidea.

La hiperextensión de la cabeza provoca la ruptura del arco posterior (Fig. 4) a nivel de ambos surcos de las arterias vertebrales, al comprimir a este arco entre la escama del occipital y la espinosa del axis.

Las fracturas de Jefferson (Figs. 2 y 3) y de una sola masa lateral (Fig. 5) se producirían por compresión axial sobre el vértex con la cabeza en posición indiferente. Por la oblicuidad de las carillas articulares del atlas (hacia arriba y afuera la superior y hacia abajo y afuera la inferior), estas masas laterales, al ser comprimidas por los cóndilos occipitales contra el cuerpo del axis, tienden a separarse, fracturando el arco anterior en una o varias partes y al posterior en su punto débil, el surco de la arteria vertebral (Fig. 6).

Cuando hay fractura de una sola masa lateral (Fig. 5), el trazo de fractura del arco anterior se encuentra más o menos cercano y del mismo lado a la masa lateral correspondiente, y el del arco posterior, en el surco de la arteria vertebral adyacente.

El diagnóstico fue inmediato al accidente en los casos 1, 3, 5 y 6, atendidos en el Servicio de Ortopedia por traumatismos cervicales. En los casos 2 y 4, una fractura de Jefferson y una de masa lateral, que fueron atendidas en otros servicios por la gravedad de las lesiones asociadas, se demoró el diagnóstico por estar los pacientes inconscientes por traumatismos cefalocraneanos 20 y 5 días. Al recobrar la conciencia se quejaron de dolor y rigidez de cuello,

CUADRO 1
FRACTURAS DEL ATLAS

Nº	Edad	Sexo	Fractura	Traumatismo	Lesiones asociadas	Observaciones
1	32	Sexo	Arco posterior	Caída 3 metros de altura		
2	43	F	Fractura de Jefferson	Vuelco en automóvil	TEC grave	Diagnóstico a los 20 días
3	19	F	Fractura de Jefferson	Vuelco en automóvil	Herida vértex	Cuadriparesia
4	18	M	Masa lateral	Zambullida	TEC leve	Diagnóstico a los 5 días
5	21	M	Masa lateral	Accidente de motocicleta		
6	65	M	Arco anterior	Herida de bala calibre 22		Expuesta pared posterior faringe

Fig. 4. Fractura de arco posterior de atlas.

Fig. 5. TC de fractura de masa lateral.

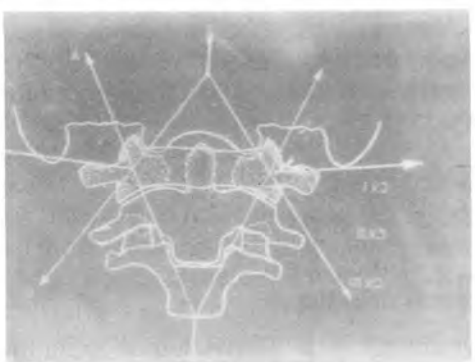

Fig. 6. Mecanismo de fractura de Jefferson.

Fig. 7. Fractura arco anterior por bala, frente.

Fig. 8. Fractura arco anterior por bala, perfil.

lo que llamó la atención sobre una posible lesión cervical.

Una sola fractura tenía compromiso neurológico (caso 3), una fractura de Jefferson, que remitió por completo al colocársele una tracción cefálica.

El caso 6 fue una fractura expuesta del arco anterior en el cavum (Figs. 7 y 8), por un intento de suicidio con un arma calibre 22. Se hizo el debridamiento de la herida de la pared posterior de la faringe y sutura de la misma en un plano. La herida evolucionó favorablemente.

El tratamiento de los casos 1, 2, 3, 4 y 5 fue ortopédico. A todos se les hizo una minerva enyesada durante 90 días y luego un collar por tiempo variable, hasta que el paciente se sintiera confortable sin el mismo.

En dos casos se hizo tracción cefálica (las fracturas de Jefferson), durante tres semanas en el caso 3, con lesión neurológica, y durante ocho días en el caso 2, diagnosticado a los veinte días. Es importante señalar que no se consiguió ninguna reducción del desplazamiento en ocho días de tracción con 10 kg, lo que indicaría que las fracturas de Jefferson se estabilizarían con mucha rapidez.

De los seis casos de fractura del atlas hemos podido tener un seguimiento alejado en cinco de llos. El caso 2 se perdió inmediatamente de haber sido dado de alta y no fue posible rastrear su domicilio. El caso 1 fue seguido durante cinco años: quedó con una cervicalgia rebelde a todo tratamiento y consiguió una jubilación por invalidez total (fue un accidente de trabajo en una empresa del Estado). El caso 2 fue seguido durante diez años: quedó con una limitación de los movimientos de la cabeza del 50 %, sin dolor, lo que le permitió reanudar sus tareas de maestra. Los casos 3 y 4, ambos individuos jóvenes, curaron sin secuelas (fueron controlados durante tres años y un año respectivamente). El caso 6 fue seguido seis meses: quedó con una discreta disminución de la movilidad de la cabeza.

Fracturas del axis

En el mismo período hemos tratado 13

lesiones traumáticas del axis, que comprenden 9 fracturas de la odontoides, una seudoartrosis de la odontoides y tres espondilolistesis traumáticas del axis.

Fracturas de la odontoides: Las fracturas de la odontoides se observan en las radiografías transorales de frente y en el perfil. En caso de dudas se puede hacer tomografía lineal de frente y de perfil, que permite observar con mayor claridad el trazo de fractura.

Las fracturas de la odontoides se clasifican en fracturas de la punta, del cuerpo y de la base, según su localización anatómica, y según su desplazamiento (hacia adelante o hacia atrás) en fracturas por flexión o por extensión.

Se producen por un mecanismo de traslación de la cabeza hacia adelante o hacia atrás. En las fracturas por flexión (Fig. 9) es el ligamento transverso del atlas el que fractura la odontoides. En las fracturas por extensión (Fig. 10) es el arco anterior del atlas el que la fractura.

En nuestra casuística (Cuadro 2), de diez casos de lesiones traumáticas de la odontoides, tuvimos seis casos por flexión, dos casos sin desplazamiento, presumiblemente por flexión, por pesentar traumatismos en la parte posterior de la cabeza; un caso por extensión y la seudoartrosis en flexión (Fig. 11).

Las fracturas de la odontoides tienen un alto porcentaje de seudoartrosis si el desplazamiento es importante (mayor de 4 mm), un 30 % en los menores de 40 años y después de esa edad este porcentaje se eleva hasta un 50 % debido a que tiene un sistema vascular que puede lesionarse en los desplazamientos importantes, quedando la odontoides como si fuera un fragmento intraarticular sin irrigación, que la llevaría a la seudoartrosis, con la consiguiente inestabilidad y riesgo para la médula espinal que se encuentra dentro del canal raquídeo. Otra causa de seudoartrosis es la falta de diagnóstico y tratamiento (caso 10).

En las fracturas de la odontoides es imprescindible conseguir la estabilidad por

Fig. 9. Fractura odontoides en flexión.

Fig. 10. Fractura odontoides en extensión.

CUADRO 2
FRACTURAS DE LA ODONTOIDES

Nº	Edad	Sexo	Fractura	Traumatismo	Lesiones asociadas	Observaciones
1	40	M	Punta	Accidente de automóvil		Conductor
2	32	F	Base	Accidente de automóvil		Acompañante
3	40	M	Base	Accidente de automóvil		Conductor
4	38	F	Cuerpo	Accidente de automóvil		Acompañante
5	70	M	Cuerpo	Caída de caballo		
6	31	M	Cuerpo	Accidente de automóvil	Rot. bazo - TEC	Diagnóstico 30 días. Esp. bífida atlas
7	45	M	Cuerpo	Accidente de automóvil		Acompañante
8	43	M	Cuerpo	Caída de caballo		Fractura extensa. Obito
9	35	M	Base	Accidente de automóvil		Conductor
10	41	M	Base	Caída de caballo		Seudoartrosis. Cuadriparesia

Fig. 11. Seudoartrosis odontoides.

Fig. 12. Artrodesis consolidada.

Fig. 13. Fotografía operatoria artrodesis posterior.

fusión ósea, para evitar el daño medular. Por esta razón creemos que todas las fracturas desplazadas y las seudoartrosis deben ser tratadas con una artrodesis posterior C1-C2, que asegure no sólo la consolidación de la fractura, sino también la estabilización de C1-C2, para evitar el riesgo que representa una inestabilidad a este nivel (Fig. 12).

Todos nuestros casos se produjeron por traumatismos violentos: 7 por accidentes automovilísticos, vuelcos o choques; 3 eran conductores y 4 acompañantes; sólo uno (caso 9) llevaba cinturón de seguridad, y 3 por caída de caballo.

En un solo caso hubieron lesiones asociadas graves (traumatismo craneocefálico y de abdomen con rotura de bazo) que demoraron el diagnóstico treinta días.

Las fracturas sin desplazamiento fueron tratadas con minerva enyesada durante noventa días, hasta la consolidación ósea.

Los casos con desplazamiento fueron tratados con tracción cefálica de urgencia y luego artrodesis posterior con una lazada de alambre a la manera de Gallie (Fig. 13), con injertos de cresta ilíaca autógenos. En los primeros casos usamos una minerva enyesada hasta la consolidación de la artrodesis, de 90 a 120 días. En los cuatro últimos casos no se hizo minerva: hemos usado un collar modelo Filadelfia hasta la consolidación de la artrodesis.

Se consiguió la consolidación de la artrodesis en 7 casos. En el caso 6, que tenía una espina bífida del arco posterior del atlas, no se consiguió la artrodesis, pero la consolidación de la fractura se obtuvo en cinco meses con la minerva enyesada. En un caso el paciente falleció en el postoperatorio inmediato.

Tres casos tuvieron complicaciones neurológicas. Una fractura en extensión, que lo hizo en la mesa de rayos del hospital, que obligó a intubarlo y colocarle un respirador. Fue reducida de urgencia con tracción cefálica e inmediatamente se hizo la estabilización posterior; no se consiguió ninguna recuperación neurológica, lo que llevó al paciente al óbito a los diez días del postoperatorio. Una fractura en flexión que tuvo parestesias en ambos miembros superiores (caso 9) que remitieron con la tracción cefálica, Y la seudoartrosis, que al sufrir un traumatismo en la parte posterior de la cabeza y flexionar en forma brusca la misma, hizo un cuadro de cuadriparesia transitoria con recuperación espontánea, que fue el motivo por el cual concurrió a la consulta.

El seguimiento posterior varía entre uno y cinco años. En todos los casos se obtuvo la curación sin secuelas, ni dolorosas ni neurológicas. La movilidad del cuello quedó disminuida en algunos casos, pero no en forma que evitara una vida normal.

Espondilolistesis traumática del axis: La fractura de los pedículos del axis (Fig. 14) es conocida desde fines del siglo pasado como una lesión de autopsia producida por el ahorcamiento judicial, y se la llamó *Hangman's fracture*.

Entre 1950 y 1960 se describió esta lesión como consecuencia de choques de automóviles y fue presentada como una

Fig. 14. Espondilolistesis traumática del axis.

lesión similar a la del ahorcamiento. Sin embargo, tienen sus diferencias. La lesión del ahorcado se produce por hiperextensión y tracción, cuando el nudo de la soga está por debajo del mentón; mientras que la lesión accidental se produce por hiperextensión y compresión axial.

Cuando se produce la hiperextensión con compresión axial se fracturan los pedículos del axis, se rompe el ligamento común anterior y luego se deforma el disco intervertebral. Si el movimiento de hiperextensión continúa, se rompe el ligamento común posterior y se desprende el disco C2-C3 de la cara superior de C3 (rara vez de la cara inferior de C2). El ligamento común vertebral anterior puede arrancar un fragmento del borde superior de C3, lo que hizo pensar que en algunos casos habría un movimiento de flexión y compresión.

Al quedar inestable C2 por la rotura de los pedículos, el disco intervertebral y los ligamentos comunes anterior y posterior, y al desaparecer la hiperextensión, C2 se desliza hacia adelante, pudiendo quedar con una flexión localizada en el disco C2-C3.

En 1964 Garber le dio el nombre de "espondilolistesis traumática del axis", para diferenciarla de la *Hangman's fracture*, cuyo mecanismo de producción es distinto.

Esta lesión rara vez se acompaña de daño neurologico. Al desplazarse el cuerpo del axis hacia adelante ensancha el canal vertebral y la forámina; si esta lesión ocurre, se cree que se debería a un mecanismo de hiperextensión y tracción. En ninguno de nuestros tres casos se presentaron signos de daño neurológico, pese a que fueron resultado de traumatismos violentos.

Todos nuestros casos se produjeron por hiperextensión de la cabeza y compresión axial. Los tres tenían heridas o lesiones traumáticas en la cara; dos casos fueron producidos por choques frontales de automóvil (con la cara pegaron contra el parabrisa). El accidente de motocicleta se produjo por caer la rueda delantera en un pozo, lo que provocó que la conductora fuera despedida hacia adelante, pegando con la cara contra el suelo al caer.

La espondilolistesis traumática del axis es una lesión de buen pronóstico. La estabilización ósea de la lesión se puede conseguir por medios ortopédicos, siendo rara vez necesaria una reducción quirúrgica.

En los casos con desplazamiento se consiguió la reducción con tracción cefálica, la que se mantuvo treinta días, y luego se hizo una minerva enyesada hasta la consolidación ósea de los pedículos, durante 90 días en nuestros casos.

El caso 1 se controló durante cuatro años, está asintomática y con una movilidad de la cabeza y del cuello sin limitaciones. El caso 2 fue seguido durante un año y seis meses, con la misma evolución. El caso 3 fue seguido durante un año: estaba asintomático. En los casos 1 y 2 se observó fusión ósea del disco C2-C3 en su parte anterior a los doce meses de la lesión (ver Cuadro 3).

CUADRO 3
ESPONDILOLISTESIS TRAUMATICA DEL AXIS

Nº	Edad	Sexo	Traumatismo	Lesiones asociadas	Observaciones
1	20	F	Accidente de motocicleta	Escoriaciones en cara	Conductora
2	32	F	Accidente de automóvil	Heridas en cara por vidrios	Acompañante
3	40	M	Accidente de automóvil	Contusión de frente y nariz	Acompañante

CONCLUSIONES

Las fracturas del atlas y del axis no son lesiones frecuentes. En cuatro lesiones, dos fracturas del atlas y una de la odontoides, se hizo el diagnóstico tardío y un caso evolucionó hacia la seudoartrosis sin diagnóstico ni tratamiento, pese a tener el antecedente de caídas de caballo.

Hay que tener presente a estas lesiones de la columna vertebral alta cuando se está en presencia de un traumatismo craneocefálico grave, la misma fuerza que produjo la lesión cerebral es suficiente para producir una lesión vertebral.

En las fracturas de atlas y en la espondilolistesis traumática del axis el tratamiento ortopédico da buenos resultados.

En las fracturas de la odontoides desplazadas debe conseguirse una estabilización ósea para evitar lesiones medulares. Por el alto porcentaje de seudoartrosis que tiene el tratamiento ortopédico, la artrodesis C1-C2 es la mejor manera de obtenerlo.

Las seudoartrosis de la odontoides deben ser tratadas por fusión posterior C1-C2.

Las fracturas de la odontoides sin desplazamiento pueden ser tratadas en forma ortopédica, teniendo en cuenta que son frecuentes las seudoartrosis.

BIBLIOGRAFIA

1. Brackman R, Penning L: Injuries of the cervical Spine, 134. Excerpta Medica, 1971.
2. Cabrera C, Parera Gaviña R, Volpe R, D'Onofrio: Fracturas de la región suboccipital. XVII Congreso Argentino de Ortopedia y Traumatología, Mendoza, 1980.
3. Ferré RL, Plaghos AH, Grossi AE: Fractura del epistrofeo y luxación atlantooxoidea. Bol y Trab SAOT 14: 41, 1949.
4. Francis WR, Fielding JW: Traumatic spondylolisthesis of the axis. Orthop Clin North Amer 9: 1011 1027, 1978.
5. Garber JN: Abnormalities of the atlas and axis vertebrae. Congenital and traumatic. JBJS 46-A: 1970, 1964.

COMENTADOR

Dr. OSCAR VARAONA

Hemos leído con atención el trabajo del Dr. Balbastro y reitero que para nosotros es una satisfacción el hacernos presentes permitiéndosenos hacer el comentario del mismo.

Concuerdo con el autor respecto de que las lesiones que nos ocupan son infrecuentes, de difícil diagnóstico y con manifestaciones clínicas escasas, tal como lo señalan, entre otros, Benhang y colaboradores (1985); acompañándose de rigidez de cuello, limitación de los movimientos activos de grado variable, y en ocasiones de somnolencia.

Concuerdo, asimismo, respecto del criterio radiográfico, en cuanto a que el perfil clásico muestra exclusivamente borramiento de la lordosis cervical y la radiografía transoral demuestra correctamente las fracturas del atlas (excepto en sus arcos), odontoides y axis; acordando asimismo en que la TAC brinda buenos detalles morfológicos de los arcos del atlas y pedículos del axis. Es oportuno recordar aquí que la técnica sugerida por Glen en

1983, para visualizar la odontoides con cortes tomográficos de 1,5 mm de espesor, espacios de 1,5 mm y distancia focal de 15 cm es excelente, señalándose la no conveniencia de utilizar cortes estándar de 5 mm.

En resonancia magnética nuclear mi experiencia personal se refiere fundamentalmente a casos deAR con subluxación atloaxoidea, observando allí correctas imágenes, con directa implicancia en la intubación anestésica y por supuesto en la cirugía del raquis, subluxación que llega al 25 %-30 % de los casos de AR, según autores como Conlon (1966) y Cobert-Becker (1978).

El análisis de la casuística de este trabajo demuestra que entre los años 1959 y 1990 el autor ha tratado seis lesiones traumáticas del atlas, con un seguimiento que osicla entre los seis meses y los diez años, registrando una complicación neurológica y una cervicalgia con invalidez. Respecto del axis, refiere el tratamiento de 13 lesiones, con seguimiento entre uno y cinco años, con tres complicaciones neurológicas y un óbito.

Hace asimismo clara diferenciación entre la espondilolistesis traumática del axis (Garber, 1964), que rara vez conlleva daño neurológico y es producida por un impacto de alta velocidad, y la fractura del ahorcado, con distinto mecanismo de producción y pronóstico, tal como fuera especificado por Williams en 1975, a propósito de su comunicación "The Hangman's fracture".

Detalle significativo de este trabajo en cuanto a terapéutica es la indicación de artrodesis posterior C1-C2 en dos casos: a) seudoartrosis de la odontoides, y b) fracturas desplazadas de la misma.

Aquí cabe señalar que este punto ha sido motivo de controversia desde hace décadas. Así, Del Sel y colaboradores, en su comunicación "El riesgo de muerte en los traumatismos del raquis", cita a autores como Goldanich (1963), quien afirma que estas lesiones curan siempre con estabilidad y sin cirugía, y a Otto Russe y Böhler, quienes sostienen que la indicación quirúrgica es de resorte de última necesidad.

Interesa la mención del informe de Pringle (1973), quien sobre 62 casos de fracturas de la odontoides halla su mayor incidencia en el grupo etario comprendido entre los 60 y los 80 años, comprobando concomitantemente la presencia de espondiloartrosis en casi el 70 % de los casos; de allí la advertencia de autores como Lipson (1977) respecto de la falta de flexibilidad del raquis para absorber un impacto en ellos.

En este informe Pringle observa un porcentaje de seudoartrosis cercano al 30 % (en esto concuerda con Balbastro), no hallándose relación con el tipo de tratamiento instituido (collar duro, blando o tracción) y observando tres casos de muerte, responsabilizando directamente de ello a la seudoartrosis en sólo uno. Concluye que la unión fibrosa es estable, pero ante su ineficacia estaría indicada la fusión.

Puede decirse que, según modernas estadísticas multicéntricas, en la seudoartrosis de odontoides sin sintomatología neurológica, sólo el 1 % de los casos conduce a muerte súbita, mientras que en presencia de sintomatología neurológica esta cifra asciende al 10 %.

Personalmente creo indicada la fusión al existir dicha sintomatología, ya sea en casos de seudoartrosis o fracturas desplazadas, debiéndose considerar sin excepción el riesgo inherente a esta cirugía, tal como dificultad en la intubación o tromboflebitis en el postoperatorio.

Citaré finalmente el trabajo de Lagomarsino y Dal Lago, que no por datar de 1936 ha perdido vigencia, en virtud de la valía de sus investigaciones anatómicas; allí se menciona que: a) la fractura de odontoides consolida con callo interfragmentario y si no lo hace es porque la inmovilización no ha sido rigurosa y en buena posición; b) la fractura de odontoides sin ruptura ligamentaria no se acompaña de luxación.

Deseo felicitar al Dr. Balbastro por su interesante comunicación sobre un tema que es traído en forma infrecuente al seno de nuestra Asociación y agradezco a todos ustedes por permitir y apoyar nuestra presencia aquí.

CIERRE DE DISCUSION

Dr. Raúl A. Balbastro: Tengo que agradecer al Dr. Varaona los comentarios sobre el trabajo.

Si bien es cierto que las fracturas de la odontoides consolidan o hacen una seudoartrosis estable con tratamiento ortopédico, en nuestra zona de trabajo, con temperaturas muy elevadas, que hacen insoportable el uso de una minerva enyesada, y en personas que no tienen los cuidados posteriores por las tareas rurales que realizan, creemos que es más seguro conseguir una estabilización ósea por fusión posterior.

Muchas gracias.

ISSN 0325-1578
Rev. Asoc. Arg. Ortop. y Traumatol., Vol. 56, Nº1, págs. 76-90 3ª Sesión Ordinaria (10/5/1991)

Quiste óseo aneurismático

Dres. HECTOR GALLARDO* y ALDO CASTAGNO

Resumen: *Hemos estudiado 85 casos de quistes óseos aneurismáticos, en los que hallamos como principal manifestación clínica, el tumor y el dolor.*

Radiológicamente, imágenes osteolíticas multicavitarias expansivas, preferentemente en los sectores metafisarios de los huesos largos, donde predomina (fémur, 21,2 %).

La mayor incidencia por edad correspondió a la segunda década de la vida (47,1 %), con un ligero predominio, en nuestro material, del sexo masculino (53,0 %).

El estudio anatomopatológico hizo evidente, como se conoce a través de las descripciones clásicas, una lesión ósea multicavitaria con contenido hemático y paredes o septos parduscos, con trama ósea, las que histológicamente no tienen cubierta endotelial, sino condensación de elementos celulares fusiformes.

El tratamiento de elección es el quirúrgico, decidiéndose el curetaje o la resección, según el tamaño y la localización.

Las recidivas en nuestro material fueron muy bajas (5,8 %), pero carecemos de información completa como para considerar ese dato representativo.

Summary: *We have studied 85 cases of aneurysmal bone cysts, having founded as principal signs, tumor and pain.*

Radiologically, we founded osteolytic multicystic lesions, located in metaphysis of large bones, most frequent in femur (21.2 %).

The second decade of the life was affected in the 47.1 %, predominantly in the males (23.0 %).

Anatomo-pathologically, we founded in the gross studies, a multicystic lesion, with blood, and fibrous walls, with neoformed trabecular bone. Histologically, the cystic wassl, are constituted by fusiform cells.

The best treatment is the curetage, sometimes, the resection may be elected, by size and location.

In our material, 5.8 % reappeared after curetage, but we have not a sufficient information, and this date is not representative.

* Instituto Dupuytren, Avda. Belgrano 3402, (1210) Capital Federal.