tado por sonda; si no existe alteración del funcionalismo se procede a la embolización.

En este caso pensamos en demorar o disminuir el flujo arterial y luego esto nos iba a posibilitar el abordaje quirúrgico.

Pero lo que fue llamativo fue la aparición de esa masa, contrastada, osificada en la zona de un tumor. Lo que pensamos es que se está produciendo osificación del foco, presumiendo que nos llevaría a la solución terapéutica final.

De todos modos, el soplo que la niña tenía en la zona de la lesión desapareció al día siguiente. La temperatura se había mantenido hasta ese momento en 39°C, en un estado tóxico que no le permitía moverse de la cama; ésta desapareció en tres días. A la semana comenzó a disminuir el tamaño del muslo.

La criatura está en su casa, y ya empezó a caminar, siendo la respuesta de su estado general muy sorprendente.

Muchas gracias.

CIERRE DE DISCUSION

Dra. Bibiana Dello Russo: Al Dr. Santini Araujo agradecemos su comentario y deseamos decirle que estamos de acuerdo en que la terapia radiante implica riesgos. Pero fue una terapia alternativa, la que ya está descripta, fue de baja dosis y no tuvo la respuesta que nosotros hubiéramos querido.

Muchas gracias.

ISSN 0325-1578
Rev. Asoc. Arg. Ortop. y Traumatol., Vol. 56, Nº 1, págs. 56-65 3ª Sesión Ordinaria (10/5/1991)

Fracturas del escafoides carpiano en el niño

Dres. FRANCISCO J. GONZALEZ*, ANDRES PINTOS, JACOBO APTER y BENITO LIPRANDI

Resumen: *Se presentan 15 pacientes menores de 15 años de edad tratados durante un período de 10 años, entre 1980 y 1990, con fractura del escafoides carpiano.* Se analizan los medios diagnósticos, *las variedades, el pronóstico y tratamiento de esta lesión en los niños. Esta patología infrecuente puede pasar inadvertida en este grupo etáreo, sobre todo cuando se le agregan otros daños más comunes en la muñeca (fracturas, desprendimientos epifisarios, etc.).*

De los 15 pacientes, 10 eran varones (67%), 5 mujeres (33%). La edad promedio fue de 11,3 años. El 33% de ellos presentó lesiones concomitantes de otros huesos de la muñeca. El 87% tenía fractura del cuerpo y el 13% del tubérculo.

El diagnóstico se realizó en forma clínico-radiográfica y la evolución fue favorable con tratamiento incruento, inmovilización enyesada por seis a siete semanas.

Se insiste en la búsqueda sistemática de esta lesión en todo niño que haya padecido un traumatismo importante de la muñeca.

* 9 de Julio 625, (3400) Corrientes.

Summary: *The authors present 15 cases of young people under 15 years old, with fracture in scaphoid bone of the carp, who were treated during 10 years, from 1980 to 1990. They study the different ways of diagnostic; their variations, the prognosis and the treatment of this pathology in childhood, which is so unusual that can be overseen, furthermore when it is present with another kind of lesions.*

There were 10 boys (67%) and 5 girls (33%). The average was 11.3 years old. The 33% had presented some lesions in other bones of the wrist. The 87% had a body fracture and the 13% had a tubercle fracture of the scaphoid bone.

The diagnostic was made by clinic and ray-X. The lesions went on in a favorable way, with no surgical treatment (cast during 6 to 7 weeks).

The authors emphasize to look for this pathology in every child who suffered a serious injury of the wrist.

INTRODUCCION

Ninguna de las fracturas de la mano ha sido motivo de tantos estudios y generado tantas controversias como la del escafoides carpiano en el adulto; sin embargo, al revisar la bibliografía, esta misma patología es tan rara en los niños que muy pocos autores se han ocupado de ella.

Un estudio realizado en el Aurora's Children Hospital de Helsinki[12] reveló que las fracturas del escafoides representaban un porcentaje del 1,7% de todas las fracturas de la extremidad superior de los niños.

Müssbichler[7] refiere que, sobre 3.406 niños menores de 15 años, 107 tenían evidencia radiográfica de lesión de los huesos del carpo y 100 de ellos correspondían a fracturas del escafoides.

Sobre 1.055 fracturas del escafoides carpiano, Böhler[2] halló una frecuencia del 0,95% en la niñez. Napieralski[8], en 10 años (1962-1972), describió 21 fracturas del escafoides en 20 pacientes menores de 15 años.

Dolling y Franke[3], en 4 años (1966-1970), observaron solamente 5 fracturas del escafoides carpiano y dos seudoartrosis del mismo en niños.

Grundy[5] comunicó haber hallado, entre 1965 y 1967, en niños de entre 10 y 15 años de edad, 8 fracturas del escafoides carpiano.

La evidencia radiográfica de una fractura del escafoides carpiano es casi imposible de obtener antes de los 6 años de edad, dado que el núcleo del mismo se desarrolla entre los 3 años y 8 meses hasta los 6 años y 3 meses de vida, ocupando el quinto lugar en la osificación de los huesos del carpo (Lanz-Wachsmuth[6]).

El objeto de nuestra comunicación es referirnos al diagnóstico, variedades, pronóstico y tratamiento de esta lesión en los niños, patología infrecuente, razón por la cual puede ser inadvertida, sobre todo cuando a ella se agregan lesiones más frecuentes, como fracturas metafiso-epifisarias, etc.

MATERIAL Y METODO

Durante los últimos 10 años (1980-1990) hemos tenido oportunidad de tratar 15 casos de fracturas del escafoides carpiano en niños (Cuadro 1), de los cuales 5 pacientes eran mujeres (33%) y 10 varones (67%) (Cuadro 2), y cuyas edades oscilaban entre los 9 y los 14 años, con un promedio de 11,3 años.

Tuvieron lesiones agregadas 5 pacientes (Cuadro 3), tres epifisiolisis del radio (Figs. 1 y 2), una fractura suprametafisaria del cúbito y radio, y una lesión ligamentaria cubitocarpiana (Fig. 3).

Ante la sospecha de la lesión del escafoides carpiano, se procedió a corroborar el diagnóstico en forma clínico-radiográfica, mediante el examen semiológico y radiografías convencionales.

CUADRO 1
FRACTURAS DEL ESCAFOIDES CARPIANO EN NIÑOS

Nº y caso	Edad	Sexo	Localización	Tipo de fractura	Lesiones asociadas
1 - M.R.	12	M	Cuerpo	Horizontal	Fractura suprametafisaria de cúbito y radio
2 - H.A.	13	M	Cuerpo	Oblicua	Epifisiolisis de radio tipo II
3 - O.M.	12	M	Cuerpo	Horizontal	—
4 - O.N.	9	M	Cuerpo	Horizontal	Epifisiolisis de radio tipo I
5 - P.H.	12	M	Tubérculo (polo distal)	Oblicua	—
6 - C.R.	10	F	Cuerpo	Oblicua	Epifisiolisis de radio tipo II
7 - J.M.	11	M	Cuerpo	Horizontal	—
8 - P.M.	14	F	Cuerpo	Horizontal	—
9 - J.P.	9	F	Cuerpo	Horizontal	—
10 - O.R.	10	M	Cuerpo	Horizontal	—
11 - C.E.	10	M	Cuerpo	Horizontal	—
12 - H.K.	9	M	Cuerpo	Horizontal	—
13 - A.R.	13	M	Tubérculo	Oblicua	Lesión ligamentaria del carpo
14 - R.C.	12	F	Cuerpo	Horizontal	—
15 - A.J.	14	F	Cuerpo	Horizontal	—

CUADRO 2
FRACTURAS DE ESCAFOIDES CARPIANO
INCIDENCIA POR SEXO



CUADRO 3
FRACTURAS DE ESCAFOIDES CARPIANO
LESIONES AGREGADAS: 33 %

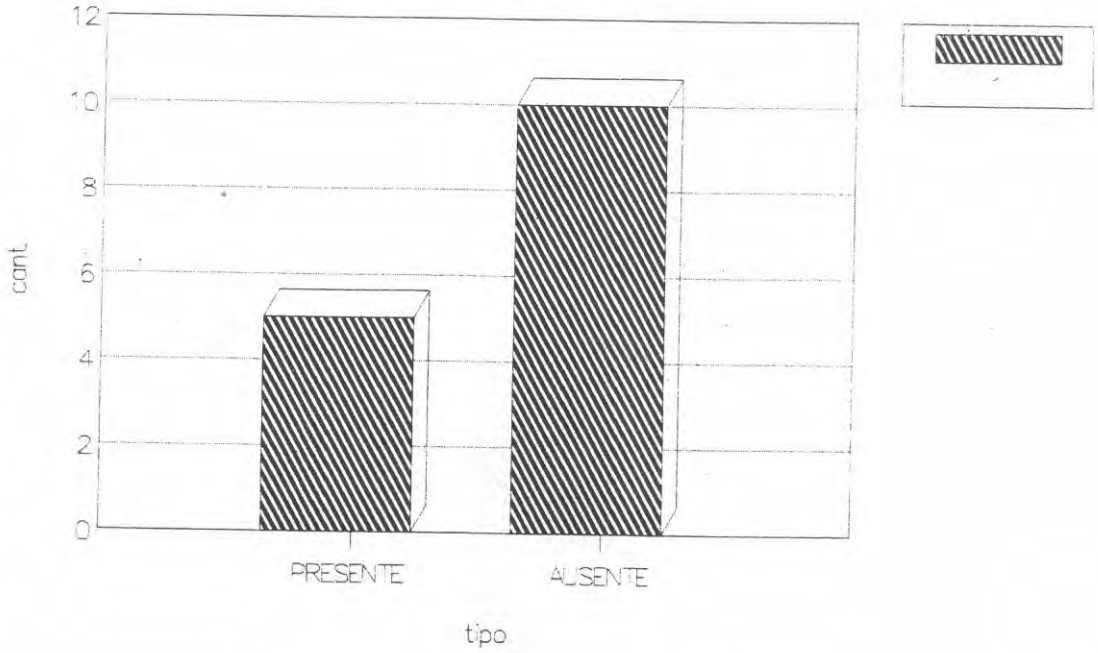

Fig. 1. O.N., 9 años, varón. Fractura horizontal del cuerpo con epifisiolisis tipo I del radio.

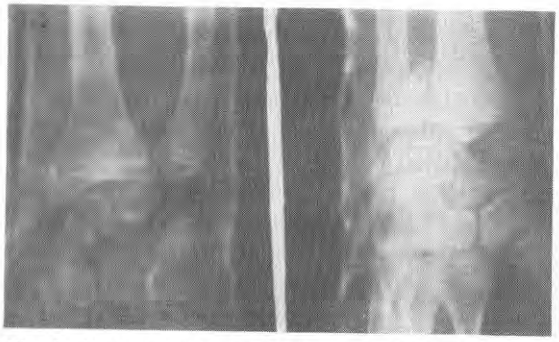

Fig. 2. H.A., 13 años, varón. Fractura oblicua del cuerpo con epifisiolisis tipo II del radio. Inmovilizado en forma provisoria en férula de yeso.

Fig. 3. M.R., 12 años, varón. Fractura horizontal del cuerpo con fractura suprametafisaria del cúbito y radio desplazada.

CASUISTICA

Del análisis del Cuadro 1 surge que, de los 15 casos tratados, el 67 % eran varones y el 33 % mujeres (Cuadro 2), con una edad promedio de 11,3 años; el 87 % del total fueron fracturas del cuerpo y el 13 % del tubérculo (Cuadro 4), con un 73 % de trazos horizontales y el 27 % oblicuos (Cuadro 5), con un 33 % de lesiones agregadas (Cuadro 3).

CUADRO 4
FRACTURAS DE ESCAFOIDES CARPIANO
LOCALIZACION.
TUBERCULAR: 13 % - CUERPO: 87 %

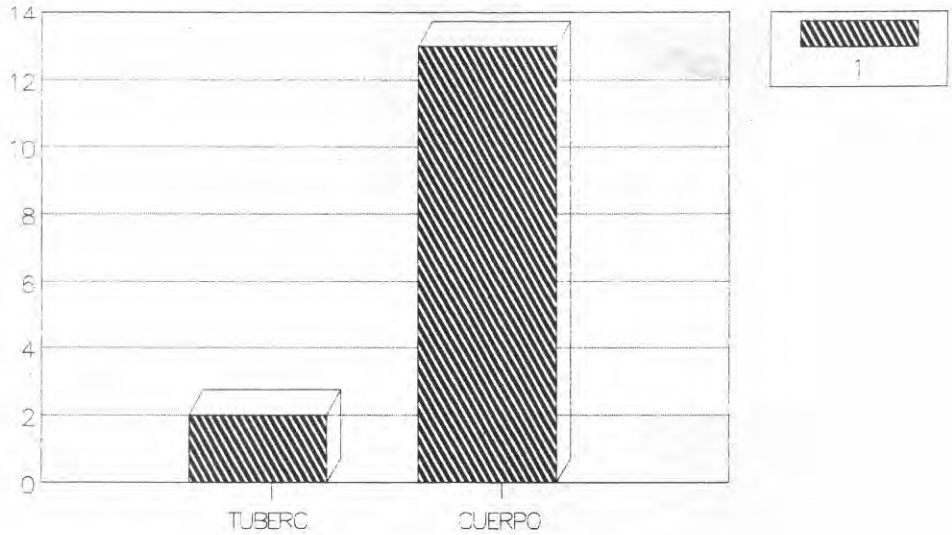

CUADRO 5
FRACTURAS DE ESCAFOIDES CARPIANO
TIPO DE TRAZO HORIZONTAL: 73 %
OBLICUA: 27 %

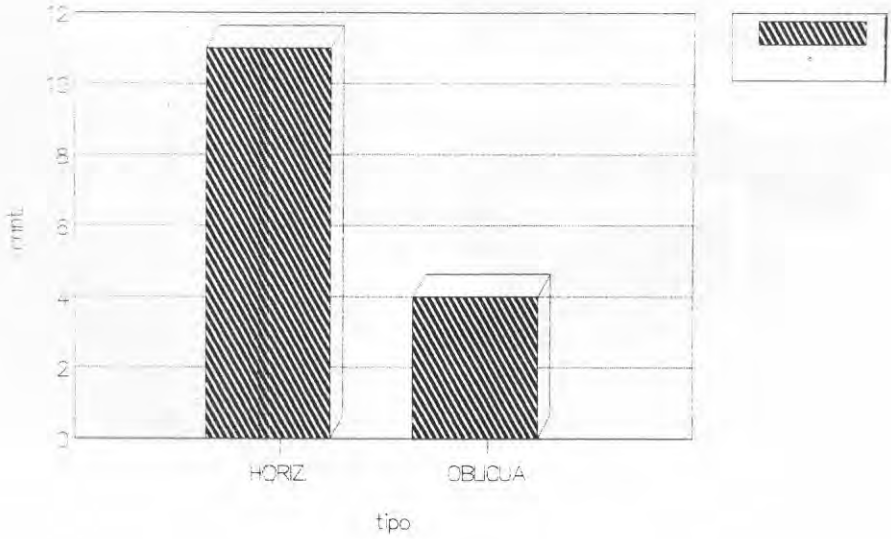

DISCUSION

Las fracturas del escafoides carpiano han sido clasificadas por la mayoría de los autores de acuerdo con la dirección del trazo y/o su localización anatómica. Nosotros hemos seguido la clasificación de Trojan y Muorgues[9, 10] (Fig. 4), basada en la dirección del trazo respecto del eje del antebrazo, clasificación que guarda relación con la biomecánica de la consolidación, vinculándola con las fuerzas cizallantes; así, el mismo puede ser: a) horizontal, b) oblicuo, c) vertical.

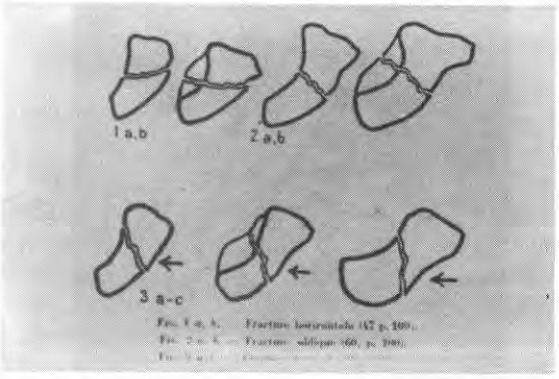

Fig. 4. Clasificación de Trojan y Mourgues de las fracturas del escafoides según la dirección del trazo.

Si bien esta clasificación no es específica para las fracturas de los niños, la adoptamos por cuanto los trazos hallados en nuestros pacientes fueron similares a los del adulto; así tendremos:

a) **Trazo horizontal**: Es perpendicular al eje del antebrazo y oblicuo al eje del escafoides; mecánicamente es perpendicular a los músculos del antebrazo, los que al contraerse tenderán a la impactación de los fragmentos; de este tipo hemos tenido 11 casos (Fig. 5).

b) **Trazo oblicuo**: Es aquel oblicuo al eje del antebrazo y perpendicular al eje del escafoides; por lo tanto, también es oblicuo a la dirección de las

Fig. 5. O.R., 10 años, varón. Fractura horizontal del cuerpo.

Fig. 6. C.R., 10 años, mujer. Fractura oblicua del cuerpo con epifisiolisis del radio.

fuerzas musculares, lo que tiende a provocar cizallamiento interfragmentario (Fig. 6). Observamos 4 casos.

c) **Trazo vertical**: No observamos ningún caso de este tipo y aun en la clasificación de Trojan su incidencia es solamente del 3 %. En este tipo de fractura, la dirección del trazo es casi paralela al eje del antebrazo y por lo tanto a la de las fuerzas de tracción y cizallamiento.

De acuerdo con la localización anatómica, las fracturas pueden asentar en el cuerpo o en el tubérculo. Müssbichler[7], en 100 casos de fracturas del escafoides en niños, ha descripto 15 del cuerpo, 33 del tubérculo y 52 avulsiones del borde dorso-radial. Vahvahen y Westerlund[12], en una serie de 108 lesiones del escafoides, encontraron 49 % de fracturas del tubérculo y avulsiones del borde dorso-radial en el 38 % de los casos. Creemos que la descripción de este último tipo de lesiones no corresponde a verdaderas fracturas del hueso, ya que consideran los mismos autores que son desprendimientos capsuloligamentarios; la inclusión de las mismas explica el elevado número de casos en estas estadísticas. No las hemos incluido en nuestra casuística a pesar de haberlas observado.

Contrariamente, nosotros encontramos solamente 2 casos de fracturas del tubérculo, con trazo oblicuo (Figs. 7 y 8); el resto, 13 casos, fueron del cuerpo, siendo el trazo horizontal (Fig. 9) el de mayor frecuencia

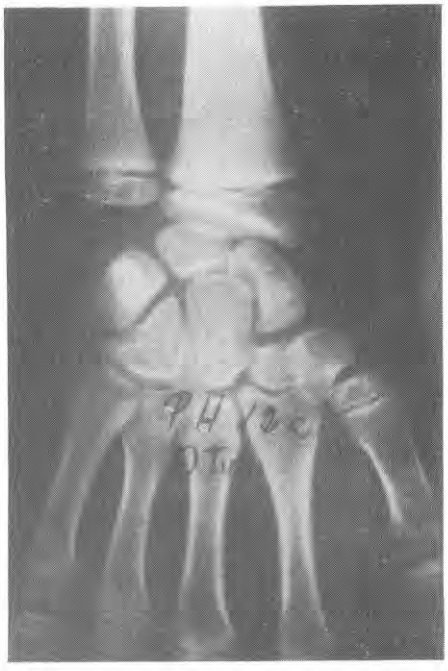

Fig. 7. P.H., 12 años, varón. Fractura oblicua del tubérculo.

Fig. 8. P.H., mismo paciente de Figura 7, dos meses después con fractura consolidada.

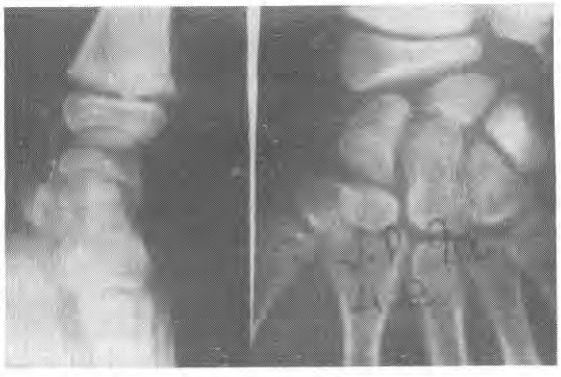

Fig. 9. J.P., 9 años, mujer. Fractura horizontal del cuerpo.

(11 casos y 2 solamente oblicuo), lo que explicaría la benignidad de estas lesiones en el niño.

MECANISMO

No hemos encontrado diferencia en el mecanismo de producción de las fracturas en el niño respecto del adulto, pero dado que la cobertura cartilaginosa del hueso infantil le otorga mayor resistencia al trauma, es necesaria una gran violencia para producir estas lesiones, lo que también explicaría la mayor incidencia en varones y las asociaciones presentes, que hemos observado en el 33 % de los casos.

DIAGNOSTICO

El mismo se realizó en base al examen clínico y el estudio radiográfico. Clínicamente, y en forma casi inmediata, se producen edema y dolor a la palpación de la tabaquera anatómica, no debiendo confundirse este punto doloroso con otro más proximal, que corresponde a la fisis radial cuando la lesión asienta en la misma. Se encuentran también limitación dolorosa para la dorsiflexión y la desviación radial de la muñeca.

El estudio radiográfico es de fundamental importancia para un correcto diagnóstico; se requieren a veces varias incidencias para poner en evidencia la lesión y , de ser necesario, repetirlas a la semana como en el adulto. Destacamos la conveniencia de realizar una radiografía comparativa con el lado sano, ya que a veces puede encontrarse un centro de osificación secundario en el tubérculo, lo que confunde el diagnóstico.

TRATAMIENTO

Se obtuvo la consolidación luego de seis a siete semanas de inmovilización enyesada incluyendo el pulgar. El yeso debe impedir los movimientos de desviación radial de la muñeca, cuidando para ello que el mismo esté confeccionado en posición correcta y ajustado al miembro, detalles que deben ser controlados durante todo el tratamiento (Figs. 3, 7, 8 y 10).

Grundy[5] cita dos seudoartrosis por error diagnóstico e insuficiente tratamiento.

Fig. 10. M.R., 12 años, varón. Fractura horizontal del cuerpo con fractura suprametafisaria de cúbito y radio a los dos meses, consolidada. Mismo paciente de Figura 3.

CONCLUSIONES

Nuestra intención al efectuar la presente comunicación es llamar la atención sobre una lesión infrecuente en el niño; lo hacemos a través de la presentación de 15 casos tratados en diez años, remarcando además:

1. La misma debe ser sospechada siempre ante un niño que ha sufrido un traumatismo importante de muñeca y en el que se produce dolor al palpar la tabaquera anatómica o presenta una lesión adyacente

(por ejemplo, una epifisiolisis del radio).

2. El par radiológico negativo no es suficiente para descartarla, requiriéndose otras incidencias y su eventual repetición a la semana.

3. Las lesiones fueron halladas en las últimas etapas del desarrollo del hueso, por encima de los 6 años, con una mayor incidencia alrededor de los 11 años.

4. El sustrato cartilaginoso del escafoides actúa como amortiguador y hace que estas fracturas no sean comunes.

5. Con un adecuado diagnóstico y tratamiento el pronóstico es bueno; ante la duda, es preferible inmovilizar.

6. No incluimos, a diferencia de otros autores, a las avulsiones capsuloligamentarias (descascaramientos del borde dorsoradial), puesto que en las mismas creemos innecesario un tratamiento específico.

7. Con la búsqueda sistematizada de estas lesiones veremos incrementar el número de casos, beneficiándolos con el tratamiento adecuado.

BIBLIOGRAFIA

1. Blount W: Fractures in children. Williams & Wilkins Co, Baltimore, 1955, pp 76-112.
2. Böhler L: Die Technik der Knochenbruch be handlung. Verlag W. Maudrich, Wienn, 1957.
3. Doling D, Franke D: Die kindliche Navikulare Fraktur und ihre Besonderneiten. Bruns' Beitr. Klin Chir 219 (5): 462-467, 1972.
4. Greene W, Anderson W: Simultaneous fracture of the scaphoid and radius in a child. J Pediatr Orthop 2: 191-194, 1982.
5. Grundy M: Fractures of the carpal scaphoid in children. JBJS 56: 523-524, 1969.
6. Lanz T, Wachsmuth W: Praktische Anatomie. Springer Verlag, Berlin-Göttingen-Heidelberg, 1959.
7. Müssbichler H: Injuries of the carpal scaphoid in children. Acta Radiol Scand 56: 361-368, 1961.
8. Napieralski K: Navikularefrakturen im Kindeslater. Zbl Chir 97: 542-546, 1972.
9. Trojan E, Mourgues: XXXIV Réunion Annuelle SOFCOT. Rev Orthop 45 (4): 614-677, 1959.
10. Trojan E: Les 3 types de fracture du scaphoide carpien. Rev Chir Orthop 42 (6): 890-892, 1956.
11. Trojan E: Stabilité des formes de fractures de l'os scaphoide de la main. Etude anatomique. Maschr Unfallk 67 (7): 291-295, 1964.
12. Vahvanen V: Fracture of the carpal scaphoid in children. Acta Orthop Scand 51: 909-913, 1980.
13. Watson Jones S: Fractures and Joint Injuries, Vol 2. Livingstone, London, 1955, p 606.

COMENTADOR

Dr. MIGUEL A. DE AZCUENAGA

Agradezco a la Comisión Directiva de la Asociación Argentina de Ortopedia y Traumatología y a la Comisión Directiva de la Asociación de Traumatólogos de Corrientes el haberme invitado a comentar este trabajo.

Aunque resulta difícil agregar conceptos a la muy completa exposición acerca de la "Fractura del escafoides carpiano en el niño", realizada por los Dres. Francisco González, Andrés Pintos, Jacobo Apter y Benito Liprandi, quisiera remarcar algunos puntos, a saber:

Los autores presentan a consideración su experiencia en el diagnóstico, pronóstico y tratamiento de una lesión poco frecuente en los niños y que, por lo mismo, puede pasar inadvertida, como es la fractura del escafoides carpiano.

Lo hacen a través de la presentación de 15 casos tratados en un período de diez años. Como se destaca en la presentación, la rareza de esta patología está comprobada por los escasos trabajos publicados en la bibliografía mundial. Tanto es así que un importante trabajo de Böhler sobre 1.055 fracturas del escafoides carpiano halló una frecuencia de 0,95 % en los niños.

Se destaca el hecho de que antes de los 6 años de edad es casi imposible obtener evidencia radiográfica de lesiones de este hueso por sus características de osificación.

Los autores adoptaron para clasificar este tipo de patología la clasificación de Trojan y Mourgues, concebida para las fracturas del adulto, pero que al igual que ellos consideramos útil, ya que en los escasos casos que tuvimos oportunidad de tratar también hemos encontrado una mayor frecuencia en el trazo horizontal del cuerpo sin desplazamiento, lo que, como se destaca en el trabajo, le imprime el sello de benignidad a esta lesión.

Estamos de acuerdo en que es necesario un correcto estudio radiográfico, sobre todo en aquellos pacientes que presentan alguna lesión concomitante adyacente,

que a veces, por ser más evidente (fractura suprametafisaria, por ejemplo), hace que no se busque la fractura del escafoides carpiano.

Por último felicitamos a los autores por este trabajo, por la seriedad del mismo, basado en la casuística presentada, por los excelentes resultados obtenidos y por haber traído al seno de la Asociación una patología que, si bien es benigna y no ofrece mayores dificultades para su tratamiento, es necesario tener presente para evitar errores diagnósticos y complicaciones, que si bien raras existen, como por ejemplo seudoartrosis, publicado en la bibliografía.

CIERRE DE DISCUSION

Dr. Francisco J. González: Agradecemos a las autoridades de la AAOT habernos permitido presentar esta comunicación.

Al Dr. Miguel de Azcuénaga le agradecemos sus conceptos y nos alegra coincidir en la necesidad de tener presente esta patología infrecuente, evitando errores diagnósticos, en especial cuando se asocia a otras lesiones en la misma región. Esa fue nuestra inquietud al realizar este trabajo.

Manifestamos que no hemos tenido ocasión de tratar seudoartrosis de escafoides en el niño.

ISSN 0325-1578
Rev. Asoc. Arg. Ortop. y Traumatol., Vol. 56, Nº 1, págs. 65-76 3ª Sesión Ordinaria (Corrientes) (10/5/1991)

Fracturas del atlas y axis

Dr. RAUL ALBERTO BALBASTRO*#

Resumen: *Se presentan 19 casos de fracturas del atlas y del axis.*

Las seis fracturas del atlas se trataron: cinco con minerva enyesada, previa tracción cefálica en dos; un caso, por herida de bala en la pared posterior de la faringe, con debridamiento y collar. En cinco casos el resultado fue bueno. Un caso que tuvo un resultado malo era un accidente de trabajo.

Las fracturas de la odontoides con desplazamiento y una con seudoartrosis se trataron con artrodesis C1-C2. Las fracturas sin desplazamiento se trataron con minerva enyesada. El resultado fue bueno.

Tres espondilolistesis traumáticas del axis fueron tratadas: una, sin desplazamiento, con minerva enyesada, y dos desplazadas con reducción por tracción cefálica y minerva enyesada. El resultado final en todos los casos fue bueno.

En las lesiones del atlas y axis es necesario conseguir la fusión ósea para evitar la inestabilidad, que a este nivel tiene riesgo de producir lesiones a la médula espinal.

Summary: *The author presents 19 cases about fractures of the atlas and the axis.*

The six fractures of the atlas have been treated, in five cases, with minerva jacket, in two cases cefalic traction before the minerva jacket; one shotgun case with

* Fray José de la Quintana 1686, (3400) Corrientes.
# Para optar a Miembro Titular de la Asociación Argentina de Ortopedia y Traumatología.