

Genu valgo moderado. Presentación de un caso

Dr. JORGE A. GROISO*

Referimos el caso de un paciente de 11 años de edad que presentaba genu valgo moderado. En otra institución se aplicaron grapas internas en fisis inferior de fémur y superior de tibia de ambos miembros inferiores. A los dos años fueron retiradas.

En el examen clínico presenta deformación progresiva en varo de miembro inferior derecho y en valgo del lado izquierdo.

El estudio radiológico muestra el desarrollo de una barra ósea interna en el lado derecho, que prosigue su acción reemplazando a las grapas retiradas.

En el otro lado, por el contrario, reaparece la desviación, por reasumir su función la fisis transitoriamente detenida por las grapas.

Concluimos que la indicación de aplicación de epifisiodesis transitoria no se debe realizar muy precozmente pues, si fuera necesario retirarlas, el cartílago de crecimiento remanente puede desarrollarse en forma diferente a la esperada. Por otra parte, no está indicada la aplicación de grapas en la tibia por la sección triangular de este hueso, que impide la aplicación simétrica de las mismas.

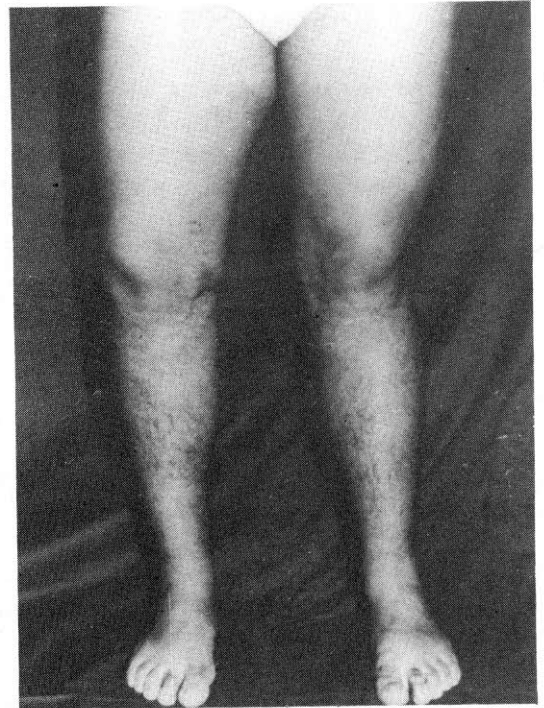

Fig. 1. Genu varo derecho. Genu valgo izquierdo.

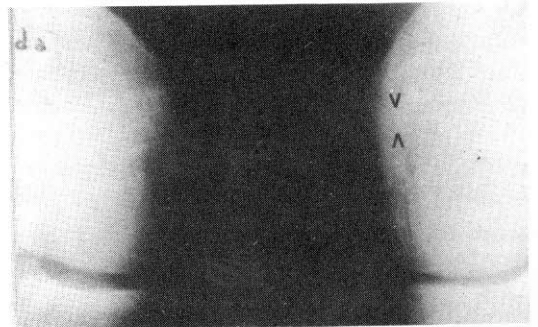


Fig. 2. Barra ósea en la zona marcada.

* Servicio de Ortopedia y Traumatología, Hospital de Pediatría "Prof. Juan P. Garrahan", Buenos Aires.