ISSN 0325-1578
Rev. Asoc. Arg. Ortop. y Traumatol., Vol. 55, Nº 4, págs. 477-489 14ª Sesión Ordinaria (13/11/90)

# La muñeca. Un complejo articular multidireccional

Dres. CARLOS L. AIELLO* y HOMERO BIANCHI**

**Resumen**: *Se estudió la cinemática del carpo según diferentes enfoques (anatómico, radiológico y geométrico) en relación con las más recientes investigaciones experimentales. Las conclusiones fueron: 1) las mediciones geométricas son un método válido como complemento del examen clínico comparativo (bilateral) de la muñeca; 2) esta articulación, de carácter multidireccional, está integrada por dos filas de huesos carpianos (proximal y distal) que se mueven como unidades funcionales interdependientes, no existiendo justificación para una teoría cinemática columnar del carpo.*

**Summary**: *Kinematic of the carpus was studied in this paper, according to different points of view (anatomical, radiological and geometrical analysis), in relation with more recents experimental investigations. The conclutions were: 1) geometrical meassures are a valid complementary method for clinic comparative bilateral examination of the wrist; 2) this joint is of multidirectional type, it has two carpal rows (proximal and distal) that moves like interdependent functional units and there are no reasons for a columnar kinematic theory of the carpus.*

La anatomía y la función del carpo tienen una particular complejidad, porque la muñeca requiere de amplia movilidad y permanente estabilidad, para que la mano pueda realizar todas sus prehensiones con destreza, fuerza y elasticidad adecuadas.

Los conocimientos sobre dinámica carpiana carecieron durante largo tiempo de suficiente apoyo objetivo, por lo que surgieron varias hipótesis, hasta que se impuso el concepto cinemático multiaxial.

Desde el año 1984 hemos realizado observaciones anatómicas, radiológicas y geométricas, en un intento por actualizar la importancia de esos procedimientos, en vista de las más recientes investigaciones experimentales, y a fin de establecer su valor comparativo. Lo realizado es de carácter estrictamente fisiológico.

## MATERIAL Y METODO

### A. Investigaciones anatómicas

Se realizaron en la Facultad de Medicina de la UBA, en miembros superiores de adulto, sin alteraciones congénitas ni adquiridas, correspondientes a 25 cadáveres formolizados. Veinte muñecas fueron disecadas dejando cápsula y ligamentos intactos, tratándolas luego sucesivamente con solución de hiperclorito de sodio y de peróxido de hidrógeno, a fin de lograr la mejor visualización de las estructuras. En las cinco piezas restantes se efectuaron cortes frontales, sagitales y axiales. La vía

* Profesor Consulto de Ortopedia y Traumatología, Universidad de Buenos Aires.
** Docente Autorizado de Anatomía, Universidad de Buenos Aires.

de acceso a las articulaciones disecadas fue preferentemente posterior.

### B. Investigaciones radiológicas

Las radiografías fueron efectuadas en veinticinco personas, tomando los recaudos técnicos adecuados para evitar o disminuir la distorsión de imágenes y dar mayor precisión a las mediciones geométricas. Las muñecas fueron radiografiadas en posiciones intermedia, flexión, extensión y desvíos radial y cubital. En las posiciones articulares, que *in vivo* se logran por desplazamientos activos, la técnica es más fiel para De Lange y colaboradores[10], porque obedece a fuerzas naturales. Antebrazo y mano fueron fijados con correajes adhesivos.

Las radioscopías se efectuaron con intensificación de imágenes, fotografiándose del monitor aquellas con algún interés particular.

### C. Mediciones geométricas

La geometría cinemática trata del análisis geométrico de los movimientos articulares. Para el estudio del carpo se requeriría en teoría, como mínimo, de tres puntos no colineares. Para Volz y colaboradores[28], aunque la muñeca permite la circunducción, es fundamentalmente una articulación de movimiento biplanar. Youm y colaboradores[30] señalan que, si se restringen los movimientos a determinados planos fijos (por ejemplo frontal y sagital), dos puntos son suficientes para caracterizarlos, y según Bastos Ansart[4] el movimiento relativo de un punto con relación a otro se establece conociendo su distancia en cada instante, y como por dos puntos siempre puede hacerse pasar un plano, el principio también es válido para el movimiento de dos puntos en el espacio. Por ello, hemos efectuado los cálculos valiéndonos de radiografías ortogonales.

Para medir la desviación angular de cada hueso carpiano en relación al eje del radio o de otros huesos carpianos, se trazaron sus ejes geométricos según Fischer[12], uniendo con una recta los puntos medios o centros de sus superficies articulares distal y proximal. Además, calculamos las distancias entre ciertas eminencias óseas, el grado de superposición de algunos huesos, etc. En el radio se tomó el eje de la diáfisis distal o la paralela a uno de sus bordes. Como normalmente hay variaciones individuales en la amplitud de los movimientos de la muñeca, preferimos el estudio comparativo con radiografías de la muñeca homóloga.

## RESULTADOS

### A. En lo anatómico

Consignamos, por su importancia, las siguientes observaciones:

1) La articulación radiocarpiana es una condiloartrosis. La cresta interfacetaria radial, que Navarro[19], Scaramuzza[22] y otros ven como parte de una tróclea, es muy poco saliente y el surco carpiano que le oponen es también sólo un esbozo, que corresponde a la depresión articular escafolunar y no a una superficie ósea continua. Las dos facetas del radio tienen además ejes divergentes, que responden a los del escafoides y semilunar. La conformación de la faceta escafoidea permite los desplazamientos en báscula y helicoidal de ese hueso (Fig. 1).

2) La configuración del carpo, como conjunto, depende de la forma, orientación y relaciones de sus huesos, originándose dos superficies curvas: una frontal (canal carpiano) y la otra proximal (contorno del cóndilo carpiano). Ambas incurvaciones hacen que los ejes de rotación de los huesos carpianos se orienten en distintas direcciones (dinámica multidireccional), lo que permite y facilita la versatilidad y amplitud de los movimientos de la muñeca, los que no son fáciles de esquematizar, en razón de la simultaneidad de los desplazamientos radiocarpianos, mediocarpianos y artrodias intercarpianas. Básicamente, el cóndilo gira y se desliza en masa, en los diferentes sentidos posibles, según las cam-

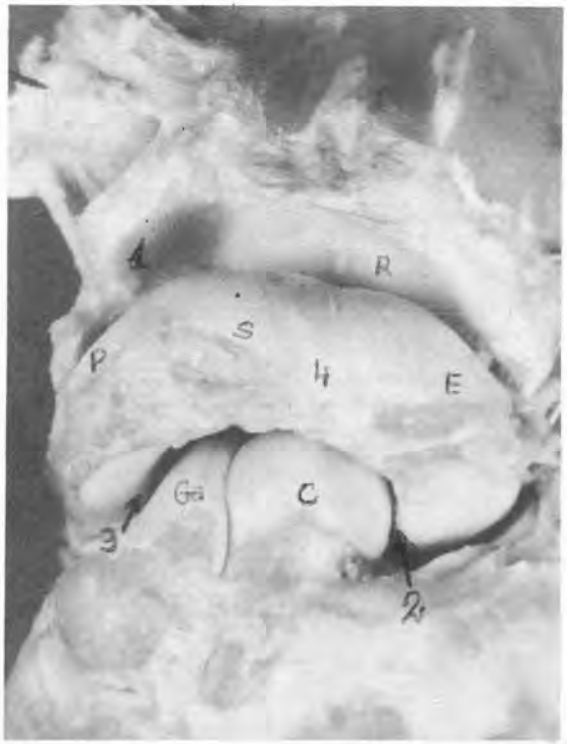


Fig. 1. Muñeca expuesta por su cara posterior. E: escafoides; S: semilunar; P: piramidal; C: hueso grande; G: ganchoso. Articulaciones: 1: radiocarpiana; 2: mediocarpiana; 3: pirámido-ganchoso; 4: ligamento interóseo escafolunar (ES).

Fig. 2. Radiografía de la muñeca en rectitud con ejes (antebrazo y mano) colineares. Escafoides (E) en semiflexión, por su actitud articular intermedia. Trapezoides (Tz) en su relación con el escafoides.

biantes exigencias funcionales.

3) Las artrodias intercarpianas tienen posibilidad de: a) deslizamiento de una carilla sobre la otra (traslación); b) giro con respecto a un eje que las atraviesa perpendicularmente por uno de sus puntos fijos; c) giro en torno de uno de sus bordes, con apertura o cierre del diedro que limitan. Todos estos movimientos aisladamente son de escasa amplitud, pero cuando suman sus efectos y se combinan con los movimientos radiocarpianos y mediocarpianos resultan muy significativos.

4) En flexoextensión intermedia, ambas superficies radiocarpianas tienen congruencia exacta y sus puntos centrales coinciden, pero los ejes longitudinales de mano y antebrazo forman un ángulo abierto hacia palmar. Por ello, se prefiere la actitud con muñeca recta, o sea con ejes colineares (Fig. 2).

5) Las uniones ligamentarias son muy firmes en las articulaciones carpometacarpianas y en la fila distal; de ahí que ésta se mueva siguiendo la mano. En la fila proximal, los ligamentos interóseos escafolunar y lunopiramidal son más laxos en su sector palmar que en el dorsal y están cubiertos por una delgada capa de cartílago. El ligamento radioescafo-hueso grande o radiocarpiano palmar, de gran importancia para la estabilidad del carpo, se relaciona con el sector medio de la cara anterior del escafoides y permite a éste bascular en flexión o extensión sobre ese punto de apoyo, durante los desvíos laterales. El ligamento de Latarjet-Kuenz[26] o ligamento radioescafolunar, que toma inserción en esos tres huesos y en el ligamento interóseo escafolunar, impide —cuando está en ten-

sión– el desplazamiento total del semilunar (y por lo tanto de toda la fila proximal) hacia cubital, propio del desvío radial, tal como lo señaló Ghigi[14]. En las caras dorsal y plamar del piramidal convergen ligamentos provenientes del radio, semilunar, hueso grande y complejo ulnocarpiano (Fig. 3).

Fig. 3. Muñeca abierta por cara posterior. 1: Escafoides. 2: Ligamento interóseo ES. 3: Semilunar. 4 y 5: Facetas del radio para E y S (respectivamente). 6: Ligamento radioescafolunar (ligamento de Latarjet-Kuenz). 7: Ligamento radiocarpiano anterior.

6) El escafoides integra la fila proximal y se articula lateralmente con semilunar y hueso grande y por su parte distal con trapecio y trapezoides. Entre el escafoides y el semilunar forman un receptáculo cupuliforme, que permite la rotación estable de la cabeza del hueso grande; ambas carillas son curvas y permiten también, en el sector lateral, el desplazamiento helicoidal del escafoides con respecto al hueso grande. En el extremo medial de la fila proximal, la articulación en silla de montar piramidoganchoso permite el desplazamiento helicoidal entre ambos, en los desvíos radial y cubital, acompañando sincrónicamente los desplazamientos del escafoides en el extremo lateral.

7) El complejo osteoligamentario cubital de la muñeca comprende la apófisis estiloides cubital, el ligamento colateral, el menisco radiocarpiano homólogo, el fibrocartílago triangular y la vaina del cubital posterior. El espacio cubitocarpiano permite la aducción de la mano, la pronosupinación antebraqial y los movimientos helicoidales P-Gra. El sistema ligamentario colateral es reforzado por los tendones de los músculos abductores-aductores, que según Kauer[15] actúan como complementos dinámicos.

8) Los movimientos del carpo se desarrollan de distal hacia proximal, porque los motores musculares se insertan en las bases de los metacarpianos. Según Mac Conaill[17] el pisiforme integra el tendón cubital anterior; para Volz y colaboradores[28] ello aumenta la acción dinámica de ese músculo.

9) Al flexionarse la mano, el trapezoides (siguiendo a su fila) presiona el polo escafoideo distal, que gira hacia palmar; el hueso grande se flexiona, acompañado por el ganchoso y el piramidal. En la extensión, la sucesión de movimientos es en sentido inverso y el trapezoides tracciona del escafoides, que gira hacia dorsal (Fig. 4).

10) El escafoides es el hueso más móvil de la fila proximal. En posición intermedia está orientado en flexión (promedio 42 grados) y en abducción (promedio 30 grados) en relación con la inclinación articular del radio y con su función de nexo estabilizador entre ambas filas carpianas. Su carilla articular proximal tiene mayor curvatura que la homóloga semilunar, por lo que gira más rápidamente que ésta. Además, la articulación escafolunar forma un ángulo diedro de seno palmar, con posibilidad de cierre y apertura. La gran adaptabilidad funcional del escafoides fue señalada hace ya tiempo por Dal Lago[9] en base

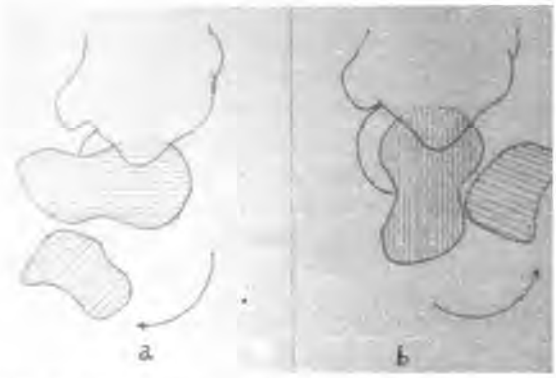


Fig. 4. Movimiento del escafoides, durante la flexión o extensión, por empuje o tracción del trapezoides, que se desplaza siguiendo a la fila carpiana distal y a la mano, que es accionada por los músculos antebraquiales. a: en flexión; b: en extensión.

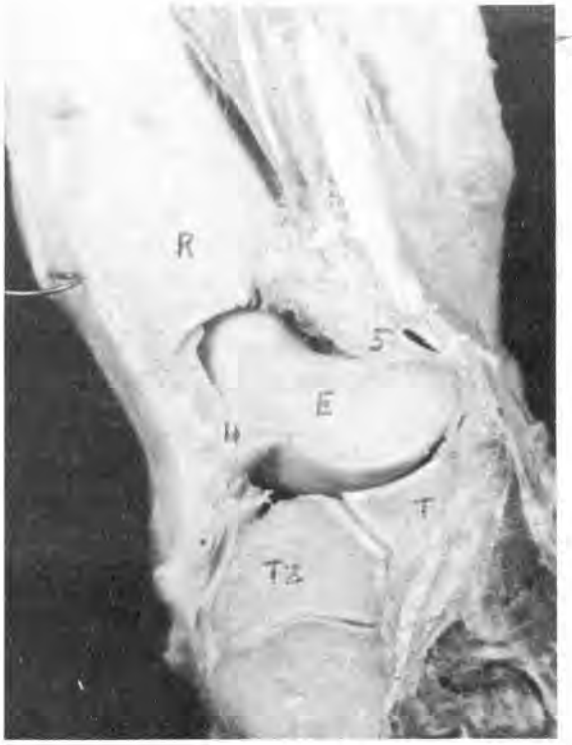


Fig. 5. Corte sagital de pieza anatómica en sector lateral externo, que muestra al escafoides (E) en simiflexión (actitud intermedia de la muñeca) y sus articulaciones con: 1: radio; 2: trapezio; 3: trapezoides; 4: conexiones ligamentarias dorsales, y 5: conexiones ligamentarias palmares.

a aestudios radioscópicos (Fig. 5).

11) Movimientos rotatorios sobre ejes longitudinales ocurren en el miembro superior en la enartrosis escapulohumeral (rotaciones interna y externa) y en las trocoides del antebrazo (pronosupinación). No comprobamos existencia de articulaciones trocoides en el carpo.

## B. En lo radiológico

*Radiografías*

1) Las radiografías ortogonales confirmaron las observaciones anatómicas y, además, que ambas filas del carpo se mueven sincrónicamente en la flexoextensión y recíprocamente en los desvíos laterales de la muñeca.

2) Las radiografías laterales confirmaron que la flexión de la muñeca se produce en las articulaciones mediocarpiana y radiocarpiana. El escafoides es el hueso más móvil de la fila proximal. Durante la extensión, el escafoides no suele sobrepasar los 0 grados, por limitación del ligamento radiocarpiano anterior.

3) Radiografías frontales:

a) Posición intermedia. El escafoides y los dos tercios laterales del semilunar están debajo de la carilla epifisaria radial. El polo proximal del escafoides está ligeramente superpuesto al hueso grande y su 50% proximal en relación con la estiloides radial.

b) Desvío radial. El cóndilo carpiano desliza y gira parcialmente hacia cubital y se efectúa la báscula del escafoides (flexión y desplazamiento subradial) para evitar contacto con la estiloides radial. Se cierra el ángulo escafolunar y el escafoides se acerca al semilunar y al hueso grande y gira alrededor de este último (intrarrotación helicoidal o seudopronación). Aparece doble contorno escafo-hueso grande; el semilunar se desplaza hacia cubital sólo parcialmente y en la mediocarpiana la cabeza del hueso grande gira hacia cubital en la cúpula escafolunar, a la que presiona por

delante del punto de equilibrio radiosemilunar, contribuyendo a la flexión de la fila proximal. El ganchoso se verticaliza y aleja del piramidal.

c) Desvío cubital. El cóndilo carpiano desliza y gira hacia radial. Todo el semilunar se ubica bajo el radio y el escafoides se desliza (escape) hacia distal y se deflexiona (extensión). El ángulo escafolunar se abre, se produce extrarrotación helicoidal del escafoides (seudosupinación), desaparece el doble contorno escafo-hueso grande y la cabeza de éste presiona la cúpula escafolunar por detrás del punto de equilibrio radiocarpiano (extiende fila proximal). El ganchoso se horizontaliza y se acerca al piramidal, con imagen de superposición de ambos huesos. Se ha descripto aparición o aumento de diastasis en la confluencia escafo-trapezoides-hueso grande, durante el desvío cubital. Arias y colaboradores[3] le dan valor si su aparición es postraumática (radiografía previa normal); como hay frecuentes variables individuales y puede observarse en muñeca con actitud intermedia, aconsejamos tomar radiografías bilaterales para confrontar.

*Radioscopía*

Se observaron los movimientos del cóndilo carpiano por rotación y deslizamiento en la radiocarpiana, los movimientos de desvíos laterales, el giro estable de la cabeza del hueso grande en la cúpula escafolunar y el comportamiento de las filas carpianas como unidades funcionales.

## C. Mediciones geométricas

La medición de los ángulos entre huesos del carpo y eje longitudinal del radio, o bien con respecto a otros huesos carpianos, dio los resultados que aparecen en los Cuadros 1 y 2, expresados en promedios angulares, sobre 25 determinaciones para cada posición articular, tanto en el plano sagital como en el frontal.

En el Cuadro 1 se ve que todos los huesos de la fila proximal están en ligera flexión o ligera extensión, salvo el escafoides, cuya flexión promedio es de 42 grados. En la extensión completa, el escafoides corrige su flexión (en promedio, hasta 4,6 grados) pero no sobrepasa 0 grados hacia dorsal. Todos los huesos de la fila proximal se

CUADRO 1
PROMEDIOS ANGULARES (en grados), EN FLEXION-EXTENSION

| Posiciones | R-E | R-S | R-P | R-C | S-P | S-C | E-S |
|---|---|---|---|---|---|---|---|
| Intermedia | 42 | –2 | –5 | 5,4 | 13,4 | 14 | 36 |
| Flexión máxima | 86 | 25,4 | 34,8 | 51 | 22 | 27 | 64 |
| Extensión máxima | 4,6 | 22,4 | 37 | 57,6 | 9,4 | 29,2 | 50 |

R: radio. E: escafoides. S: semilunar. P: piramidal. C: capitato. Tz: trapezoide. G: ganchoso.

CUADRO 2
PROMEDIOS ANGULARES (en grados), EN DESVIOS LATERALES

| Posiciones | R-E | R-S | R-P | R-C | R-Tz | R-G | E-S | S-P | P-G | E-C | E-P |
|---|---|---|---|---|---|---|---|---|---|---|---|
| Intermedia | 30,4 | 19 | 42 | 7,4 | 10 | 21,6 | 14,4 | 25,2 | 16 | 32,4 | 13,4 |
| D. radial | 39,4 | 25,6 | 49,8 | 29,8 | 31 | 8,6 | 21,4 | 29,4 | 24 | 21 | 17,4 |
| D. cubital | 15,6 | 5,2 | 28,8 | 20,6 | 20,2 | 46,4 | 20,2 | 23,6 | 13,4 | 39,8 | 14,4 |

mueven sincrónicamente durante la flexión y extensión, pero el más móvil es el escafoides, siguiéndole el piramidal y siendo el semilunar el menos móvil. En la fila distal, trapezoides, grande y ganchoso tienen mayor flexión que semilunar y piramidal, pero menos que el escafoides. Los valores angulares que registramos en flexión-extensión oscilan entre los máximos y mínimos consignados por Sarrafian y colaboradores[21] en sus mediciones.

En el Cuadro 2, referido a los desvíos laterales, los valores angulares R-Tz y R-C son algo menores que los del escafoides y semilunar. Los desplazamientos del piramidal son bastante amplios, en razón del tipo de articulación que lo vincula al ganchoso. Cada fila carpiana se comporta, pues, con modalidad funcional propia.

Las mediciones consignadas en el Cuadro 3 pueden alterarse por lesiones ligamentarias; conviene comparar con lado homólogo (ver esquema aclaratorio en la Figura 6).

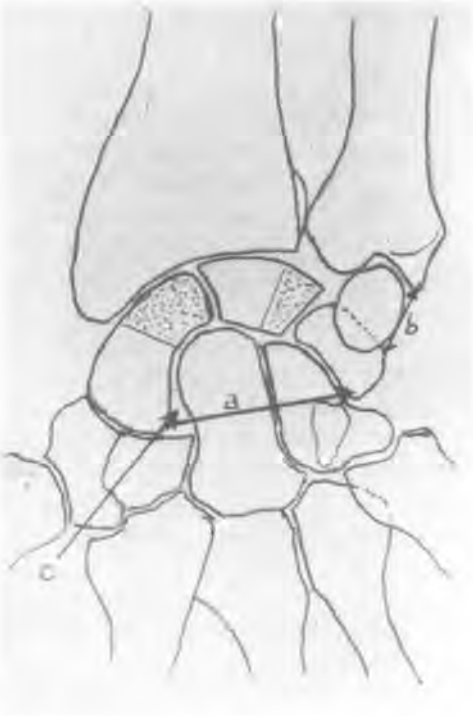


Fig. 6. Relaciones y mediciones carpianas. a: Distancia entre escafoides (E) y piramidal (P). b: Distancia entre apófisis estiloides cubital y P. c: Distancia E-Tz-C. El gráfico corresponde a muñeca en actitud intermedia. E: la parte sombreada es la superpuesta al asector radioestiloideo. S: la parte sombreada es el sector que queda sin cubrir por el radio.

## DISCUSION

A raíz de las investigaciones experimentales cuantitativas que se han efectuado en las dos últimas décadas sobre la dinámica carpiana hemos efectuado una revisión del problema mediante estudios anatómicos, radiológicos y geométricos.

CUADRO 3
MEDICIONES VARIAS

| Detalle | Intermedia | D. radial | D. cubital |
|---|---|---|---|
| Distancia entre E y P | 23,5 mm | 21, mm | 22,5 mm |
| Distancia entre est cub. y P | 7,7 mm | 10 mm | 3,7 mm |
| Relación entre S y R | 2/3 bajo R | id. | Total bajo R |
| Relación entre P y G | P s/ $\frac{3}{4}$ G | P s/ $\frac{2}{3}$ G | P total s/ G |
| Relación entre E y est. R | Con 1/2 E | Con 3/4 E | Con 1/3 E |

Berger y colaboradores[5], mediante registros fotográficos de luz emitida por diodos fijados en huesos carpianos, observaron su comportamiento rotatorio con el antebrazo en supinación y en pronación, comprobando: a) que la diferente rotación del antebrazo no produce en general cambios significativos en la orientación del eje de desplazamiento helicoidal de los huesos carpianos; b) que, no obstante, puede haber en pronación pequeño aumento en la magnitud rotatoria en huesos de la fila distal en la extensión de la muñeca y pequeña disminución en los huesos de la fila proximal en la flexión, por variaciones en la tensión del ligamento radiocarpiano dorsal. No hubo evidencia en apoyo de carpo columnar.

Ruby y colaboradores[20], con marcadores de pulsaciones sónicas y análisis digital computado, establecieron que:

a) La flexoextensión del carpo se cumple por igual en las articulaciones mediocarpiana y radiocarpiana, con variaciones en los promedios.

b) En la flexoextensión, el escafoides es el hueso más móvil de la fila proximal y el semilunar el menos móvil.

c) Las desviaciones radial y cubital se realizan principalmente en la articulación mediocarpiana, aunque la radiocarpiana también participa, especialmente en el desvío cubital.

d) Durante el desvío cubital, ambas filas se mueven asimismo hacia la extensión y en el desvío radial lo hacen hacia la flexión.

e) La movilidad de la muñeca resulta de la compleja interacción de siete huesos carpianos, cada uno con un eje de movimiento helicoidal propio, aunque interdependiente de la posición de los componentes óseos adyacentes y del alineamiento del carpo en relación al radio. El estudio cinemático demostró movimientos propios de dos unidades funcionales (filas proximal y distal), con mayor motilidad individual en los huesos de la fila proximal.

De Lange y colaboradores[10], mediante estereofotogrametría, obtuvieron resultados similares a los de Ruby y colaboradores en relación al movimiento tridimensional de los huesos carpianos.

Para Weber[29] la articulación piramidoganchoso regula los movimientos del extremo medial de la fila proximal, mientras que en el lado radial esa función la cumple el escafoides. En la aducción de la mano, el ganchoso se desvía hacia cubital y proximal, se horizontaliza y acerca al piramidal, y en la abducción efectúa desplazamientos inversos; esos movimientos son de tipo helicoidal, como al subir o bajar una escalera caracol (traslación y giro), por lo que no es acertado llamarlos "en pistón", como algunos lo hacen.

El resultado de nuestras observaciones (anatómicas, radiológicas y geométricas), permite deducir lo siguiente:

1) Los huesos del carpo se mueven según orientaciones cambiantes, en relación con las coordenadas básicas y con los múltiples planos y ejes intermedios. Coincidimos con Varaona[27] en que pueden integrar distintas unidades funcionales y reorientarse en múltiples direcciones, durante los movimientos de la muñeca.

Nuestras mediciones geométricas (Cuadros 1 y 2) conducen a deducciones que se asemejan a las conclusiones de Ruby y colaboradores, ratificadas por De Lange y colaboradores, no obstante las variantes propias de cada uno de los métodos empleados. De ahí que les asignemos suficiente valor clínico, sobre todo si se explora bilateralmente para comparar con los ángulos del carpo homólogo. Si bien la geometría biplanar no permite medir la orientación de los ejes helicoidales de movimiento y la magnitud de traslación de los huesos carpianos —como lo hacen los procedimientos cuantitativos—, es en cambio útil en clínica, para confirmar la existencia y grado de inestabilidad carpianas, por daños ligamentarios traumáticos o de otro orden.

2) Nuestros hallazgos concuerdan también con las investigaciones cuantitativas citadas en que el carpo está integrado por una fila proximal y otra distal y no por un modelo vertical o columnar, atento que:

a) Se demostró que cada fila carpiana

constituye una unidad funcional, desplazándose sus huesos respectivos en un mismo sentido, en cada tipo demovimiento. Además, la falta de unión ligamentaria interósea entre semilunar y hueso grande se opone al concepto de existencia de una columna vertical central interconectada, como lo señalaron Sennwald y Segmuller[23], y por tanto no hay una rama estabilizadora vertical.

b) El escafoides y el piramidal no deben considerarse como columnas laterales, por cuanto ambos tienen vínculos ligamentarios con el semilunar, y de ahí que los tres huesos se acompañan en sus movimientos. Por otra parte, si el escafoides no tuviera conexión con huesos de ambas filas y no integrara con el semilunar la cúpula donde articular la cabeza del hueso grande, tal movimiento sería inestable.

Zancolli[31], al referirse a la importancia del escafoides en la dinámica y patología carpianas, señaló que si se alteran la forma, tamaño o continuidad de ese hueso, el déficit funcional de la muñeca es inevitable y conduce a artrosis radiocarpiana, por lo que realiza distintas variantes de artrodesis radioescafoidea. Uno de nosotros (Aiello) se ocupó en 1958[1] de la estiloidectomía del radio, en relación con ese tipo de problemas. Asimismo, el reemplazo del escafoides por un espaciador protésico suele ser insuficiente, de ahí que B. Allende[2] lo complemente con artrodesis lunocapitata y piramidoganchoso.

c) El carácter de "intercalar" que Linscheid y colaboradores[16], entre otros, asignan a la fila proximal, es porque, al carecer sus huesos de inserciones musculares extrínsecas, se mueven pasivamente por las presiones de empuje de los cuepos óseos vecinos. A los desvíos laterales de esa fila proximal se agregan movimientos combinados de flexión-extensión y además los desplazamientos helicoidales, ya citados, del escafoides y piramidal. Es una fila semirrígida capaz de adaptarse funcionalmente a las cambiantes exigencias de movilidad y estabilidad de la muñeca.

d) Las pruebas reunidas apoyan el concepto de una estructura anatómica dispuesta en dos niveles, con dinámica multidireccional. Los ejes de movimientos no son por tanto fijos, como surgía de la idea simplista del carpo transversal. Taleisnik[25] sostiene que, en lo funcional, la muñeca actúa globalmente como una enartrosis multiaxial intrínsecamente estable, por la acción coordinada de todas las articulaciones intervinientes, origen de amplia movilidad y adecuada estabilidad (uniones tensas). Tal tipo de dinámica es uno de los factores que explican las dificultades para obtener un diseño de prótesis de reemplazo total que satisfaga esas exigencias. La importancia de la acción combinada de las artrodias intercarpianas en la movilidad de la muñeca fue ratificada –entre otros– por Douglas y colaboradores[11] al comprobar mediante artrodesis limitadas intercarpianas, experimentales, que éstas no impiden la acción de la muñeca en sus actividades rutinarias, en razón de las suplencias funcionales de las demás artrodias.

3) En el carpo –según lo comprobamos– no hay posibilidades anatómicas para movimientos de pronosupinación verdadera, tal como lo señalaron Bastos Ansart[4], Testut-Latarjet[26], Castaing[7], Kauer[15], Sgrosso[24], Volz y colaboradores[26], etc. La transfixión por clavaje de los dos huesos antebraquiales bloquea todaposibilidad pronosupinatoria de la mano, sin impedir pequeños movimientos helicoidales pasivos en algunos acoplos carpianos, lo que no hay que interpretar como ajuste final de la pronosupinación del miembro superior.

4) Según Meyer[18], Capener[6], Cyryax[8] y Fisk[13], cuando la flexoextensión activa de la muñeca se combina con abducción o aducción, el cóndilo carpiano gira además levemente, sobre el eje longitudinal del miembro, en forma automática (a favor o en contra del sentido en que lo hacen las agujas de un reloj), hecho que ha sido relacionado con la llamada ley de Listing, que se aplica en oftalmología y que también se invoca en algunas articulaciones esqueléticas, como las metacarpofalángicas de los dedos de la mano. Esa modalidad de movimiento no tiene aceptación general

en la articulación radiocarpiana, aunque la conformación anatómica del cóndilo le otorga un cierto margen de probabilidad. Por lo demás, no es equiparable a una pronosupinación verdadera.

## CONCLUSIONES

1) La geometría cinemática del carpo proporciona resultados que se estiman válidos para complementar la semiología comparativa (bilateral) de la muñeca.

2) Esa posibilidad es coherente con los resultados de las más recientes investigaciones experimentales sobre cinemática carpiana.

3) La diversa orientación de los huesos carpianos, la variable combinación funcional de sus articulaciones vinculantes y el resultado de las modernas investigaciones cuantitativas tridimensionales, descartan el carpo columnar y apoyan el modelo multidireccional de la muñeca, con una amplia movilidad y estabilidad, que permite a la mano la prehensión con fuerza, elasticidad y destreza normales.

## BIBLIOGRAFIA


1. Aiello CL: La estiloidectomía del radio. XVI Jorn Quir Soc Arg Ciruj II: 717, 1958.
2. Allende BT: Osteoartrosis de muñeca, como secuela de seudoartrosis de escafoides. Rev AAOT 51 (3): 191-206, 1986.
3. Arias NO, Cicchino AO, Cosentino RV: Aspectos radiográficos de las lesiones ligamentarias del carpo. XXVI Congr Arg O y T (Temas Libres), 1989.
4. Bastos Ansart M: Nociones de cinemática aplicada a las articulaciones humanas. Tipografía del Sagrado Corazón, Madrid, 1912.
5. Berger RA, Crownishield RD, Flatt AE: The three dimentional rotational behaviers of the carpal bones. Clin Orthop 167: 303, 1982.
6. Capener: Citado por Taleisnik (23).
7. Castaing J et al: Les fractures recéntes de l'extremité inferieure du radius chez l'adults. Rev Chir Orthop L (5): 583, 1964.
8. Cyryax EF: On the rotatory movements of the wrist. J Anat 60: 199-201, 1926.
9. Dal Lago H: Mecanismo de fractura del escafoides carpiano. Bol y Trab SAOT XII (3): 100, 1947.
10. De Lange A, Huiskes R, Kauer J: A roentgenosterophotogrammetric analysis of human wrist-joint kinematics. Proc Orthop Res Soc, 1985.
11. Douglas DP, Peimer CA, Koniuch MP: Motion of the wrist after simulated limited intercarpal arthrodeses. JBJS 69-A (9): 1413-1418, 1987.
12. Fischer: Citado por Bastos Ansart (4).
13. Fisk GR: Carpal instability and the fracture scaphoid. Ann R Coll Surg Engl 46 (2): 63-76, 1970.
14. Ghigi C: Contributo allo studio delle articolazione della mano. La Chir Org Mov XXIV: 344, 1939.
15. Kauer JMG: Functional anatomy of the wrist. Clin Orthop 149: 9-20, 1980.
16. Linscheid RL, Dobyns JH, Breabout JW, Bryan RS: Traumatic instability of the wrist. JBJS 54-A (8): 1612-1632, 1972.
17. Mac Conaill: The mechanical anatomy of the carpus and its bearing on some surgical problems. J Anat 75: 166-175, 1941.
18. Meyer: Citado por Taleisnik (23).
19. Navarro A: Anatomía y fisiología del carpo. Ann Inst Clin Quir y Cirug Exp, Montevideo, 1937.
20. Ruby LK, Gooney III WP, An KN, Linscheid RL, Tchao EYS: Relative motions of selected carpal bones. A kinematic analysis of the normal wrist. J Hand Surg 13-A (1): 1, 1988.
21. Sarrafian SK, Melamed JL, Goshgarian GM: Study of the wrist motion in flexion and extension. Clin Orthop 126: 153-159, 1977.
22. Scaramuzza R: El movimiento de rotación en el carpo y su relación con la fisiopatología de sus lesiones traumáticas. Bol y Trab SAOT 34 (6): 337-383, 1969.
23. Sennwald G, Segmuller G: Base anatomique d'un nouveau concept de stabilité du carpe. Intern Orthop (SICOT) 10: 25-30, 1986.
24. Sgrosso JA: Traumatismos del carpo. Tratamiento. Actas XVI Congr Arg Cir I, 1944.
25. Taleisnik J: The wrist. Churchill-Livingstone, New York, 1985.
26. Testut L, Latarjet A: Tratado de Anatomía Humana. Salvat (Barcelona), 1932, T I.
27. Varaona O: Mecánica carpiana. Revisión y aplicación de conceptos. Bol y Trab SAOT XL (2): 250-268, 1975.
28. Volz RC, Leib M, Benjamin J: Biomechanics of the wrist. Clin Orthop 149: 112, 1980.
29. Weber ER: Concepts governing the rotational shift of the intercalated segment of the carpus. Orthop Clin NA 15: 193-207, 1984.
30. Youm Y, Flatt AE: Kinematics of the wrist. Clin Orthop 149: 21-32, 1980.
31. Zancolli EA: Lesiones traumáticas graves del carpo. Rev AAOT 55 (1): 95-99, 1990.


## COMENTADOR

Dr. BARTOLOME T. ALLENDE

Agradezco a la Asociación Argentina de Ortopedia y Traumatología esta designación. Es un honor comentar un trabajo

del Dr. Carlos Aiello, maestro en el más amplio sentido de la palabra, de la Ortopedia y Traumatología Argentina.

La anatomía funcional de la muñeca es un tema de gran interés y constante revisión a nivel nacional e internacional. Ha sido estudiada de diferentes formas, desde la visualización directa de la anatomía del carpo, pasando por exámenes con radiografías funcionales, tomografía axial computada y resonancia magnética nuclear, hasta el análisis computarizado del movimiento de cada uno de sus huesos y su interrelación con los otros, usando técnicas sofisticadas para obtener con mayor precisión y exactitud la medición de los diferentes movimientos. Una buena función necesita de estabilidad y movimiento sin dolor; estas dos cualidades, que deben ser duraderas, están estrechamente relacionadas y tienen variaciones individuales.

Los autores basan su trabajo estudiando la cinemática de la muñeca en 25 especímenes cadavéricos formolizados, en exámenes radiográficos activos en 50 voluntarios y por el análisis geométrico biplanar comparativo con la muñeca homóloga de los movimientos articulares, llegando a las siguientes conclusiones:

1) Que la geometría cinemática es un método válido como complemento al examen clínico de la muñeca, sirviendo para demostrar la existencia y grado de inestabilidad carpiana.

2) Que los huesos del carpo se mueven sobre bases multidireccionales capaces de brindar las más variadas combinaciones para cumplimentar los requerimientos funcionales de la mano.

3) Confirman los conceptos popularizados por Fisk, Linscheld, Ruby, Sarrafian, etcétera, de que la línea proximal del carpo actúa como un segmento intercalado entre el radio y la línea distal del carpo, moviéndose como dos unidades funcionales interdependientes con distinta amplitud, deslizamiento y dirección, no solamente entre ellas sino también entre los huesos que la forman.

4) Que en base a los estudios realizados no existe una justificación valedera para sustentar la teoría cinemática columnar del carpo.

La muñeca es un complejo sistema osteoligamentario flexible formado por las articulaciones radiocubital distal y la de los siete huesos del carpo que se mueven armoniosa y simultáneamente en una combinación de desplazamientos interdependientes con diferente amplitud, dirección y velocidad, de acuerdo a la forma de las estructuras osteoarticulares, a la conformación anatómica, dirección e inserción de los ligamentos, a la presión que se distribuye en la muñeca durante distintas actividades, a la posición en que se encuentran las estructuras osteoligamentarias en el momento de aplicarse la fuerza, etc. Estas características hacen que, después de una lesión osteoarticular y/o ligamentaria, se pierda el estado de equilibrio que existe entre los huesos del carpo, lo que lleva a la producción de adaptaciones funcionales que gradual, progresiva y muchas veces en forma imprevenible alteran la cinemática normal de la muñeca y por lo tanto la función.

El, trabajo de los doctores Aiello y Bianchi despierta el interés en profundizar el estudio de la muñeca normal y nos introduce en un fascinante, poco explorado, muy complejo y extenso campo como es el de la cinemática de la muñeca patológica; conocer cómo, cuándo, dónde y por qué se producen adaptaciones funcionales, deformaciones y lesiones degenerativas es muy importante para planear tratamientos que den el mejor resultado funcional a cada caso en particular.

Se necesita un profundo conocimiento de la cinemática de la muñeca antes de desarrollar un plan quirúrgico que altere el movimiento o la anatomía de alguno de los huesos del carpo.

Los autores deben ser felicitados por traer al seno de esta Asociación un tema de actualidad e interés científico.

## DISCUSION

**Dr. Ricardo Scaramuzza:** Quiero felici-

tar a los Dres. Aiello y Bianchi por su presentación. Y me gustaría comentar acerca de este tema aún tan ignorado, como es la fisiología del carpo y la cinemática del mismo.

Quisiera insistir un poco, porque creo que la naturaleza no hace porque sí las cosas, porque si existen gargantas y tróclea por algo es.

Por ejemplo, la cresta que hay en la cara exterior del radio se articula perfectamente bien con la articulación escafolunar; y la cresta que está en la cara inferior del semilunar, ya que no siempre el semilunar tiene una cara pequeñita como la que se mostró en esta presentación, sino que a veces el semilunar está dividido en dos caras iguales de igual tamaño con una cresta en forma de "V" y se articula perfectamente bien con la garganta en el hueso ganchoso y el forámine.

Estamos de acuerdo en que en cinemática el carpo se mueve por una composición de traslaciones; siendo una morfología tan particular la del carpo, tiene que haber algunos frenos, y pienso que estas crestas y gargantas, no solamente actúan en forma direccional en el movimiento de flexo-extensión, sino también, como hemos visto en las radiografías de la mano, impulsadas hacia el lado cubital y el lado radial, también actúan como pivote en estos movimientos. Y permiten así que el resto de los huesos del carpo realicen también esos movimientos anteroposteriores, que fue la base para aplicar en estos desplazamientos el movimiento del escafoides y el movimiento que hace el piramidal sobre el hueso ganchoso.

Es una composición de traslación esto en cinemática; no hay músculos que se inserten en el carpo, porque el único que se inserta en un hueso del carpo que es el pisiforme es el cubital anterior. Pero esto no es así desde el punto de vista rela, porque el cubital anterior prolonga su acción a la base del quinto metacarpiano; quiere decir que podemos considerar que el cubital anterior se inserta realmente en la base del quinto metacarpiano.

Entonces creo que estamos de acuerdo en que no se puede pensar solamente en una condiloartrosis, porque si se pensara sólo en esto no habría frenos en los movimientos del carpo. Los movimientos del carpo se hacen armónicos en base a las formas condíleas y las formas respectivas que se articulan con ellas, como por ejemplo la concavidad del escafoides, que se articula con la convexidad del hueso ganchoso, que hace recordar un poco a la cúpula radial con el cóndilo respectivo.

De manera que, si bien yo no discuto esto, quisiera que se repensara un poco más, y no se descartara su valor, sino que me expliquen por qué, si solamente es una condiloartrosis, para qué existen las crestas y gargantas y por qué se articulan todas las piezas sistemáticamente, tanto en las radiografías que vemos permanentemente como anatómicamente, en todos los movimientos del carpo.

## CIERRE DE DISCUSION

**Dr. Carlos Aiello:** En primer lugar deseo agradecer al Dr. Bartolomé Allende sus palabras, las de un amigo, que en realidad superan nuestro merecimiento, y me va a permitir que el honor ha sido mío de tenerlo como comentador de esta presentación.

En lo que respecta a lo que acaba de señalar el Dr. Scaramuzza, que claro, como hay algunas cosas que yo no he leído por falta de tiempo y que sí saldrán publicadas, pero que de cualquier manera creo que viene bien su comentario para complementar la cuestión.

No todo el mundo, por supuesto, está de acuerdo en calificar la anatomía que tiene el radio en la muñeca como integrando una tróclea. Por ejemplo, un autor que se ha ocupado mucho de los problemas de la muñeca, R. C. Volz y colaboradores, tema publicado en el Clinical Orthopedics (ver bibliografía, cita 28), tienen experiencias que señalan que las facetas que se forman en el radio son consecutivas a la acción de las presiones interactivas que recibe el radio

como consecuencia de la transmisión de carga de la mano al antegrazo. Entonces, ésta es otra interpretación y además creo yo que tomar este argumento para, digamos, tratar de modificar un concepto de carácter más general, como es el que rige actualmente referente al carpo multidireccional, que por otra parte ya no se trata de la opinión personal de ninguno de nosotros, sino que se trata del resultado de experiencias cuantitativas tridimensionales que ya no son cuestiones de carácter subjetivo sino resultados objetivos obtenidos con elementos muy sofisticados, los que no creo que fácilmente pueda uno descartar en el sentido de lo que se dice que no es una tróclea.

Para mí creo que es un concepto que quedó atrás, puede que esté equivocado. Pero quiero señalar lo siguente: si nosotros tenemos una tróclea debe existir una superficie opuesta que trabaje como ésta, como ocurre con todas éstas; y resulta que en este caso particular la superficie que se opone al radio está constituida por dos huesos (escafoides y el semilunar); sabemos, y eso lo señaló el Dr. Scaramuzza en su recordado trabajo, que esas facetas tienen un eje divergente, porque cada hueso tiene su eje con respecto al otro divergente; y cada hueso se mueve a su manera, es decir que es una tróclea trabajando en un platillo en donde una parte se mueve para un lado y la otra hacia el otro lado. No sé, pero me parece que es un dispositivo anatómico que hasta ahora no lo he visto descripto: de manera que no entiendo muy bien cuál sería el mecanismo real de la cosa.

Con respecto a que la prolongación del cubital después de tener en su seno al pisiforme sigue hasta la base del quinto metacarpiano, no contradice lo que yo dije. Lo que dije es que no hay inserciones musculares en los huesos de la primera fila, de la fila proximal, vale decir no hay inserciones musculares en el escafoides ni en el semilunar y ni en el piramidal; pero al contrario, lo otro está a favor de lo que yo dije: los músculos extrínsecos, los que vienen del antebrazo, se insertan en la base de la mano y mueven la mano; la mano a su vez arrastra la segunda fila y así se mueve el carpo.

Creo que, como lo señaló muy bien el Dr. Allende, éste no es un tema que esté terminado, son distintos modos de ver el problema debido precisamente a su natural complejidad. Y así como ahora han salido a la luz esos trabajos de la década del 80 al 90, que aclararon muchas cosas que hasta ahora estaban un poco en el aire, seguramente que los trabajos que ahora se estarán haciendo, muchos de ellos con exploración de movimientos mediante rsonancia magnética, etc., vamos a tener noticias de ellos y servirán a lo mejor para arrojar luz sobre estas manchas que nos quedan y no sabemos limpiar en este tema.