ISSN 0325-1578
Rev. Asoc. Arg. Ortop. y Traumatol., Vol. 55, Nº 4, pág. 463-476 14ª Sesión Ordinaria (13/11/1990)

Seguimiento alejado de la cirugía del pie bot varo equino congénito

Dr. RICARDO CALDERON* #

Resumen: *Se presentan los resultados alejados de pacientes portadores de pie bot varo eqino congénito somedidos a sindesmostomía interna y posterior en un solo tiempo y a través de una única incisión, como lo han preconizado Codivilla y Gamboa.*

Se pone énfasis en tres aspectos básicos para la obtención de los mejores resultados: 1) la edad en el momento de la cirugía (idealmente seis meses de vida); 2) el tratamiento preoperatorio efectuado regularmente (consistente en manipulaciones y vendajes); 3) el manejo postoperatorio mediante la confección y adecuada vigilancia del yeso de contención.

Summary: *The author reports the long-term results of patients with congenital club foot who underwent one-stage release performed through a single incision as precognize by Codivilla and Gamboa.*

Three basics points are emphasized in order to achieve best results: 1) the age at the moment of surgery (six months being preferred); 2) the preoperative management (mobilization and dressings); 3) the postoperative care, mainly the proper follow-up of plaster casts.

* Servicio de Ortopedia y Traumatología, Hospital Interzonal de Agudos Eva Perón (ex Mariano R. Castex), Balcarce 900, (1650) San Martín, Provincia de Buenos Aires.

Para optar a Miembro Titular de la AAOT.

INTRODUCCION

El pie bot varo equino, caracterizado por la presencia en el momento del nacimiento de una desviación permanente del pie en varo, equino y aducción, es una de las variedades de pie bot congénito, junto con el metatarso varo, el pie talo valgo y el pie convexo por astrágalo vertical.

Pese a que por definición pie bot ("pie contrahecho" de los franceses) es todo aquel que no apoya sobre sus puntos normales, en nuestro país, cuando hablamos simplemente de pie bot, nos estamos refiriendo a la variedad varo equino congénito; probablemente esto sea así por ser el más frecuente y discutido, por lo menos en lo que hace a sus aspectos etiopatogénicos y terapéuticos; y por lo tanto el que más interés bibliográfico ha concitado.

En lo que respecta a su etiopatogenia, a pesar de ser una entidad ya conocida y descripta por Hipócrates, siguen en revisión las diferentes teorías, es decir: la **mecánica**, que atribuye el pie bot a una anormal posición intrauterina; la **neuromuscular**, que habla de un desequilibrio muscular originado por parálisis o contracturas, dependiendo de lesiones del sistema nervioso central o periférico; y la **embrionaria**, que describe una alteración primitiva del germen y/o una alteración en su desarrollo. En este sentido es ya clásico el trabajo de Max Böhm sobre la detención del desarrollo del pie en el segundo o tercer mes de vida intrauterina, etapa en la cual se encuentra en equinismo, aducción y supinación.

Tampoco podemos dejar de mencionar el conocido trabajo de Wynne-Davies[69], quien dice que la causa del pie bot es en parte genética, por formación defectuosa de tejido conectivo, y en parte ambiental, por factores actuando sobre el feto intraútero.

La anatomía patológica también ha sido objeto de numerosas ponencias. Así, Irani y Sherman (1963) sostienen que no hay alteraciones en vasos, nervios, músculos ni tendones; y que solamente la porción anterior del astrágalo se encuentra invariablemente alterada, dependiendo esto de un defecto del plasma germinal[35, 39].

Por otra parte, Ippolito y Ponseti, entre otros[38, 58], describen histológicamente un aumento del tejido fibroso en músculos, fascias, ligamentos y vainas tendinosas en las caras posterior y medial de pies pertenecientes a fetos afectados de pie bot. También se han descripto anomalías en inserciones tendinosas[10, 37].

Finalmente, Cáneva (1983), en nuestro país, en su estudio de fetos a término, refiere que las estructuras del pie varo equino son las del pie normal, y que la diferencia de presiones determina la ulterior aparición de la deformidad[14].

El extenso capítulo referido al tratamiento de esta afección comienza ya en la época hipocrática, en donde se describen las reducciones forzadas: en el siglo XVII es cuando comienzan las intervenciones[18] en la forma de resecciones óseas, alargamientos tendinosos, etc., hasta llegar al año 1906, cuando Codivilla describe su sindesmostomía[16].

A partir de allí se suceden las modificaciones, tal como hiciera Gamboa en nuestro país en 1943[27].

Es así como, de la numerosa bibliografía disponible en la actualidad acerca del pie bot varo equino congénito, más de los dos tercios se refiere directa o indirectamente a su tratamiento quirúrgico, ya sea describiendo o modificando técnicas quirúrgicas, protocolizando criterios de evaluación clínicos y/o radiográficos postcirugía, o aportando nuevos datos al sustrato anatomopatológico de esta entidad, arrojando de esta manera un poco más de luz sobre las teorías etiopatogénicas y fundamentando así el criterio quirúrgico.

Impulsados por el ánimo de dar a conocer nuestros resultados obtenidos con la operación tipo Codivilla-Gamboa, presentamos en el seno de esta Asociación la evaluación alejada de pacientes a quienes se les practicó esta clásica intervención.

MATERIAL Y METODO

Entre los años 1976 y 1988 se han intervenido quirúrgicamente en el Servicio de Ortopedia y Traumatología del Hospital Interzonal de Agudos "Eva Perón" (ex Mariano R. Castex), de General San Martín, 103 pacientes portadores de pie bot varo equino.

De esta cantidad, y para el presente trabajo, se han excluido 57, por las siguientes causas:

– Dieciséis no poseían los datos suficientes para su correcta evaluación.

– Trece pacientes eran portadores de pies inveterados, con edades superiores a dos años.

– Trece casos en los que por alguna razón no se cumplió el protocolo de tratamiento utilizado en nuestro Servicio (intolerancia a los vendajes, abandono del tratamiento pre o postcirugía, recidivas de tratamientos incruentos o cruentos efectuados en otros Servicios).

– Cuatro se asociaban con otras malformaciones en el marco de un síndrome genético.

– Un caso de pie bot varo equino secuela de quemadura.

– Diez eran resultantes de cuadros neurológicos (secuelas de polio, parálisis cerebral o mielomeningocele).

Es así como hemos seleccionado 46 pacientes considerándolos aptos para este estudio; de ellos, 33 fueron varones (71,74 %) y 13 mujeres (28,26 %), con un total de 65 pies: 14 del lado derecho (30,4 %), 13 del lado izquierdo (28,3 %) y 19 bilaterales (41,3 %).

Todos los pacientes a que hacemos re-

ferencia presentaban la deformidad característica en el momento del nacimiento; fueron tratados desde el período neonatal con manipulaciones y vendajes correctores, no alineándose completamente con estos procedimientos, por lo que se les efectuó corrección quirúrgica a partir de los seis meses de vida, contención con yesos en el postoperatorio, y kinesiterapia luego. Este esquema de tratamiento será desarrollado más adelante.

Se realizó la evaluación clínica registrando el apoyo del antepié y del retropié, el aspecto cosmético (incluyendo en los casos unilaterales la atrofia muscular de la pantorrilla y el tamaño del pie), la utilización de calzado común o no, la función y la movilidad global (Figs. 1 y 2).

Al mismo tiempo se documentó radiográficamente la dorsiflexión del pie y las relaciones entre los huesos tarsales, sobre todo el astrágalo y el calcáneo.

La edad en el momento de la operación osciló entre 6 y 24 meses, con un promedio de 11,86 meses.

Nuestro seguimiento máximo fue de 13 años y el mínimo de 2 años, con un promedio de 7,8 años. De esta manera el 100 % de nuestros pacientes tuvo dos años o más de operado, teniendo en cuenta el criterio de Turco[65], en el sentido de que si la deformidad no recidiva entre el primer y segundo año postcirugía, ya no lo hará. Utilizamos para la evaluación de los resultados los criterios clínico-radiográficos del citado autor (1971), por ser ellos ya reconocidos y aplicables en nuestro medio.

Fig. 1

Fig. 2

Descripción del tratamiento

Dentro de la primera semana de vida se inicia el tratamiento con manipulaciones y vendajes correctores; con respecto a esto, aunque sabemos de la prioridad otorgada a la corrección del equinismo en algunos tratamientos[5, 36, 45, 57], preferimos desglosar los tres componentes de la deformidad, corrigiendo en primer lugar la aducción y el varismo, y por último el equinismo, secuencia que es la recomendada por la mayoría de los autores[3, 9, 15, 17, 33, 40, 51, 52, 61].

La corrección parcial así lograda se mantiene con vendajes que efectuamos con dos tiras de tela adhesiva (una para el antepié y otra para el retropié), que se repiten por encima de una venda de cambric.

Estas manipulaciones y vendajes se repiten a un ritmo de una o dos veces por semana, dependiendo esto de la rigidez de la deformidad y de la consecuencia y posibilidades de los padres para llevar el niño a la consulta.

Al llegar a los seis meses de vida (y de tratamiento), dividimos a los pies en dos grandes grupos: los que se han corregido completamente en forma pasiva, en los cuales completamos el tratamiento con yesos de contención o directamente kinesiterapia, y aquellos a los que no logramos corregir totalmente, en quienes encaramos el tratamiento quirúrgico. Aclaramos aquí que, en coincidencia con otras estadísticas[8, 64, 65, 70], nuestra experiencia nos dice que ampos grupos son porcentualmente iguales (50 %).

Es sabido que en ocasiones no hace falta llegar a los seis meses de vida para decidir si un pie será pasible o no de cirugía[5, 25], pero aun en aquellos casos de pies severamente rígidos, a través del tiempo proseguimos con el tratamiento de vendajes previa manipulación descripto para facilitar las maniobras quirúrgicas y disminuir los riesgos de complicaciones postoperatorias por el hecho de la reducción de groseras deformidades.

Entonces decidimos el tratamiento quirúrgico a partir de los seis meses, edad ésta que para nosotros es la ideal para practicar la sindesmostomía; ideal por el tamaño del pie en lo que respecta a la cirugía propiamente dicha[20], y del niño en lo que atañe a la anestesia.

En el caso de postergación necesaria de la operación (como por ejemplo intercurrencias clínicas), continuamos efectuando vendajes o manipulaciones (según la edad del paciente), por los mismos motivos enunciados precedentemente.

Técnica quirúrgica

Anestesia general inhalatoria con intubación endotraqueal.

Paciente en decúbito dorsal con un realce bajo la nalga opuesta.

Manguito hemostático en la raíz del muslo previa expresión del miembro.

Abordaje medial que se inicia en la unión del tercio medio con el tercio distal de la pierna, baja por delante del borde interno del tendón de Aquiles hasta el maléolo interno, al que contornea, dirigiéndose entonces, siguiendo el esqueleto del pie, hasta la cabeza del primer metatarsiano.

Procedemos a la disección cuidadosa del aductor del hallux y lo resecamos en su totalidad[34, 43].

A continuación identificamos el tibial posterior (tendón anterior de la gotera retromaleolar interna), abrimos su vaina a lo largo juntamente con las fibras superficiales del ligamento deltoideo, y lo alargamos en "zeta"; llegamos así fácilmente al tubérculo del escafoides (inserción distal del tibial posterior) y a partir de allí efectuamos la artrolisis amplia de las articulaciones astragaloescafoidea (la más difícilmente identificable por la superposición del escafoides y la curvatura de las superficies), escafocuneana y cuneometatarsiana. Estas articulaciones del borde interno del pie deben ser abiertas tanto por su cara medial como por sus caras dorsal y plantar.

Proseguimos con la apertura de la subastragalina por debajo del cuello del astrágalo, luego con la identificación del tendón del flexor común de los dedos y del flexor propio del hallux, los que se alargan también en "zeta", previa identificación y

protección del paquete neurovascular.

Luego continuamos con la liberación del tendón de Aquiles, el que se alarga de manera similar a los otros tendones, pero teniendo la precaución de dejar insertadas distalmente en el calcáneo las fibras valguizantes, las que nos llevan directamente a efectuar la apertura de la subastragalina posterior y más proximalmente de la tibioastragalina (observando la reinserción del astrágalo en la mortaja tibioperonea); es en este gesto en donde se secciona el ligamento peroneocalcáneo [13, 28, 48, 62, 63, 65].

Luego de todos estos pasos comprobamos la resolución completa de todas las deformidades con las maniobras manuales de reducción, las que nos llevan a la hipercorrección. Es en este momento cuando, comprobando la tensión de la fascia plantar, podremos agregar la fasciotomía.

Efectuamos un punto de catgut crómico en cada uno de los tendones alargados mientras se mantiene el pie corregido, y luego de una prolija hemostasia y lavado del campo operatorio, cerramos el tejido celular con catgut simple y la piel con puntos separados de nylon monofilamento.

Confeccionamos un yeso inguinopédico algodonado con rodilla en 90 grados de flexión y el pie en ligera hipercorrección, posición que es obtenida sin efectuar demasiada fuerza si la liberación ha sido correcta.

Debido a que se obtiene la corrección completa al finalizar la cirugía y al hecho de que no empleamos fijación con clavijas, consideramos fundamental la confección del yeso, por lo que es el mismo operador quien lo realiza y es el encargado de hendirlo longitudinalmente dentro de las primeras 24 horas del postoperatorio si se manifiesta intolerancia al mismo [23, 46].

No suministramos antibióticos profilácticamente.

A las tres semanas de la cirugía (de no mediar complicaciones antes) efectuamos el cambio de yeso por otro similar en posición de corrección, aprovechando para quitar los puntos y examinar la herida y el estado de la piel. Si el caso es bilateral, en este punto es en donde se opera el segundo pie.

El tiempo total de inmovilización enyesada es de tres meses, y a partir de allí se inicia el tratamiento kinésico, efectuado por las terapistas físicas durante aproximadamente otros tres meses. De todas maneras, los controles clínicos periódicos se realizan hasta cumplidos los dos años de la operación.

RESULTADOS

Para la evaluación de los resultados utilizamos los criterios clínico-radiológicos de

TABLA 1
CRITERIOS DE EVALUACION (TURCO, 1971)

EXCELENTE	– Clínica: Flexible Plantígrado Cosméticamente aceptable Calzado común	– Rx: Desarrollo y relaciones normales de huesos tarsales Perfil: dorsiflexión más de 90 grados
BUENO	– Clínica: Flexible Plantígrado Pie plano valgo Acción residual reducible Atrofia de pantorrilla	– Rx: Idem
POBRE	– Clínica: Hipo o hipercorrección No cirugía complementaria Marcha en rotación interna (PPV o aducción residual)	– Rx: Dorsiflexión limitada a 90 grados
MALO	Recidiva Necesidad de cirugía complementaria	

Turco, publicados por éste en 1971[65], basados fundamentalmente en las características del apoyo y la funcionalidad, como así también en los parámetros radiográficos clásicos (Tabla 1).

Con respecto a la radiología, conocemos los distintos dispositivos que, como el clásico marco de Lenoir, estandarizan los controles[7,61], pero por la dificulatad de su aplicación en el medio hospitalario, nos hemos limitado a efectuar una placa de frente con apoyo y tobillo en 30 grados de flexión plantar, y una placa de perfil en máxima dorsiflexión, en donde objetivamos la divergencia astragalocalcánea (Figs. 3 y 4).

Nuestros resultados se muestran en el Gráfico 1, y los resultados de Turco en el Gráfico 2.

Las **intervenciones complementarias** que hemos realizado en los cinco pies recidivados han sido: una zetaplastia por cicatriz retráctil con recidiva completa de la deformidad, dos sindesmostomías reproduciendo la intervención original, y dos operaciones de Heyman por persistencia de la aducción del antepié.

Complicaciones

Queremos destacar aquí que denominamos intervención complementaria a aquella destinada a corregir una o más de las deformidades originales de la afección. Es por eso que destinamos otro párrafo a las complicaciones, registrando:

- Dehiscencia de herida: 2
- Escaras dorsales: 2
- Sepsis superficiales: 1
- Sepsis profundas: –
- Queloides: 2
- Pie plano valgo: 1

De estas complicaciones, hemos tenido que tratar con anestesia general 3 pies, realizando dos injertos libres de piel y una cirugía correctora del pie plano valgo.

Contando entonces la operación inicial, las intervenciones complementarias y la cirugía de las complicaciones, tenemos un promedio de 1,12 operaciones por pie, para un total de 65 pies (Tabla 2).

TABLA 2
NUMERO DE INTERVENCIONES SOBRE 65 PIES

Cirugía inicial	65
Cirugía complementaria	5
Cirugía de complicaciones	3
Total	73

Promedio: 1,12 operaciones por pie

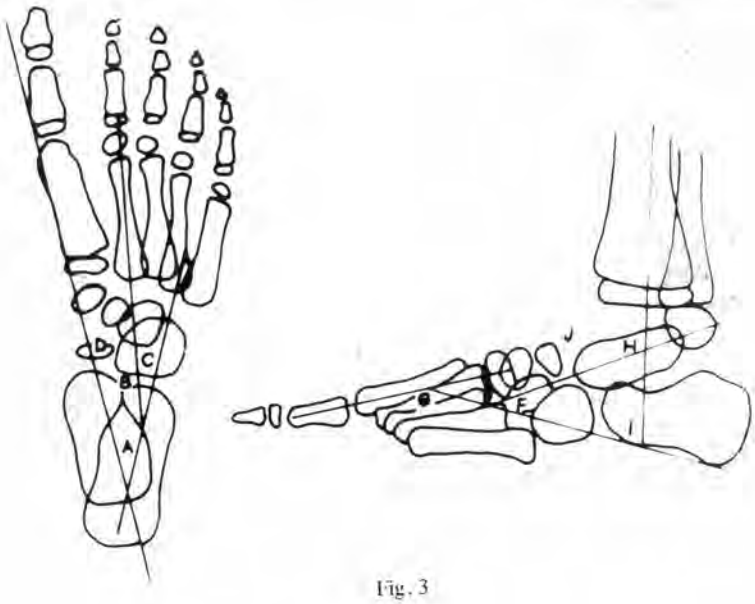

Fig. 3

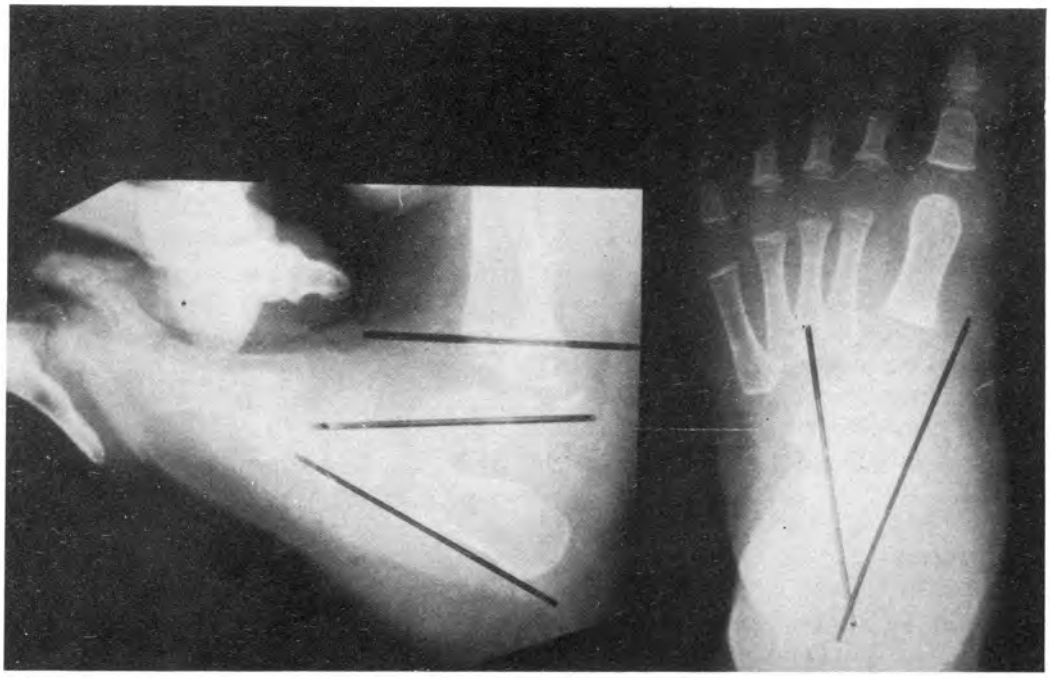

Fig. 4

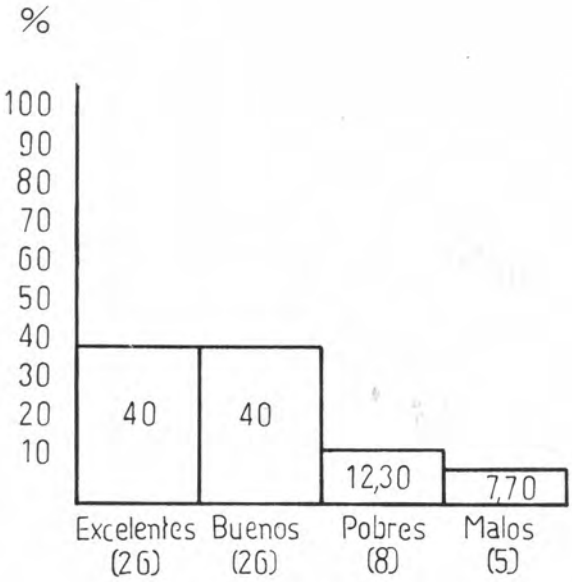

Gráfico 1. Resultados sobre 65 pies.

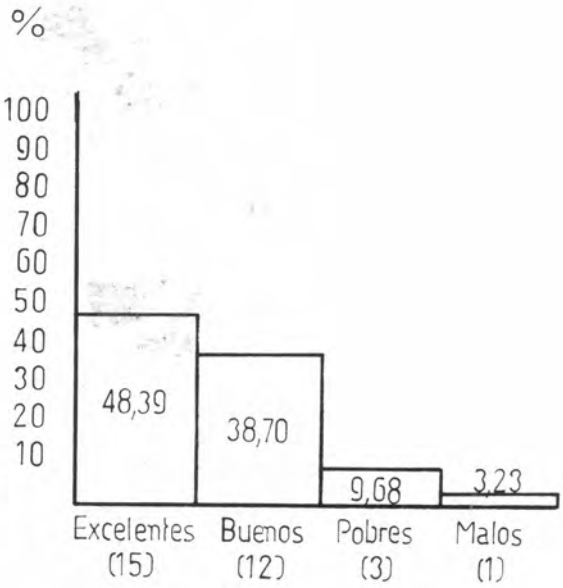

Gráfico 2. Resultados sobre 31 pies (Turco).

DISCUSION

Consideramos que el protocolo de tratamiento presentado nos permite la obtención de resultados que podemos comparar con otras casuísticas nacionales y extranjeras.

En cuanto a la elección de los criterios de evaluación de Turco, la efectuamos a fin de poder comparar nuestros resultados con los del citado autor, por tratarse en ambos casos de corrección en un solo tiempo mediante liberación interna y posterior de partes blandas. Además, en ambas casuísticas se evaluó un solo tipo de operación.

Por otra parte, en nuestra estadística el promedio general de edad en el momento de la cirugía se acercó a los doce meses (siendo, como ya hemos expresado, la edad ideal seis meses); quizás esto pueda explicar la diferencia en la excelencia de los resultados con respecto a los de Turco.

Quisiéramos dejar constancia en primer término de la importancia del tratamiento previo mediante manipulaciones suaves y vedajes correctores efectuados por el mismo médico tratante, que de alguna manera "ablandan" el pie para dejarlo en mejores condiciones para el acto quirúrgico. De esta manera, la primera etapa en nuestra terapéutica para esta afección es precisamente la del tratamiento ortopédico y no a la inversa, como ha sido preconizado[45, 56].

A pesar de que conocemos las bondades de la férula de Denis Browne[2, 3, 11, 67], no la hemos utilizado en estos pacientes.

Solamente hemos observado en nuestra casuística dos dehiscencias de heridas, complicación frecuentemente atribuida a la incisión descripta por Codivilla[6, 19, 29, 32]. Pensamos que se debe al hecho de tratarse de pies vírgenes de cirugía, tal lo observado por Cáneva[14], y por haberse efectuado manipulaciones previas. Es por tal motivo que no efectuamos zetaplastias rutinarias salvo en casos recidivados o inveterados[24] (Fig. 5).

La edad en el momento de la cirugía tuvo en nuestro análisis de resultados un papel fundamental en lo que respecta al pronóstico, lo que coincide con lo observado por otros autores[44, 47, 60]. Es así que, entre los resultados catalogados como excelentes y buenos, el promedio de edad en la cirugía fue de 11,25 meses, mientras que en el grupo que representa la sumatoria

Fig. 5

de los resultados pobres y malos, el promedio fue de 15,84 meses.

Además, como muestra el Gráfico 3, hemos dividido a los pacientes en tres grupos de acuerdo a la edad en meses que tenían en el momento en que fueron operados; comprobamos claramente que los resultados disminuyen en calidad a medida que la cirugía se posterga.

No dudamos que para otro tipo de liberaciones la edad quirúrgica podría ser más temprana [5, 25, 31, 55, 68], pero no estamos de acuerdo con la espera prolongada sustentada por el criterio de evolutividad, como hace Tayton [64].

En cuanto a la cirugía propiamente dicha, pensamos que se encuentra perfectamente reglada y no permite apartarse de los pasos descriptos, salvo en lo que se refiere a la fasciotomía plantar alternativa.

Dejamos las intervenciones "a demanda", las efectuadas sobre el esqueleto [1, 4, 12, 26, 30, 41, 45, 59], las transferencias tendinosas [21, 22, 49], y la cirugía por etapas [12, 54] para los casos inveterados o recidivados.

Consideramos de la mayor importancia la confección del yeso postoperatorio, que será el único medio de contención de la corrección completa lograda en el acto quirúrgico.

Nuestros resultados no concuerdan con las observaciones de Wynne-Davies en el sentido de que la aducción residual del antepié evoluciona hacia la corrección espontánea [66, 70], ya que, como vimos, hemos debido utilizar dos intervenciones de Heyman por aducción residual, que atribuimos a la insuficiente apertura o artrolisis del borde interno del pie [42, 50]. Sí coincidimos en que todos los pacientes tuvieron disminución del diámetro de la pantorrila cuando se trató de casos unilaterales [53, 70].

En cuanto al caso de pie plano valgo residual, probablemente se deba a la sección inadvertida del fascículo profundo del ligamento deltoideo [43].

Finalmente, como observamos en el Gráfico 4, nuestros resultados han sido levemente inferiores en mujeres, de manera similar a lo ya descripto por Tayton.

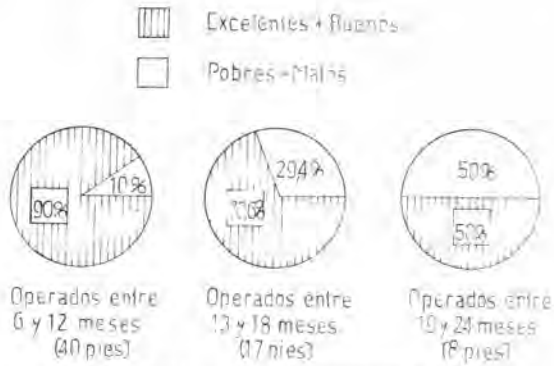

Gráfico 3. Resultados según la edad en el momento de la cirugía.

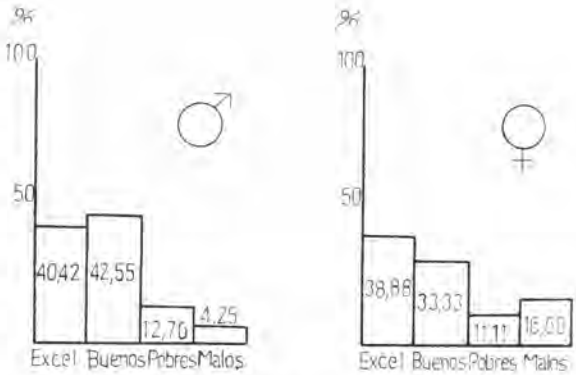

Gráfico 4. Resultados según el sexo.

CONCLUSIONES

Los resultados alejados de pacientes sometidos a la sindesmostomía de Codivilla a través de la incisión descripta por el mismo autor, y su comparación con otras casuísticas provenientes de intervenciones desarrolladas posteriormente, nos permiten la reivindicación de la clásica operación publicada en el año 1906.

Como se corrige la deformidad en un solo tiempo en el acto operatorio, es de fundamental importancia el tratamiento previo (manipulaciones y vendajes) y posterior (yeso).

La edad ideal para practicar esta cirugía es de seis meses; es precisamente en esas

condiciones en donde hemos obrenido los mejores resultados.

Las complicaciones e intervenciones complementarias por recidivas parciales o totales no difieren mayormente de las presentadas por otros autores.

BIBLIOGRAFIA

1. Addison A, Fixsen JA, Lloyd-Roberts CG: A review of the Dillwyn Evans type collateral operation in severe club feet. JBJS 65-B (1): 12, 1983.
2. Amor RT: Férula de Denis-Browne modificada. Bol y Trab SAOT (PERI) 34: 484, 1969.
3. Amor RT: Pie varo equino congénito. Bol y Trab SAOT XXXIV (5): 351, 1970.
4. Amor RT: Pie varo equino congénito (2ª Parte). Bol y Trab SAOT XXXIV (7): 440, 1970.
5. Attenborough CG: Several congenital talipes equinovarus. JBJS 48-B (1): 31, 1966.
6. Bamballi E: Complicaciones y secuelas del tratamiento quirúrgico del pie varo equino congénito. Actas XII Congr Arg O y T, 1975, p 263.
7. Beatson TR, Pearson JR: A method of assessing correction in club feet. JBJS 48-B (1): 40, 1966.
8. Bensahel H, Desgrippes Y, Billot C: A propos de six cents pieds bots. Chir Péd 21: 335, 1980.
9. Bensahel H, Guillaume A: La rééducation dans le traitement du pied bot varus équin. Encyclop Méd-Chirurgicale (Paris) 26428 B10 - 4 - 9 -12:1-8.
10. Bensahel H, Huguenin P, Themar-Nöel C: The functional anatomy of club-foot. J of Ped Orthop 3: 191, 1983.
11. Blumenfeld I: El tratamiento del pie zambo equino varo congénito del recién nacido con las férulas de Denis-Browne. Actas XII Congr Arg O y T, 1975, p 297.
12. Brenner E, Natiello NH, García Gallego J: Consideraciones sobre un pie zambo inveterado. Acta Ortop Latinoam IV (2-3): 201, 1977.
13. Cáneva A, Calzaretto A, Nimcowicz O: Pie varo equino congénito. Avances en el enfoque del tratamiento quirúrgico. Actas XVI Congr Arg O y T, 1979, p 464.
14. Cáneva A, Nigro R: Pie varo equino congénito (estudio anatómico en fetos a término). Bol y Trab SAOT XLVIII (2): 208, 1983.
15. Cáneva A, Fiorentini O, Löbbe H, Petenello R, Espeche O: Tratamiento incruento del pie bot. Actas XI Congr Arg O y T, 1974, p 711.
16. Codivilla A: Nuovo metodo di cura cruenta del piede equino-varo congenito. Archivio di Ortopedia V (22): 220, 1906.
17. Corizzo JM: Pie zambo varo equino congénito. Bol y Trab SAOT 24: 103, 1959.
18. Cowell HR: The management of club foot. JBJS 67-A (7): 991, 1985.
19. Crawford AH, Marxen JL, Osterfeld DL: The Cincinnati incision: a comprehensive approach for surgical procedures of the foot and ankle in childhood. JBJS 64-A (9): 1355, 1982.
20. Cummings RJ, Lovell WW: Operative treatment of congenital idiopathic club foot. JBJS 70-A (7): 1108, 1988.
21. Chaves D: El trasplante del extensor propio del dedo gordo en el tratamiento del pie bot varo equino. Actas Primer Congr Arg Cirug Ortop y Traum, 1956, p 434.
22. De Paoli JM: Pie varo equino congénito. Actas XII Congr Arg O y T, 1975, p 269.
23. Del Sel JM, Bocco FE, Linde JC, Piñeiro J, Alvello C: Pie bot varo equino congénito. Actas XII Congr Arg O y T, 1975, p 278.
24. Del Sel JM, Maquieira N, De Paoli JM: Zetaplastia sin transposición para el tratamiento del pie bot grave. Bol y Trab SAOT 29: 327, 1964.
25. Dondoglio MA, Diez R, Firpo C, Domínguez Ortiz J, Ghermek B: Adelantos en la cirugía del pie bot. Operación de Attenborough. Actas XVI Congr Arg O y T, 1979, p 474.
26. Evans D: Relapsed club foot. JBJS 43-B (4): 722, 1961.
27. Gamboa M: Tratamiento del pie bot varus equino congénito. Bol y Trab Acad Arg Cirugía 27: 646, 1943.
28. Ghali NN, Smith RB, Clayden AD, Silk FF: The results of pantalar reduction in the management of congenital talipes equinovarus. JBJS 65-B (1): 1, 1983.
29. Ghermek B, Pochat A, Biscione R, Giordano J, Castoldi P, Tarelli R, Amor R: Pie varo equino congénito. Tratamiento en el período de reductibilidad parcial. Actas XVI Congr Arg O y T, 1979, p 469.
30. Girardi HF: Tratamiento quirúrgico del pie bot residual y del pie bot inveterado. Actas XVI Congr Arg O y T, 1979, p 436.
31. Green ADL, Lloyd-Roberts CG: The results of early posterior release in resistant club foot. JBJS 67-B (4): 588, 1985.
32. Guerrini F: Tratamiento ortopédico y quirúrgico del pie varo equino infantil. Actas XII Congr Arg O y T, 1975, p 273.
33. Harrold AJ, Walker CJ: Treatment and prognosis in congenital club foot. JBJS 65-B (1): 8, 1983.
34. Herold H, Torok G: Surgical correction of neglected club foot in the older child and adult. JBJS 55-A (7): 1385, 1973.
35. Ibáñez JR, Burgos JN, Martinez M: Pie bot: aporte anatomo-morfológico. Bol y Trab SAOT 3: 298, 1975.
36. Ibáñez JR, Burgos JN, Arriola JM: Pie bot o zambo; tratamiento ortopédico. Bol y Trab SAOT XLIV: 237, 1979.
37. Inclán A: Las anomalías de las inserciones tendinosas en la patogenia del pie varo equino congénito. Rev de Ortop y Traumatol Latinoamer V (3): 173, 1960.
38. Ippolito E, Ponseti I: Congenital club foot in the humanus fetus. A histological study. JBJS 62-A (1): 8, 1980.
39. Irani R, Sherman M: The pathological anatomy of club foot. JBJS 45-A (1): 45, 1963.
40. Laaveg S, Ponseti I: Long-term results of treatment of congenital club foot. JBJS 62-A (1): 23, 1980.
41. Lichtblau S: A medial and lateral release operation for club foot. JBJS 55-A (7): 1377, 1973.
42. Lowe LW, Hannon MA: Residual adduction of the forefoot in treated congenital club foot. JBJS 55-B (4): 809, 1973.

43. Lucchini LR: Cirugía precoz del pie bot rígido. Rev AAOT 53 (1): 123, 1988.
44. Main BJ, Crider RJ, Polk M, Lloyd-Roberts CG: The results of early operatio in talipes equino-varus. JBJS 59-B (3): 337, 1977.
45. Mc Nicol D, Leong JCY, Hsu LCS: Supramalleolar derotation osteotomy for lateral tibial torsion and associated equinovarus deformity of the foot. JBJS 65-B (2): 166, 1983.
46. Massa JL: Pie varo equino congénito (Tesis de Doctorado) (Ub 20912). Biblioteca de la Fac de Medicina, UBA, 1982.
47. Massa JL: Tratamiento quirúrgico del pie varo equino congénito. Sindesmostomía interna y posterior en un solo tiempo. Rev AAOT 50 (1): 81, 1985.
48. Métaizeau JP, Rumeau F, Beltramo F, Prévot J: Application de l'informatique à l'étude du traitement chirurgical du pied bot varus équin. Rev de Chirurgie Orthop 73: 491, 1987.
49. Otaño Sahores A: El trasplante del tibial posterior en el tratamiento quirúrgico del pie bot. Actas XII Congr Arg O y T, 1975, p 300.
50. Otremski I, Salama R, Khermosh O, Wientroub S: Residual adduction of the fore-foot. A review of the Turco procedure for congenital club foot. JBJS 69-B (5): 832, 1987.
51. Piqué JA: Pie varo equino congénito (Tesis de Profesorado) (Ub 8673). Biblioteca de la Fac de Medicina, UBA, 1952.
52. Ponseti I, Smoley E: Congenital club foot: the results of treatment. JBJS 45-A (2): 261, 1963.
53. Porter RW: Congenital talipes equinovarus. I: Resolving and resistant deformities. JBJS 69-B (5): 822, 1987.
54. Porter RW: Congenital talipes equinovarus. II: A staged method of surgical management. JBJS 69-B (5): 826, 1987.
55. Ryöppy S, Sairanen H: Neonatal operative treatment of club foot. JBJS 65-B (3): 320, 1983.
56. Saloj JL: Pie bot: tratamiento quirúrgico en el recién nacido. Bol y Trab SAOT 1: 363, 1936.
57. Saloj JL: Tratamiento quirúrgico del pie varo equino congénito severo del recién nacido. Actas XVI Congr Arg O y T, 1979, p 443.
58. Scott WA, Hosking SW, Catterall A: Club foot observations on the surgical anatomy of dorsiflexion. JBJS 66-B (1): 71, 1984.
59. Schächter S, Amor RT, Mazzuco M, Zabalza H, Blumenfeld E: Pie varo equino recidivado. Actas XVII Congr Arg O y T, 1980, p 90.
60. Seringe R, Bonvin JC, Miladi L, Fassier F: Traitement chirurgical du pied bot varus équin congénital idiopathique par libération des parties molles. SOFCOT, Réunion Annuelle, Nov 1985, pp 63-65. Rev Chir Orthop, Suppl II: 72, 1986.
61. Silberman F: Pie varo equino congénito (Tesis de Doctorado). Biblioteca Fac Med, UBA, 1958.
62. Simon GW: Complete subtalar release in club foot. Part I: A preliminary report. JBJS 67-A (7): 1044, 1985.
63. Simons GW: Complete subtalar release in club feet. Part II: Comparison with less extensive procedures. JBJS 67-A (7): 1056, 1985.
64. Tayton K: Relapsing club feet. Late results of delayed operation. JBJS 61-B (4): 474, 1979.
65. Turco V: Surgical correction of the resistant club foot. One stage postero-medial release with internal fixation; a preliminary report. JBJS 53-A (3): 477, 1971.
66. Turco V: Resistant congenital club foot. One stage postero-medial release with internal fixation. A follow-up report of a fifteen-year experience. JBJS 61-A (6): 805, 1979.
67. Van Domselar F: Tratamiento incruento del pie bot congénito. Bol y Trab SAOT 18: 127, 1953.
68. Villablanca G, Raimann N: Resultados de la tenotomía subcutánea del tendón de Aquiles en el tratamiento del "pie bot". Acta Ortop Latinoam VII (1-2): 97, 1980.
69. Wynne-Davies R: Family studies and the cause of congenital club foot. JBJS 46-B (3): 445, 1964.
70. Wynne-Davies R: Talipes equinovarus. A review of eighty-four cases after completion of treatment. JBJS 46-B (3): 464, 1964.

COMENTADOR

Dr. NESTOR VALLEJOS MEANA

Ante todo quiero agradecer el alto honor que me confiere la AAOT al designarme comentador de un trabajo de ortopedia pediátrica y en especial para optar a Miembro Titular.

Debo felicitar al autor por la experiencia presentada, no sólo en años, sino en número de casos, por tratarse de un hospital general de agudos.

Desde el inicio de mi carrera como ortopedista, pasando por la residencia y llegando hasta la inclinación por la patología infantil, fue una constante en los diversos Servicios el seguimiento de la técnica de Codivilla-Gamboa expuesta por el autor. Una vez ya decidida mi vocación a la ortopedia infantil y fijando mi lugar de trabajo en el Hospital de Niños "Ricardo Gutiérrez" (hospital de referencia en lo que a atención pediátrica se refiere), no sólo recibí la vasta experiencia de mis mayores sino que pude apreciar una enorme cantidad de casos sobre esta patología, tanto incruentos como operados por la técnica en cuestión. Desde momentos en que era Servicio de Cirugía Infantil General se ha practicado esta técnica hasta hace muy pocos años. Pero lo que es más importante, con un seguimiento extremadamente prolongado y por lo tanto con antecedentes suficientes como para refe-

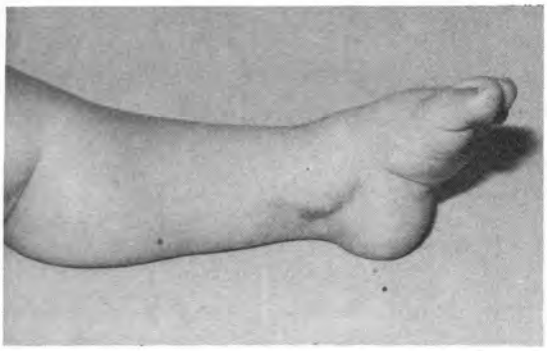

Fig. 1

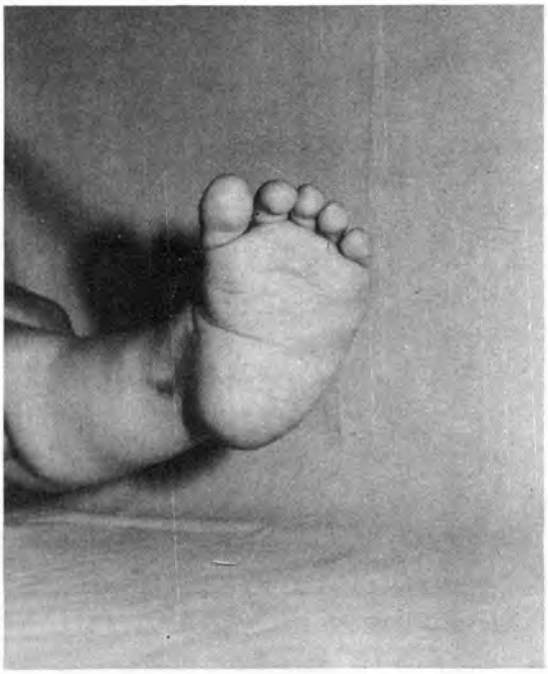

Fig. 2

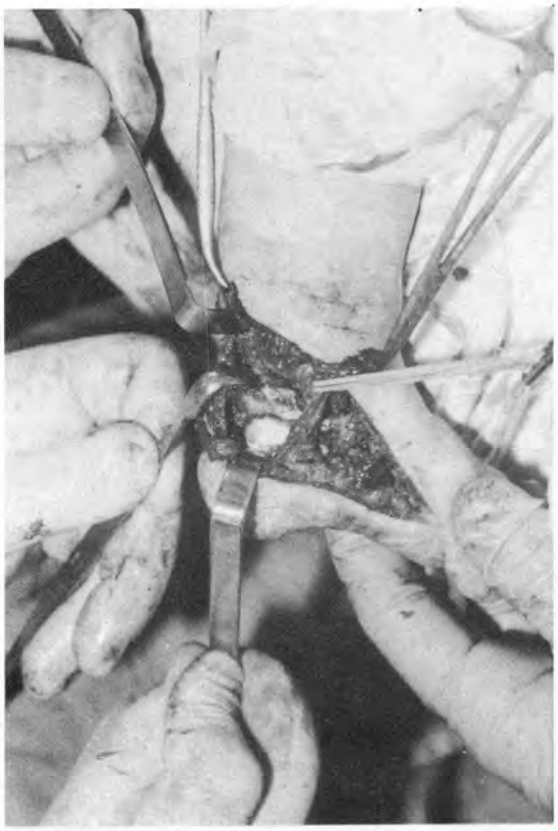

Fig. 3

rirme a resultados. Por lo tanto puedo decir que la operación de Codivilla es una buena intervención pero sus resultados no son tan excelentes como se preconizó habitualmente. En especial los trabajos actuales hacen referencia a la herida operatoria con todos sus inconvenientes y posibles complicaciones y que sus correcciones no siguen un patrón de restitución anatomopatológica de las deformidades.

Aunque pareza insólito, siendo el pie bot una de las afecciones ortopédicas que ha sido descripta y tratada desde épocas muy remotas, hoy en día todavía es un problema que no tiene una solución definitiva y se encuentra en continua revisión.

Desde ya, la mayor parte de los especialistas concuerdan en que el tratamiento inicial del pie bot diagnosticado tempranamente es el de las manipulaciones, con o sin vendajes y el enyesado seriado, todo en forma precoz.

Este tratamiento incruento es el ideal, pero tampoco está en discusión que si el pie es rígido y rebelde a ese tratamiento se impone la liberación quirúrgica.

Llegado a este punto es donde las opiniones difieren. Primero con respecto a la edad de la cirugía y luego con la técnica quirúrgica a seguir. En referencia a la edad

podemos decir que progresivamente, y también de acuerdo con los diversos autores y técnicas que nombraremos más adelante, ésta ha sufrido una significativa disminución e incluso autores como Turco, que la preconizaban después del año de edad, hoy en día han bajado ese límite.

Actualmente se considera que un pie correctamente tratado desde el nacimiento, si no corrigió a los cinco meses —o persiste resistente— debe ser intervenido quirúrgicamente.

Desde ya hay variaciones personales de acuerdo con el manejo del tratamiento incruento. Prueba de ello la hemos recibido trabajando con el Dr. Wood Lovell, quien personalmente se dedica a la confección meticulosa de cada yeso, corrigiendo sucesivamente cada una de las deformidades, a seguirlos y cambiarlos en forma personal, sin delegar siquiera el más mínimo detalle. Obviamente, así surgen las altas estadísticas de buenos resultados de tratamientos incruentos (como la expuesta por el autor).

Repito que la operación de Codivilla fue durante años la técnica de elección en todos los Servicios de Ortopedia, y así fue hasta hace muy pocos años.

Debido a que no estábamos totalmente satisfechos con los resultados, es que nos volcamos eon el Dr. Jorge Buccino a una intensa actualización del tema, por lo que concurrimos personalmente al Servicio del Dr. McKay, invitamos al Dr. Turco a nuestro país y en Chicago y Atlanta nos interiorizamos de la técnica del Dr. Carroll. Estas tres técnicas son las que actualmente están en boga.

Hoy en día la mayoría de los hospitales pediátricos sustentan firmemente la filosofía generalizada de las variaciones y cambios fisioanatomopatológicos del pie bot y enfrentan el tratamiento quirúrgico con el criterio de corregir esos cambios.

Turco fue el primero en describir una técnica de corrección teniendo en cuenta los cambios referidos, en 1971 y 1979. Lo siguieron Carroll en 1978 y McKay en 1982.

Las diferencias filosóficas y de técnica escapan a este comentario, pero sí se debe destacar que se hace especial referencia a la sustitución anatómica de las articulaciones astragaloescafoidea y subastragalina y con la fijación con algún tipo de osteodesis.

Podemos consultar bibliografías recientes en donde se comparan estas tres técnicas con un seguimiento alejado aceptable y todavía no puede decirse que alguna sea mejor que la otra, pero decididamente han dejado de lado la incisión original de Codivilla (trabajo de Crowford con la incisión de Cincinnati).

Con el resto estamos en un todo de acuerdo, salvo que en el tratamiento mediato postoperatorio, postenyesado, utilizamos una valva de polipropileno especial que fuera originariamente diseñada en Chicago (nosotros no utilizamos la de Dennis-Browne).

No deseo explayarme más pues llevaría toda la noche hablar de complicaciones y recidivas desarrolladas por el autor o las vías de abordaje, preferiblemente en los pies neurológicos, en los cuales tenemos gran experiencia.

Vuelvo a felicitar al autor por lo minucioso del trabajo en lo que a estadísticas se refiere, tanto en resultados, sexo, complicaciones, etc.

Para finalizar desearía preguntarle:

1) ¿No ha tenido problemas de cicatrización, además de las dehiscencias señaladas?

2) ¿Usa la misma incisión en pies bot muy severos?

3) ¿Sigue la misma técnica en la actualidad, ya que las estadísticas se refieren hasta 1988?

4) ¿Los resultados buenos del 50% fueron realizados y seguidos por el autor? (referidos a tratamiento incruento).

CIERRE DE DISCUSION

Dr. Ricardo Calderón: Agradezco al Dr. Vallejos Meana su elogioso comentario y para contestarle sus preguntas le diría lo siguiente:

En este momento seguimos utilizando en el Servicio la misma técnica que describiera recién; la única salvedad es que no lo hacemos con la misma rigurosidad descripta hasta los 24 meses; hemos disminuido el tope máximo, estamos disminuyendo la edad límite como para hacer una doble incisión (incisión externa y Codivilla) y la utilización de la fijación con clavijas.

Todos los casos que he presentado, la estadística, han sido seguidos y evaluados personalmente.

En cuanto a trastornos cutáneos de los dos casos que presenté, hemos tenido una recidiva cutánea por una fibrosis retráctil; pero esto lo atribuimos más que nada a problemas técnicos intraoperatorios más que a la incisión en sí.

Repito entonces que para los pies severos realizamos un doble abordaje, de Codivilla y un abordaje general externo para acortar la columna externa del pie.

Muchas gracias.