ISSN 0325-1578
Rev. Asoc. Arg. Ortop. y Traumatol., Vol. 55, Nº 2 págs. 219-231 6ª Sesión Ordinaria (26/6/1990)

Escoliosis idiopática del adulto
Evaluación clínico-radiológica de 131 pacientes

Dres. ENRIQUE G. REINA, CARLOS M. MOUNIER y MARIA DEL CARMEN PEDEMONTE*

Resumen: *Se evaluaron 131 pacientes, mayores de 20 años, con el diagnóstico de escoliosis idiopática.*

El promedio de edad de este grupo de pacientes fue de 39,5 años, 122 pacientes (93,1 %) eran mujeres y 9 (6,9 %) hombres. Del total, 82 pacientes (63,5 %) consultaron por una escoliosis dolorosa.

Se efectuó tratamiento quirúrgico en 39 pacientes (29,7 %) con buenos resultados; en 36 casos se efectuó una artrodesis posterior en un solo tiempo y a tres pacientes se les practicó una artrodesis anterior y posterior en dos tiempos. Se obtuvo una sólida fusión en todos los casos. El promedio de seguimiento postoperatorio fue de 4,4 años, con un porcentaje de corrección alejada de 43 %.

No se registraron complicaciones neurológicas y hasta el presente no se han detectado seudoartrosis.

Los objetivos fundamentales del tratamiento, es decir, producir una columna estable y balanceada, son enfatizados.

Se discuten las indicaciones del tratamiento conservador y quirúrgico.

Summary: *We evaluated 131 patients over twenty years with idiopathic scoliosis as the primary diagnosis.*

The average age was 39.5 years, sex distribution, 122 females (93.1 %) and 9 males (6.9 %); 82 patients (63.5 %) had painful scoliosis.

39 patients (29.7 %) had surgical treatment with good results, a one-stage posterior fusion was performed in 36 cases, and three patients had a combined anterior and posterior arthrodesis. Solid fusion was obtained in all of them. Average follow-up was 4.4 years, and average correction 43 %.

No neurological complications occured and no pseudoarthrosis has been detected to the present.

The goals of the surgical treatment, to produce a stable and balanced spine, are emphasize.

The indications for non-operative and operative treatment are discussed.

INTRODUCCION

Con los trabajo se Collins y Ponseti en 1969[7] quedó destruido el concepto de la detención de la evolución de todas las escoliosis idiopáticas con el final del desarrollo esquelético y demostrada la progresión, en la vida adulta, de un determinado grupo de ellas, lo cual abrió un nuevo capítulo de las deformidades vertebrales.

Este trabajo, luego ampliado en 1981[30] y 1983[31] y sumado a trabajos de autores escandinavos[2,11], abrieron las puertas al conocimiento del comportamiento de las escoliosis idiopáticas en la vida adulta, no tratadas en la infancia o adolescencia, y

* Sector Columna, Servicio de Cirugía, Instituto Nacional de Rehabilitación Psicofísica. Echeverría 955, (1428) Capital Federal.

pudieron determinar la historia natural de la enfermedad.

Pero es así como también surgió una serie de preguntas en el comportamiento de las mismas, como cuál es la prevalencia y cuál es la incidencia de casos que requieren tratamiento y qué tipo de tratamiento debe ser instituido según tipo de curva, gravedad de la misma, e incidencia del dolor, este último síntoma desconocido en las escoliosis idiopáticas de la infancia y adolescencia.

El motivo de este trabajo es presentar nuestrà experiencia en la evaluación de 131 pacientes con escoliosis idiopática del adulto registradas en el Sector Columna del Instituto Nacional de Rehabilitación y en la práctica privada, entre 1978 y 1989, considerando como tal a todo paciente mayor de 20 años que presenta una escoliosis idiopática.

MATERIAL Y METODO

Del total de 131 pacientes examinados, 122 (3,1 %) correspondieron al sexo femenino y sólo 9 (6,9 %) al sexo masculino. La edad promedio de la primera consulta fue de 39 años y 6 meses, siendo el mayor paciente de 79 años. El promedio general de seguimiento fue de 5 años y 9 meses. Los patrones de curva encontrados fueron los siguientes: 25 curvas torácicas (19 %), 37 curvas toracolumbares (28,24 %), 52 curvas lumbares (39,69 %) y 17 doble curvas (12,79 %), es decir que el 81 % presentaban una curva con componente lumbar.

De los 131 pacientes, diez de ellos habían recibido un tratamiento quirúrgico previo, a ocho se les había efectuado una artrodesis posterior de la columna, a un paciente que se le practicó una liberación muscular del lado cóncavo de la curva en su adolescencia y a otro se le había practicado una laminectomía y facetectomía.

Dolor y patrones de curva

En 79 pacientes (60,3 %) de nuestra casuística uno de los motivos de consulta fue el dolor: 43 pacientes (54,9 %) de tipo lumbar, los cuales presentaban un patrón de curva torácica en 9 casos y en 34 casos curvas con componente lumbar, 17 pacientes (21,5 %) dolor toracolumbar, de los cuales tres tenían curvas torácicas y 14 curvas con componente lumbar, y 19 pacientes (24 %) consultaron por lumbociatalgia, siendo todos ellos curvas con componente lumbar. Un solo paciente está registrado con dorsalgia únicamente. Dos pacientes consultaron por síndrome costoilíaco con intenso dolor al roce de la duodécima costilla con la cresta ilíaca.

De los 79 pacientes con dolor, la intensidad del mismo está consignada únicamente en 53, distribuidos de la siguiente forma: 16 con dolor leve, moderado en 30 pacientes, y siete consultaron por intenso dolor.

Progresión de las curvas

Solamente en 12 pacientes se pudo determinar radiológicamente la progresión de las curvas, dado que a la mayoría, si bien se les había efectuado un estudio radiológico en su adolescencia, éste en general se había perdido. El promedio de edad de los 12 pacientes fue de 41 años y 2 meses, el seguimiento radiológico fue de un promedio de 7 años y 2 meses, y el promedio de progresión de las curvas fue de 2,3 grados por año (Fig. 1). Hubo pacientes

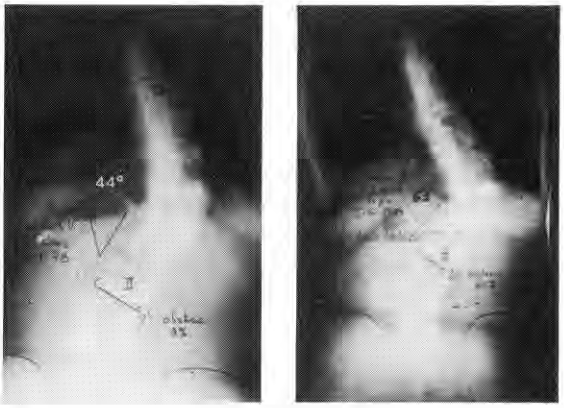

Fig. 1, caso 59.

con una marcada progresión de su curva en pocos años: el caso 9 fue visto por primera vez en el Sector Columna en 1980, a los 31 años de edad, con una curva T9-L3 izquierda de 58 grados; en 1984 había progresado a 93 grados y en 1985 a 103 grados, con marcado aumento de la rotación. El caso 82 se trataba de un paciente de 20 años en 1964, con una curva T4-T10 derecha de 82 grados y T10-L3 izquierda de 104 grados. En 1978, a los 33 años y 11 meses, las curvas habían progresado a 90 grados y 114 grados, y en el último control, a los 41 años y 11 meses, a 100 grados y 132 grados respectivamente Esta paciente tuvo siete embarazos y en 1985 se le efectuó una nefrectomía por hidronefrosis.

Tratamiento quirúrgico

De los 131 pacientes que consultaron con escoliosis idiopática del adulto se indicó cirugía en 69 de ellos (52,7 %), de los cuales fueron operados 39 pacientes (29,7 %) que aceptaron el tratamiento quirúrgico. De los 30 pacientes que no fueron intervenidos se trató de localizar a aquellos que hacía más de un año que se les había indicado la cirugía (17 casos), con el siguiente resultado: seis continuaban con la misma sintomatología, dos fueron intervenidos en otros Servicios, uno había fallecido a los 72 años y a 8 pacientes no se los pudo ubicar.

De los 69 pacientes en que se indicó tratamiento quirúrgico, en 35 casos el motivo de la indicación fue el dolor que presentaban. De estos 35 casos, sólo se operaron 18, es decir que a pesar de tener sintomatología casi la mitad de los pacientes con dolor (48,6 %) no aceptaron la cirugía en ese momento.

El promedio de edad al momento de la cirugía para el grupo de 39 pacientes operados fue de 31 años y 2 meses, siendo el mayor de 57 años. Entre los 20 y 30 años de edad se operaron 20 pacientes (51,3 %), entre los 31 y 40 años 11 pacientes (28,2 %) y con más de 40 años 8 pacientes (20,5 %).

De los 20 pacientes entre 20 y 30 años, solamente tres presentaban sintomatología dolorosa (lumbalgia). De los 11 pacientes del segundo grupo, entre 31 y 40 años, siete se operaron por dolor. De los pacientes del tercer grupo, es decir, con más de 40 años, todos se operaron por su sintomatología dolorosa (Cuadro 1).

CUADRO 1
INCIDENCIA DE DOLOR EN PACIENTES OPERADOS

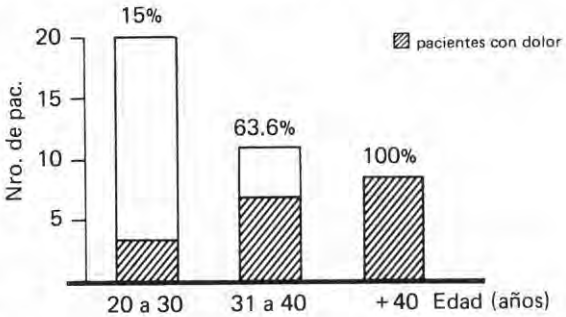

Los 20 pacientes del primer grupo presentaban la siguiente distribución de patrones de curva: 12 curvas torácicas, 6 lumbares, una toracolumbar y una doble curva. Los tres casos con sintomatología dolorosa dentro de este grupo correspondieron: uno a una doble curva torácica de Moe de 95 grados cada curva con dorsalgia, otro a una doble curva descompensada y el tercero a una curva lumbar descompensada, los dos últimos con lumbalgia.

Los patrones de curva en el segundo grupo se distribuyeron de la siguiente manera: cuatro curvas torácicas, seis curvas toracolumbares sintomáticas, tres con lumbalgia y tres con lumbociatalgia. El paciente restante presentaba una curva lumbar con lumbociatalgia.

Finalmente, los patrones de curva del tercer grupo eran los siguientes: dos curvas torácicas, cuatro curvas toracolumbares y dos curvas lumbares (Cuadro 2). Las dos curvas torácicas presentaban lumbalgia; de las cuatro curvas toracolumbares, tres presentaban lumbalgia y la otra lumbociatal-

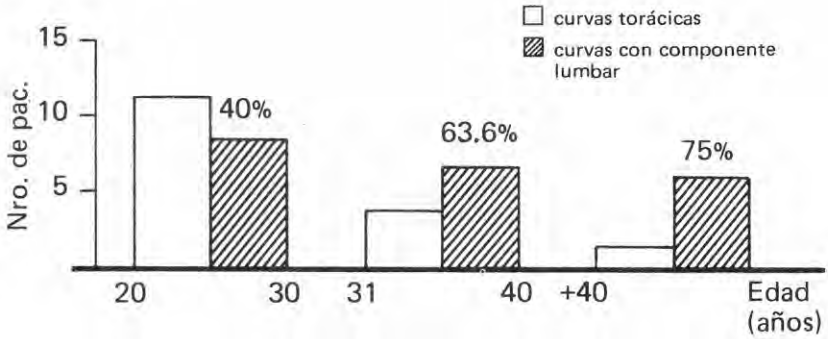

CUADRO 2
PATRON DE CURVAS EN PACIENTES OPERADOS
Incidencia del componente lumbar

gia. De las dos curvas lumbares, una presentaba lumbalgia y la otra un cuadro de lumbociatalgia.

El promedio global del valor angular preoperatorio de los 39 casos intervenidos quirúrgicamente fue de 69 grados Cobb; el valor angular promedio en el postoperatorio alejado fue de 38,6 grados Cobb, lo cual significa un porcentaje de corrección del 43 %. El promedio de seguimiento postoperatorio fue de 4 años y 3 meses, siendo el mayor de 12 años y el menor de 9 meses.

En la evaluación postoperatoria alejada del dolor en los seis pacientes con lumbociatalgia preoperatoria, dicha sintomatología desapareció, al igual que en el paciente que presentaba dorsalgia. En los 12 pacientes con lumbalgia, la misma desapareció en nueve y los tres restantes refieren episodios esporádicos de lumbalgia pero que no les impiden realizar una vida normal.

En tres pacientes (casos 24, 35 y 58) con curvas rígidas se efectuó un primer tiempo de flexibilización de la curva por medio de disectomías múltiples empleando una vía anterior y artrodesis intersomática, seguida en un segundo tiempo, a los 10-15 días, por la artrodesis posterior. El promedio angular preoperatorio de estos tres pacientes era de 108 grados Cobb y en el postoperatorio alejado de 51 grados Cobb, lo que significa una corrección del 52,8 %.

Seis de los siete pacientes que nos consultaron con artrodesis corta presentaban dolor: cinco lumbalgias y una lumbociatalgia. De los siete pacientes, cinco se habían operado en su adolescencia y se hicieron sintomáticos entre 10 y 15 años luego de la artrodesis. Dos se operaron en la vida adulta con malos resultados al poco tiempo de la cirugía. En seis de los siete pacientes no se había colocado instrumental. El promedio de edad de este grupo fue de 33 años y 7 meses y tres pacientes habían sido intervenidos en dos oportunidades.

De los siete pacientes con artrodesis corta, tres aceptaron la cirugía. En el caso 108 se efectuaron previamente osteotomías múltiples seguidas de tracción halofemoral y en un segundo tiempo, a los 15 días, prolongación de la artrodesis desde la duodécima torácica a la cuarta lumbar, con instrumentación desde T4 a L4 con dos barras de Harrington en paralelo (Figs. 2 y 3).

En el caso 116 se prolongó la artrodesis desde T12 a L5 con una barra de Harrington en un solo tiempo, y en el caso 125 la prolongación de la artrodesis fue de L3 a L5, colocando un compresor de Harrington, siempre con el agregado de abundante injerto óseo de cresta ilíaca. En los casos 108 y 125 desapareció la lumbalgia y en el caso 116 (la paciente de mayor edad dentro del grupo de casos quirúrgicos) mejoró en un 80 %, realizando una vida sumamente activa.

De los tres casos restantes dentro del grupo de diez pacientes que habían recibido un tratamiento quirúrgico previo, uno se trataba de una paciente de 29 años (caso 63) con una seudoartrosis y ruptura de la barra que fue reintervenida, reparándose tres focos de seudoartrosis, y se la

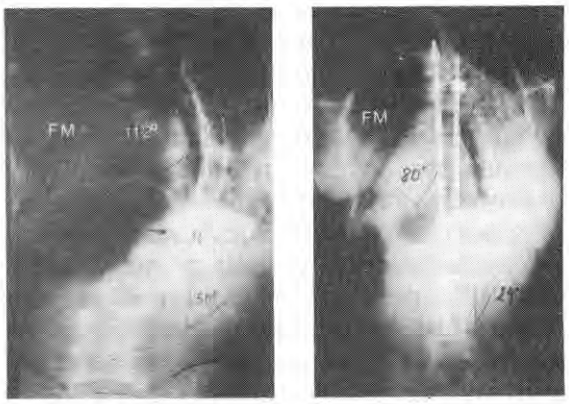

Fig. 2, caso 108.

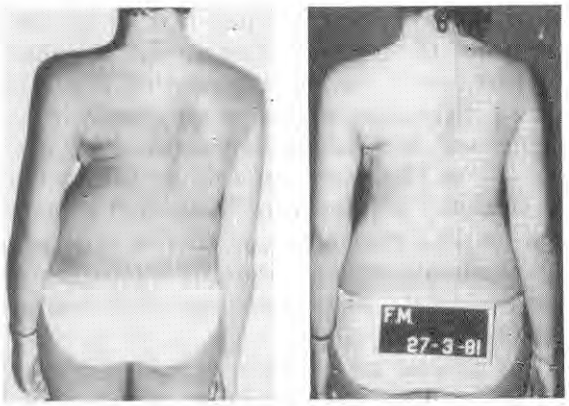

Fig. 3, caso 108.

reinstrumentó con una barra distractora y compresora de Harrington, con buena evolución postoperatoria.

El caso 67 se trataba de una paciente de 55 años con una curva toracolumbar derecha de 53 grados con importante laterolistesis L2/13 y L3/L4 con marcados signos de artrosis interapofisaria, que fue intervenida quirúrgicamente en 1986 por una lumbociatalgia derecha en otro Servicio, efectuándose una laminectomía y facetectomía parcial. La evolución postoperatoria no fue satisfactoria y la paciente nos consultó en mayo de 1989 con una intensa lumbociatalgia derecha que le impedía caminar más de una cuadra. La paciente refería que al inclinarse hacia el lado opuesto la sintomatología desaparecía. En un estudio de resonancia magnética se comprobó la presión que ejercía sobre la cuarta raíz lumbar derecha el descenso del pedículo de la cuarta vértebra lumbar (*kinking pedicle* de I. Macnab). Se efectuó liberación radicular de la cuarta raíz lumbar derecha, resecando parcialmente el pedículo derecho de la cuarta vértebra lumbar y artrodesis posterior con instrumental de Luque desde T8 al sacro. La ciatalgia derecha desapareció en el postoperatorio inmediato.

Los 39 casos operados, sumado a una prolija artrodesis con resección de las articulaciones interapofisarias y el agregado de abundante injerto óseo de cresta ilíaca, se instrumentaron de la siguiente manera: en 22 casos se empleó una barra distractora de Harrington con alambrado sublaminar; en tres casos fueron dos barras de Harrington en paralelo con alambrado sublaminar de la barra más próxima a la columna; en 10 casos se empleó barra distractora de Harrington únicamente; en tres pacientes dos barras de Harrington en paralelo; en dos casos se combinó la barra distractora y compresora de Harrington; en un solo caso se empleó únicamente una barra compresora de Harrington y en el caso 67 se empleó instrumental de Luque.

La tracción halofemoral, como elemento de corrección preoperatoria, se empleó en seis pacientes que presentaban curvas rígidas y de alto valor angular (promedio del valor angular de este grupo: 96,5 grados Cobb).

Complicaciones en el tratamiento quirúrgico

Como complicaciones preoperatorias, el caso 88, en el que se colocó una tracción halofemoral, sufrió a consecuencia de la misma una elongación del tronco primario inferior del plexo braquial izquierdo, que en dos meses se recuperó totalmente.

No hubo accidentes intraoperatorios, ningún paciente sufrió daño neurológico parcial o total, inmediato o alejado.

No hubo infecciones postoperatorias inmediatas o alejadas. Hasta el presente no

hay ningún caso registrado de seudoartrosis.

Hubo dos rupturas del anclaje de los ganchos. En el caso 127, una ruptura de la lámina en el anclaje del gancho inferior que obligó a la reinserción, un segmento más abajo, a los 10 días de la cirugía, y en el caso 116, ruptura alejada de la lámina de la quinta lumbar con migración del gancho, que quedó apoyado en el sacro.

Se registraron dos rupturas de la barra distractora, en el caso 87 al año y nueve meses del postoperatorio, y en el caso 116 a los tres años de la cirugía. En el primer caso, a los seis meses del hallazgo se realizó una plástica de la giba residual y el retiro de la barra rota, no encontrándose foco de seudoartrosis. En el segundo caso, el estudio radiográfico no muestra signos de seudoartrosis.

DISCUSION

El primer problema que se plantea con el estudio de la escoliosis del adulto es definirla. Es así como debemos diferenciar dos grupos. El primer grupo son las escoliosis idiopáticas que se desarrollaron antes de la maduración esquelética y que al final de la misma presentaban un valor angular de más de 10 grados Cobb y rotación vertebral. El segundo grupo son aquellas personas, sin escoliosis previa, que a la edad de 55-60 años, o más, desarrollan una curva, generalmente toracolumbar o lumbar, a consecuencia de una osteoporosis y/o degeneración discal. A las curvas de este último grupo, que fueron muy bien estudiadas por los trabajos de Vanderpool y colaboradores[29] y por Robin[23], se las denomina en la literatura inglesa escoliosis degenerativa o escoliosis *de novo*.

Otro problema que se plantea es el de la prevalencia e historia natural de las escoliosis del adulto.

La prevalencia de casos de escoliosis en el adulto y la incidencia de pacientes que requieren tratamiento es desconocida. Kostuik[13], en la revisión de 5.000 pielografías, encontró un porcentaje de 2,9 % de curvas toracolumbares y lumbares de más de 10 grados Cobb, correspondiendo este porcentaje, probablemente, tanto a curvas idiopáticas en la vida adulta como a curvas degenerativas.

Hay varios trabajos en los cuales se hace referencia a la evolución natural de las escoliosis idiopáticas en la vida adulta[2, 5, 7, 19], pero los trabajos más recientemente publicados de Weinstein y Ponseti[30, 31], sobre el seguimiento de las escoliosis idiopáticas no tratadas del adolescente, vistas en la Universidad de Iowa, entre 1932 y 1948, son los que muestran un seguimiento más completo. Sobre 194 pacientes de esa época que se pudieron localizar, se comprobó una tasa de mortalidad del 15 %. El dolor de espalda era algo más frecuente que en la población general; varias curvas continuaron progresando levemente en la vida adulta, particularmente las curvas torácicas con más de 50 grados al final del seguimiento[30]. Sobre 133 curvas en 102 pacientes que fueron seguidos un promedio de 40,5 años, 68 % mostraron progresión de las curvas luego de la maduración esquelética.

En general las curvas que tenían menos de 30 grados Cobb al finalizar el crecimiento no progresaron en la vida adulta. Las curvas que se encontraban entre 50 y 75 grados Cobb al finalizar el crecimiento, particularmente si eran torácicas, fueron las que mostraron mayor tendencia a la progresión[31].

Obviamente nuestra casuística no es comparable con las anteriores, ya que se trata de pacientes que consultaron en la vida adulta, muchos de ellos debido a su sintomatología dolorosa, y no existen estudios radiológicos desde su adolescencia. La evidencia de esto está en comparar los patrones de curva de nuestro grupo de 131 pacientes con un grupo de 326 casos entre 10 años y 5 meses y 15 años y 6 meses estudiados por Bunnell[5], en el cual el porcentaje de patrones fue de 46 % de curvas torácicas, 15 % de curvas toracolumbares, 8 % de curvas lumbares y 31 % de dobles curvas, es decir que mostró un 54 %

de curvas con componente lumbar. En nuestra casuística, el porcentaje de curvas con componente lumbar es de 81 % y se eleva al 86 % si consideramos únicamente los pacientes mayores de 30 años (Cuadro 3). Creemos que este aumento se debe a que en la vida adulta el porcentaje de pacientes con curvas sintomáticas –y por lo tanto que consultan al especialista– es más elevado en aquellos en que existe un componente lumbar y que las torácicas son relativamente asintomáticas.

El 63 % de nuestros pacientes consultó por dolor, lo cual, aproximadamente, coincide con otras estadísticas. Nachemson[17] considera que el porcentaje de pacientes con escoliosis del adulto y lumbalgia es aproximadamente igual que en la población general y que la combinación de escoliosis con severo dolor de columna es escasa; esto coincide con nuestra casuística, en la cual solamente 7 pacientes consultaron con dolor sumamente incapacitante.

CUADRO 3A
PATRONES DE CURVAS EN 131 ESCOLIOSIS IDIOPATICAS DEL ADULTO (Reina, 1990)

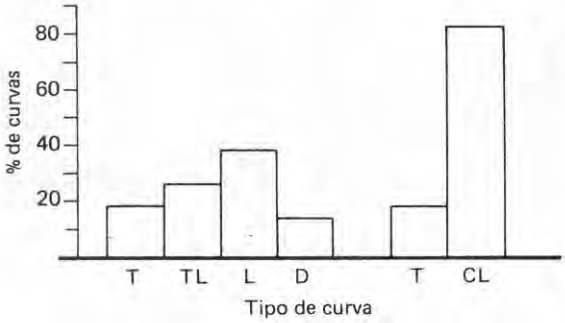

CUADRO 3B
PATRONES DE CURVAS EN 326 ESCOLIOSIS IDIOPATICAS DEL ADOLESCENTE (Bunnell, Spine, 1986)

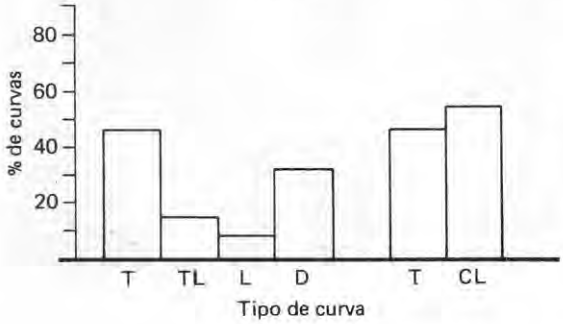

Con respecto a la etiología del dolor, éste suele ser la resultante de múltiples factores: degeneración discal, artrosis interapofisaria, laterolistesis, osteoporosis y fatiga muscular (los dos primeros factores son más precoces que en los adultos no escolióticos).

La osteoporosis suele producir un colapso acelerado de la columna toracolumbar o lumbar en aquellos pacientes mayores de 60 años[1, 23], pudiendo ocurrir en algunos de ellos el síndrome costoilíaco por roce de la duodécima costilla en la cresta ilíaca, como ocurrió en dos de nuestro pacientes. Hemos observado que la mejor maniobra semiológica para pesquisar este síndrome es estando el paciente en posición de pie, pedirle que incline su tronco hacia el lado opuesto al del dolor y hundiendo los dedos de la mano del examinador en el flanco del lado doloroso, pedirle al paciente que trate de reasumir la posición erguida, con lo cual sucederán dos cosas: el tronco quedará bloqueado en una posición de lateralización al no poder ocupar las costillas su posición intrapélvica y no se reproducirá el dolor. Al retirar el examinador su mano, el paciente podrá recobrar su posición erecta y se reproducirá el dolor al introducirse nuevamente las costillas en la pelvis. El diagnóstico se podrá confirmar con la observación en el estudio radiográfico, de las últimas costillas por debajo de la cresta ilíaca.

Otro aspecto llamativo dentro del capítulo de dolor en escoliosis es el alto porcentaje de pacientes con lumbociatalgia que presentaban laterolistesis en los estudios radiográficos (79 % de los mismos). En la gran mayoría de los casos la misma se presentaba enL2/L3 y L3/L4. Pese a que dicha laterolistesis se observaba a esos niveles, la compresión radicular era más baja. Creemos que esto último es debido

a la artrosis hipertrófica interapofisaria que se produce por sobrecarga del lado cóncavo de la hemicurva compensatoria que se forma por debajo de la curva principal, lo cual produce un estrechamiento del receso lateral y foraminal.

Otra causa de etiología del dolor es el descenso unilateral del pedículo vertebral que produce compresión radicular. Es interesante recalcar la maniobra de inclinación del tronco hacia el lado opuesto, con la cual desaparece inmediatamente la ciatalgia, por elevación del pedículo descendido, con lo cual se produce la descompresión de la raíz afectada. Esto se observó muy bien en el caso 67 y la resección del pedículo, conjuntamente con la fijación de la curva, curó la sintomatología dolorosa.

Con respecto a la progresión de las curvas no podemos, con nuestra casuística, establecer parámetros de progresión de los diferentes patrones de curva. Pero a través de los casos documentados, no hay ningún lugar a dudas sobre la progresión de un determinado porcentaje de curvas en la vida adulta (Figs. 4, 5, 6 y 7). Probablemente el hecho de que en nuestra casuística la mayoría de los casos en que ésta está demostrada sean curvas toracolumbares o lumbares se debe a que las mismas, creemos, son más sintomáticas en la vida adulta que las curvas torácicas, siendo estas últimas las que Weinstein y Ponseti[31] señalan como las más progresivas.

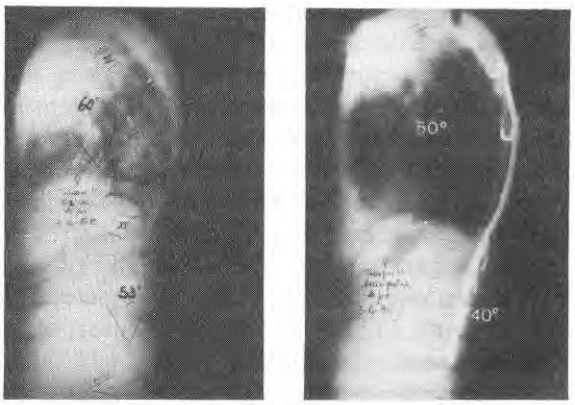

Fig. 5, caso 59.

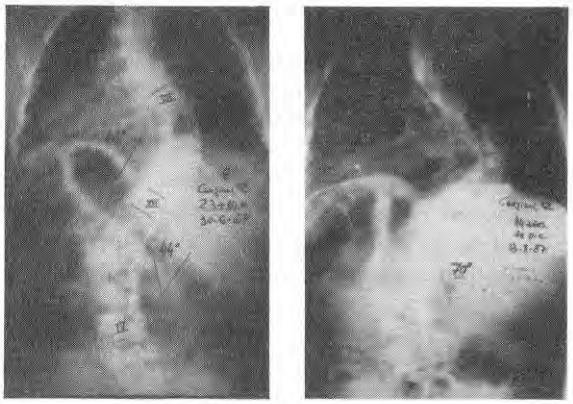

Fig. 6, caso 95.

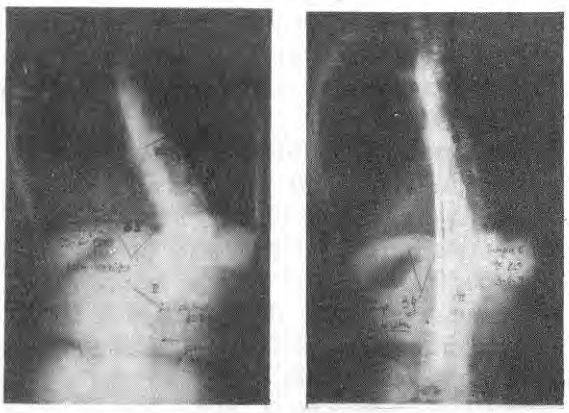

Fig. 4, caso 59.

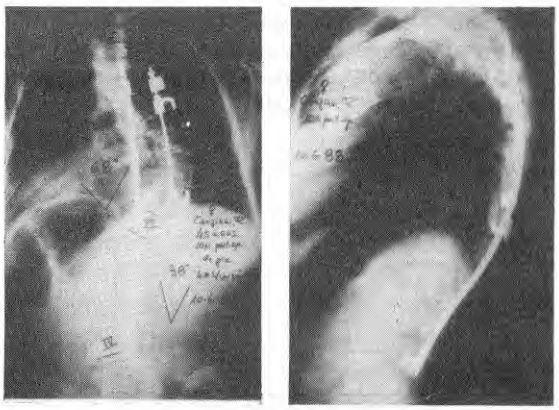

Fig. 7, caso 95.

Creemos conveniente destacar el valor que tiene, para el control evolutivo de las curvas, la medición de la laterolistesis en porcentaje de deslizamiento. Aunque si bien la misma es en realidad una subluxación rotatoria, esta forma de medición permite evaluar la progresión de la misma. La forma de medición es similar al método de Tillard para espondilolistesis[9].

Con referencia al tratamiento de las escoliosis del adulto, creemos que es esencialmente incruento[27]. Las medidas habituales como pérdida de peso excesivo, plan de ejercicios, evitar grandes esfuerzos, redistribución de tareas laborales, períodos de descanso durante el día y el uso de corsé protector por períodos cortos, suelen ser medidas eficaces en muchos de estos pacientes.

Las indicaciones del tratamiento quirúrgico quedan reservadas para las siguientes situaciones:

1) Adultos jóvenes con curvas de valor angular elevado pese a que sean asintomáticos.
2) Progresión manifiesta de una curva en un período corto (caso 9 en nuestra casuística).
3) Dolor progresivo e incapacitante con o sin irradiación radicular que no responde a los tratamientos incruentos.
4) Artrodesis cortas sintomáticas.
5) Escoliosis torácicas graves con disminución progresiva de la capacidad pulmonar.
6) Razones estéticas.

Los principios del tratamiento quirúrgico en las escoliosis idiopáticas del adulto deben estar orientados a obtener una columna estable, balanceada e indolora. Para lo cual primero hay que establecer correctamente el área de artrodesis, que no debe ser ni corta —lo cual produciría una descompensación ulterior de la columna— ni debe incluir innecesarios segmentos vertebrales. En segundo lugar, deben ser observados escrupulosamente los principios de técnica quirúrgica para obtener una sólida artrodesis:

a) Prolija resección de las facetas articulares con el agregado de la impactación de un cubo de injerto óseo esponjoso en cada una de las articulaciones (artrodesis a lo Moe).
b) Decorticación de los elementos posteriores en los cuales no se apliquen elementos de osteosíntesis.
c) Agregado de abundante injerto óseo de cresta ilíaca (si es necesario, de ambas crestas ilíacas).
d) Correcta osteosíntesis para corrección y estabilización.

Estas bases del tratamiento quirúrgico, que son comunes con las del tratamiento en las escoliosis del adolescente, en el adulto se hacen aún más necesarias por la mayor posibilidad de seudoartrosis que existe en los mismos.

Otro aspecto que diferencia las escoliosis del adulto es la presencia del dolor, particularmente cuando éste es debido a una compresión radicular. Creemos que en la escoliosis del adulto están contraindicadas las intervenciones de liberación radicular sin corrección y estabilización de la deformidad, como ocurrió en el caso 67. Incluso en nuestros casos operados con lumbociatalgia, la misma desapareció con la corrección y estabilización de la curva, sin necesidad de efectuar descompresiones intrarraquídeas, y esto es debido que la corrección que se obtiene con la instrumentación abre los espacios foraminales, permitiendo la descompresión radicular.

En las curvas rígidas y de alto valor angular es necesario un primer tiempo quirúrgico por vía anterior con la finalidad de flexibilizar la misma y permitir una mayor corrección y mejor instrumentación por vía posterior, en un segundo tiempo. No creemos necesaria la instrumentación anterior de la columna al efectuar la liberación de la misma, ya que la instrumentación posterior que se efectúa en el segundo tiempo es suficiente.

Otro hecho interesante de analizar son los pacientes en los cuales se les había efectuado una artrodesis corta en su adolescencia o en su juventud. En todos estos pacientes la sintomatología dolo-

rosa era mayor que en aquellos que presentaban lumbalgia en curvas no operadas. Quizás esto se debe a la mayor concentración de fuerzas, por debajo de la artrodesis sobre vértebras descompensadas. En los pacientes que aceptaron la cirugía para prolongar la artrodesis hasta una zona estable, la sintomatología desapareció.

En los 39 casos operados se empleó instrumentación vertebral con el objeto de obtener corrección y estabilización, predominando el uso de la barra distractora de Harrington sola o combinada con alambrado sublaminar (Figs. 8 y 9). Si bien el uso de las mismas resultó satisfactorio, una instrumentación más rígida, como las instrumentaciones de Luque o de Cotrel-Dubousset, puede resultar muy efectiva para este tipo de pacientes, sobre todo si existe una osteoporosis. Pero se debe enfatizar que en la escoliosis del adulto no puede pretenderse obtener correcciones como en el adolescente y que el objetivo fundamental de la osteosíntesis es la estabilización para facilitar la formación de una sólida artrodesis.



Fig. 8, caso 86.

Fig. 9, caso 86.

Creemos que el 43 % de porcentaje de corrección en los pacientes de nuestra casuística es satisfactorio y similar al porcentaje de corrección observado en la literatura internacional[14], para este tipo de pacientes, si bien este porcentaje es tomando únicamente la corrección en el plano frontal, debido a que no en todos los pacientes contábamos con buenas radiografías para evaluar las curvas fisiológicas en el plano sagital. Creemos que aquí los resultados quirúrgicos deben ser evaluados considerando el método biplanar, como hemos propuesto anteriormente[21].

La tracción halofemoral no está indicada como método de corrección preoperatorio en el adulto porque aumenta innecesariamente la internación y la probabilidad de complicaciones (tromboembolismo). En la actualidad la única indicación válida de la tracción preoperatoria es en aquellas escoliosis torácicas graves con severa insuficiencia respiratoria en las cuales se desea mejorar su capacidad funcional respiratoria y dicha tracción debe ser halo-silla y no halofemoral, para permitir la movilización del paciente en una posición de sentado con el objeto de mejorar las condiciones respiratorias.

Finalmente, creemos que el porcentaje de complicaciones del tratamiento quirúrgico, en nuestra casuística, fue bajo, sin ninguna complicación grave, lo cual indica que, tomando todas las precausiones necesarias, la edad no es una contraindicación para el tratamiento quirúrgico de la escoliosis del adulto, cuando ésta está realmente indicada y el paciente

se encuentra en buen estado de salud y con una expectativa de vida aceptable.

CONCLUSIONES

Las deformidades de columna no tratadas en la adolescencia suelen ser motivo de consulta frecuente en un centro especializado, fundamentalmente aquellas que presentan un componente lumbar.

En los adultos, el motivo fundamental de consulta suele ser aumento progresivo de la deformidad y dolor que se incrementa con el correr de los años. La mayoría de estos pacientes adaptan su vida a las limitaciones que les suele imponer la deformidad.

Cuando las limitaciones que produce la escoliosis son inaceptables para el paciente y éste cumple alguna de las indicaciones expresadas más arriba, creemos que la propuesta del tratamiento quirúrgico debe hacerse, ya que los resultados obtenidos muestran ser altamente satisfactorios.

BIBLIOGRAFIA

1. Benner B, Ehni G: Degenerative lumbar scoliosis. Spine 4 (6): 548-552, 1979.
2. Bjerkreim I, Hassan I: Progression in untreated idiopathic scoliosis after end of growth. Acta Orthop Scand 53: 897-900, 1982.
3. Bradford DS: Adult scoliosis. Non-operative and operative management. AAOS Instructional Course, Atlanta, USA, 1988.
4. Briard JL et al: Adult lumbar scoliosis. Spine 4 (6): 526-532, 1979.
5. Bunnel W: The natural history of idiopathic scoliosis before skeletal maturity. Spine 11 (8): 773-776, 1986.
6. Cummine JL et al: Reconstructive surgery in the adult for failed scoliosis fusion. JBJS 61-A (8): 1151-1160, 1979.
7. Collis AK, Ponseti IV: Long term follow-up of patients with idiopathic scoliosis not treated surgically. JBJS 51-A: 425-445, 1969.
8. Epstein JA et al: Symptomatic lumbar scoliosis with degenerative changes in the elderly. Spine 4 (6): 542-547, 1979.
9. Jackson RP et al: Coronal and sagital plane spinal deformities correlating with back pain and pulmonary function in adult idiopathic scoliosis. Spine 14 (12): 1391-1397, 1989.
10. Jackson RP et al: Incidence and severity of back pain in adult idiopathic scoliosis. Spine 8 (7): 749-756, 1983.
11. Koling-Sorensen U: A follow-up study of patients with idiopathic scoliosis. Acta Orthop Scand 44: 98, 1973.
12. Kostuik JP: Recent advances in the treatment of painful adult scoliosis. Clin Orthopaedics 147: 238-252, 1980.
13. Kostuik JP, Bentivoglio J: The incidence of low back pain in adult scoliosis. Spine 6 (3): 268-273, 1981.
14. Kostuik JP et al: Scoliosis surgery in adults. Clin Orthopaedics 93: 225-234, 1973.
15. Kostuik JP: Decision making in adult scoliosis. Spine 4 (6): 521-525, 1979.
16. Martínez Mosquera V: Escoliosis. Relato Oficial IX. Actas Congr Arg O y T 1: 21, 1972.
17. Nachemson A: Adult scoiosis and back pain. Spine 4 (6): 513-517, 1979.
18. Nachemson A: A long term follow-up study of non treated scoliosis. Acta Orthop Scand 39: 446-476, 1968.
19. Ogilvie JW: Adult idiopathic scoliosis. Natural history and evaluation. AAOS Instructional Course, Atlanta, USA, Feb 1988.
20. Reina EG: Tratamiento quirúrgico de la escoliosis idiopática. Evaluación clínica y radiológica sobre 75 casos tratados con artrodesis posterior e instrumental de Harrington. Rev AAOT 49 (4): 342-361, 1984.
21. Reina EG, Ramírez Calonge E, Ramírez G: Artrodesis posterior con instrumental de Harrington y alambrado sublaminar del ápex de la curva en 85 casos de escoliosis idiopáticas. Rev AAOT 54 (3): 295-311, 1989.
22. Reina EG, Bigatti J: Progresión de las curvas no tratadas de escoliosis idiopática en la vida adulta. XIV Congr Arg O y T, 1977.
23. Robin G: Scoliosis in the elderly: Idiopathic or osteoporotic. Actas V Simposio en Escoliosis. Londres, Sept 1976. Academic Press, pp 215-229, 1977.
24. Simmons EH et al: The management of nerve root entrapment syndromes associated with the collapsing scoliosis of idiopathic lumbar and thoracolumbar curves. Spine 4 (6): 533-541, 1979.
25. Simmons EH: Spinal deformity in the adult. AAOS Instructional Course, Feb 1988, Atlanta, USA.
26. Swan KS et al: Surgical treatment of adult scoliosis. A review of two hundred and twenty-two cases. JBJS 63-A (2): 268-287, 1981.
27. Van DaM BE: Non operative treatment of adult scoliosis. Orth Clinics of NA 19 (2): 347-351, 1988.
28. Van Dam BE: Operative treatment of adult scoliosis with posterior fusion and instrumentation. Orth Clinics of NA 19 (2): 353-359, 1988.
29. Vanderpool DW et al: Scoliosis in the elderly. JBJS 51-A: 446-455, 1969.
30. Weinstein SL et al: Idiopathic scoliosis. Long-term follow-up and prognosis in un-treated patients. JBJS 63-A (5): 702-711, 1981.
31. Weinstein SL, Ponsetti IV: Curve progression in idiopathic scoliosis. JBJS 65-A: 446-455, 1983.
32. Winter R et al: Pain patterns in adult scoliosis. Orth Clinics of NA 2: 339-345, 1988.

COMENTADOR

Dr. VICTOR ROSITTO

Agradezco a la Asociación Argentina de Ortopedia y Traumatología el haberme invitado a comentar este trabajo y este agradecimiento escapa al simple formulismo del comentario dicho a los efectos de comenzar una exposición.

El tema tratado por el Dr. Reina y colaboradores nace producto del avance en el conocimiento de la fisiopatología, historia natural y tecnificación que hubo en las últimas décadas con respecto a las deformidades axiales de la columna.

La clásica clasificación de las escoliosis idiopáticas en infantiles y juveniles y de los adolescentes considero que ha quedado incompleta si en la misma no se ha de incluir a los adultos, y esto nace producto, como muy bien comentan los autores, de haber quedado abolido el concepto de la detención de la evolución de todas las escoliosis idiopáticas con el final del desarrollo esquelético.

En este tema, que se encuentra en constante revisión, es particularmente difícil realizar un estudio de la prevalencia y de la incidencia, como solicitan los autores, porque en esta patología los grupos constituyentes vienen de ser escoliosis idiopáticas no tratadas en la juventud, o en el otro caso se encuentran ligadas a enfermedades anexas (osteoporosis).

El otro tema de discusión es cuándo comenzar a considerar a los enfermos dentro de la categoría de adultos, si es a partir del cierre de los cartílagos de crecimiento o bien a partir de los veinte años, como se considera en esta evaluación, como en general considera la mayoría de los autores.

En general este tipo de enfermos se presenta a la consulta por dos grandes items: el dolor o la deformidad progresiva que altera su imagen estética.

El dolor en este tipo de enfermos se presenta asociado a predominio de curvas lumbares, tal cual lo manifiestan los autores, y coincidiendo en un todo con los conceptos generales, pero es un llamado de atención el 24% de enfermos con lumbociatalgias, dado que el componente radicular es raro. Por lo tanto sería importante preguntar a los autores si la forma de presentación de los mismos era como síntoma único o asociado a la patología espinal dolorosa habitual, si la misma se encuentra ligada a patología discal producto de un esfuerzo (hernia de disco) y la edad de aparición de la misma, a los efectos de corroborar patología degenerativa o no.

Considero que en general los enfermos que consultan por aspectos estéticos son portadores de curvas torácicas o toracolumbares en edades medias, mientras que aquellos que lo hacen por dolor en general son propietarios de una curva lumbar, tal como se puede apreciar en este trabajo, coincidiendo con el resto de las estadísticas de otros autores.

Coincidimos en un todo con los esquemas de indicaciones para el tratamiento quirúrgico de esta patología, como así también con los resultados estadísticos presentados por los autores, que coinciden con la casuística presentada.

Finalmente permítanme felicitar al doctor Reina y colaboradores por el excelente trabajo presentado, considerando que el mismo, con algunas leves modificaciones, debe rebasar las fronteras a los efectos de que en el exterior se sepa que existen en este país cirujanos científicamente capaces.

CIERRE DE DISCUSION

Dr. Carlos M. Mounier: Al realizar el cierre de discusión nos complace que el comentador de nuestro trabajo haya sido el Dr. V. Rositto, a quien consideramos un profundo conocedor del tema y a quien le agradecemos sus elogiosos conceptos. El Dr. Rositto coincide en gran parte con los enunciados del trabajo y creemos sumamente importantes los puntos por él resaltados.

Con respecto al 24% de enfermos con lumbociáticas, que él remarca como alto, primero debemos aclarar que se trata, no

del total de escoliosis del adulto estudiadas (131 pacientes), sino sobre 79 pacientes que consultaron por dolor. El porcentaje con lumbociatalgias, considerando todos los pacientes, baja a 14,5 %, y en segundo lugar creemos que hay que recalcar que no se trata de un grupo de escoliosis del adulto tomado al azar, sino de aquellos que concurrieron a la consulta por un problema inherente a su deformidad. Si se tomara al azar un grupo numéricamente significativo de escoliosis del adulto, estamos seguros que el porcentaje de pacientes con compromiso radicular sería mucho menor.

Con respecto a la pregunta específica del Dr. Rositto sobre si la sintomatología radicular se presentó como síntoma único o asociado al resto de la patología espinal, la respuesta es que siempre la vimos asociada a esta última y la lumbociatalgia no fue de comienzo brusco, sino insidioso y progresivo, con evolución lenta a través del tiempo; es decir que no hemos visto en nuestro grupo de pacientes una clara sintomatología relacionada con una hernia discal significativa. Esto, obviamente, no significa que ello no pueda ocurrir, pero creemos que debemos ser sumamente cuidadosos, y ante un paciente adulto con escoliosis significativa indicar como único tratamiento quirúrgico la resección de la hernia discal, ya que pensamos que en la mayoría de los casos debe tratarse quirúrgicamente "toda" la escoliosis, para de esa manera aliviar completamente al paciente de su sintomatología.

De todas maneras, el tema del dolor en escoliosis del adulto –y en esto creemos también coincidir con el Dr. Rositto– es un tema en continua revisión y en el cual es muchas veces difícil determinar si la causa del dolor es por artrosis interapofisaria, discartrosis, compresiones radiculares, osteoporosis, estenosis del canal raquídeo o una combinación de estos distintos factores. La prueba de ello son los numerosos trabajos sobre el tema que presenta la literatura mundial.

Para finalizar, creemos que nuestro deber como ortopedistas es estudiar correctamente las esoliosis del adulto, con todos los medios de diagnóstico a nuestro alcance, y ofrecerles el mejor tratamiento, ya sea incruento o quirúrgico, para evitar el triste deambular de estos pacientes por los consultorios médicos, de los cuales suelen salir con muy pocas respuestas a sus interrogantes y la prescripción de un analgésico o antiinflamatorio de dudoso y corto resultado.