ISSN 0325-1578
Rev. Asoc. Arg. Ortop. y Traumatol., Vol. 55, Nº 1, págs. 7-20

Artroneumografía en las lesiones meniscoligamentarias de la rodilla

Dr. GUSTAVO ALEJANDRO RIOS* #

Resumen: *El siguiente trabajo tiene como objetivo describir un método de diagnóstico como es la artroneumografía de la rodilla, y el rendimiento obtenido con ella, aplicados al diagnóstico de las lesiones meniscoligamentarias, fundamentalmente en deportistas, tanto de recreación como de alta competencia.*

Se describen las propiedades del método, sus distintas indicaciones y técnicas utilizadas, como así también la variada y compleja patología artrográfica, con sus errores o falsos diagnósticos, encontrados en lesiones meniscales aisladas o asociadas a lesiones del ligamento cruzado anterior.

Hoy necesitamos de un diagnóstico certero y precoz de estas lesiones, para decidir y elegir la conducta terapéutica más apropiada; por lo tanto la artroneumografía de la rodilla, gracias a la inocuidad, fidelidad y sencillez de su técnica, facilita considerablemente dicha elección.

Summary: *This paper describes as a reliable method for diagnostic of meniscoligamentous injuries of the knee mainly in recreational or competitive sports.*

It is safe reliable and easy to perform giving usefull information in the selection of the proper therapeutic action.

* Servicio de Ortopedia y Traumatología, Sector Traumatología Deportiva, Hospital General de Agudos "F. Santojanni", Pilar 950, Buenos Aires, y Departamento Médico, Asociación del Fútbol Argentino, Viamonte 1366, Buenos Aires.

Para optar a Miembro Titular de la AAOT.

INTRODUCCION

El deporte moderno, cada vez más exigente y competitivo, fuerza a la articulación de la rodilla más allá de su capacidad funcional, exponiéndola por tanto a lesiones de sus estructuras nobles; y es la patología meniscal, sin duda, la que ocupa el primer lugar de las lesiones traumáticas deportivas de la rodilla [10].

Las exigencias del deporte actual obligan o exigen al traumatólogo que realice con la mayor rapidez y precisión el diagnóstico de una gran variedad de alteraciones intra o extraarticulares, originadas por los distintos traumas deportivos.

El diagnóstico e indicación terapéutica de estas lesiones meniscales en general no ofrecen dificultades, pero existe también un porcentaje de cuadros dudosos con síntomas y signos poco claros, que obligan a la utilización de métodos de diagnóstico complementarios de ayuda cuando la clínica de estas lesiones no es concluyente [35].

La artroneumografía de la rodilla ha probado ser un examen radiológico complementario de gran utilidad para el diagnóstico de las afecciones articulares, al poner de manifiesto a todos aquellos tejidos blan-

dos intraarticulares que no se evidencian con la radiología simple.

INDICACIONES

Hemos evaluado a la artroneumografía de la rodilla como método de estudio:

1. Para el diagnóstico de la lesión meniscal, cuando la clínica es dudosa, evitándose pérdidas de tiempo u operaciones innecesarias[37-39].
2. Para la localización topográfica de la lesión meniscal, como así también para descartar un daño bicompartimental.
3. Para constatar la presencia de restos meniscales cuando la clínica persiste luego de una meniscectomía.
4. Para el diagnóstico de lesiones del ligamento cruzado anterior aisladas o asociadas a lesiones meniscales.

No debemos dejar de mencionar que existen otras indicaciones, como son:

5. Para lesiones que comprometen la sinovial, como: quistes poplíteos, sinovitis vellonodular pigmentada, hipertrofia del cuerpo de Hoffa, adherencias y tumores.
6. Para lesiones del cartílago articular, osteocondronecrosis, osteocondromatosis y condromalacia rotuliana.
7. Para el diagnóstico de cuerpos libres intraarticulares.
8. Y en general, para toda rodilla que presenta síntomas y signos poco concluyentes y prolongados, con radiología simple negativa.

CONTRAINDICACIONES

Para la realización de estos estudios contrastados hemos tenido como contraindicaciones absolutas a:

1. Las infecciones intra o extraarticulares.
2. Los antecedentes alérgicos a los medios de contraste.

TECNICA ARTROGRAFICA

Materiales - Preparación

Hemos contado con los siguientes elementos para la realización de estos estudios:

- Todo material descartable: jeringas no menores de 20 cc; agujas de tamaño 50/11 ó 50/12.
- Sustancias de contraste hidrosolubles (Teleblix, Hexabrix, Urografin, Triyosom)[6, 32, 36].

Hemos tomado los mismos recaudos de asepsia que los que utilizamos para realizar una infiltración intraarticular, es decir, el embrocado con alcohol iodado del área a infiltrar y la utilización de sólo material descartable, como se ha mencionado anteriormente[20].

No realizamos la infiltración anestésica previa (xilocaína), porque consideramos que, desarrollando una técnica de infiltración de maniobras suaves pero firmes, la misma resulta indolora o soportable; y como la articulación de la rodilla es de una gran complacencia articular, no es necesario realizar una distensión capsular completa que evitará ese dolor reaccional tan difícil de soportar[12, 38].

Punción intraarticular

La punción intraarticular la efectuamos por dos vías: una vía externa clásica o una vía anterior a través de la "ventana de la rodilla"[8].

Realizamos la vía externa clásica habitual, siguiendo las enseñanzas del Dr. Rostagno, a quien le agradecemos su invalorable aporte y experiencia sobre el tema en nuestro medio. Una vez pintada el área, se desplaza la rótula hacia afuera para que se marque bien ese alero subrrotuliano determinado por el reborde externo, que nos indicará el plano de entrada de la aguja, a

nivel del tercio proximal de la rótula, entre ésta y los cóndilos femorales (Fig. 1).

Fig. 1. Vía externa clásica.

Por la vía anterior, a través de la "ventana de la rodilla", al paciente se lo coloca igual que para la vía externa, es decir, en decúbito dorsal pero con las piernas colgando en flexión de 90 grados al borde de la mesa de rayos, para permitir la mayor relajación del enfermo. Se individualizan los límites de la ventana por medio de los relieves anatómicos que determinan: el tendón rotuliano, el cóndilo femoral y el reborde del platillo tibial medial; se realiza la punción, tratando de evitar dos elementos, que son: el pelotón adiposo y la entrada a través del cuerpo meniscal (Fig. 2).

Fig. 2. Vía anterior.

Esta vía anterior es de elección en presencia de rodillas secas, para evitar la infiltración intrasinovial que con relativa frecuencia se presenta cuando se entra por vía externa; asimismo, logramos mayor concentración del medio de contraste en el espacio intercondíleo, favoreciendo la visualización artrográfica de los ligamentos cruzados.

Generalmente inyectamos de 6 a 8 cc de sustancia de contraste y entre 20 a 40 cc de aire, pero si encontramos un derrame articular debemos intentar extraerlo en su totalidad, para no perder fidelidad en la imagen artrográfica por dilución del medio de contraste [2, 19, 30].

Una vez realizada la punción, hacemos deambular al enfermo realizando ejercicios de flexoextensión de su rodilla durante uno o dos minutos, para lograr una distribución uniforme del medio de contraste; y luego lo colocamos en la mesa de rayos para proceder a realizar las distintas proyecciones [24].

Posiciones artrográficas

Colocamos al paciente en decúbito ventral sobre la mesa de rayos, y nos asistimos de una cincha que nos permitirá imprimir al miembro, además de las rotaciones, un mecanismo de varo o valgo forzado según el menisco en estudio, que generará el bostezo articular correspondiente, permitiendo desplegar el menisco correctamente y evitar la superposición de éste con las imágenes óseas de los cóndilos femorales y meseta tibial (Fig. 3).

Cada menisco debe ser radiografiado en forma individual y por segmentos; para ello se toman diferentes proyecciones que se consiguen rotando la rodilla, luego de cada proyección, hasta completar los 180 grados. La correcta objetivación del menisco se consigue buscando la mejor incidencia radiográfica a través de una pantalla de intensificador de imágenes, dirigiendo el rayo en forma tangencial a la circunferencia del mismo, es decir, que sea paralelo al plano de la meseta tibial [17].

Por tanto, cuando imprimimos un meca-

Fig. 3. Posición artrográfica clásica.

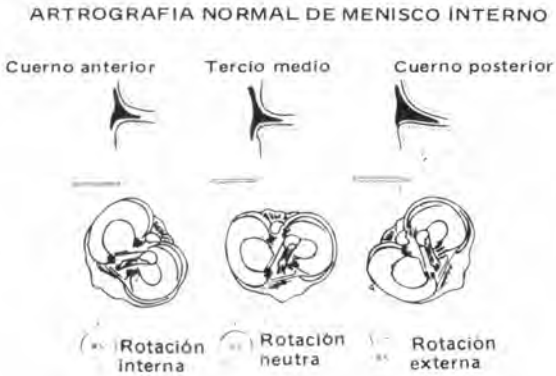

Fig. 4. Posición artrográfica del menisco interno.

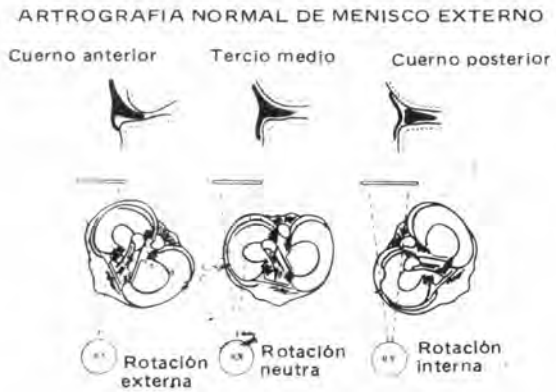

Fig. 5. Posición artrográfica del menisco externo.

nismo de rotación interna, veremos el cuerno anterior para el menisco interno el cuerno posterior para el menisco externo; en rotación neutra o indiferente, visualizamos el cuerpo meniscal del menisco en estudio; y en rotación externa, el cuerno posterior para el menisco interno o el cuerno anterior del menisco externo (Figs. 4 y 5).

Artrografía normal

El aire expande la cavidad articular, separando los distintos elementos existentes, y el medio de contraste tapiza, como una delgada película, las superficies, dibujando el contorno de la membrana sinovial con sus fondos de saco, el cartílago articular, los ligamentos cruzados y los meniscos.

Los meniscos se ven como triángulos o cuñas de base vertical y periférica, con una densidad radiológica homogénea y similar a la de las partes blandas. Las superficies aparecen lisas y el vértice agudo y neto, la cara inferior es plana y la superior algo más cóncava, siguiendo la curvatura de los cóndilos femorales. Sin embargo, recordemos las diferencias anatómicas que existen entre ambos meniscos, para poder interpretar sus diferencias artrográficas[41].

Menisco interno: se encuentra adherido en toda su extensión a la cápsula articular, aumentando notablemente su tamaño y grosor hacia el cuerno posterior. A nivel del cuerno posterior del menisco interno pueden existir senos o fondos de saco sinoviales, superiores y/o inferiores, de gran amplitud, que no deben confundirse con una rotura meniscal[13, 21] (Fig. 6).

Menisco externo: es más laxo, y está separado de la cápsula articular en su tercio posterior, por la vaina y tendón del músculo poplíteo, siendo además su tamaño más uniforme en todos sus segmentos que el menisco interno. A esto se agrega la presencia de un amplio receso inferior (Fig. 7)[14, 23, 40].



Fig. 6. Artrografía normal del menisco interno.

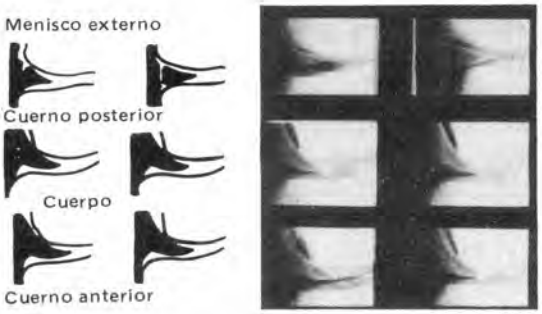

Fig. 7. Artrografía normal del menisco externo.

Lesiones meniscales

Según los distintos trazos artrográficos encontrados, podemos agrupar a las lesiones meniscales en:

1. **Longitudinales**: según la dirección del trazo longitudinal, éstas pueden ser: a) verticales; b) oblicuas; c) horizontales (Figs. 8, 9, 10 y 11).

Todas estas roturas son fácilmente individualizables, porque la dirección del trazo se dispone paralelo al haz de rayos X.

2. **Desinserciones capsulares**: aparecen como una solución de continuidad localizada bien en la periferia del menisco, en su base de inserción meniscocapsular (Fig. 12).

Fig. 8. Rotura menisco interno longitudinal de trazo vertical (típica "asa de balde").



Fig. 9. Rotura menisco externo longitudinal de trazo vertical. No debe ser confundida con imagen generada por el tendón y vaina del poplíteo.

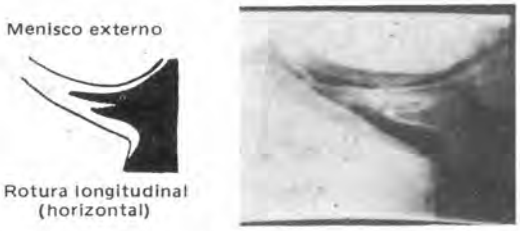

Fig. 10. Rotura menisco externo longitudinal de trazo horizontal.

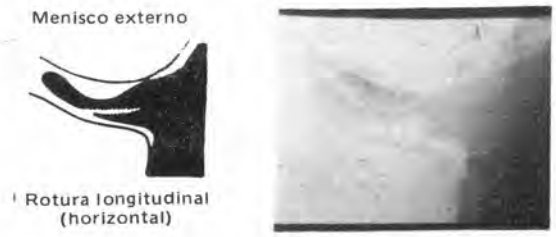

Fig. 11. Menisco externo discoideo. Rotura longitudinal de trazo horizontal.

Fig. 12. Desinserción meniscocapsular del menisco interno.

3. **Transversales:** resultan difíciles de individualizar, cuando se trata de trazos puros (situación poco frecuente), debido a que la dirección del trazo se ofrece perpendicular al haz de rayos. Sin embargo, existen algunos signos artrográficos, que nos obligan a sospecharlos: a) una discreta borrosidad del contorno meniscal; b) disminución de la densidad del contraste meniscal; c) imbricación clara de dos imágenes en forma de cuña.

4. **Complejas o mixtas:** cuando se suman dos o más de las anteriormente descriptas[15, 25, 29].

Sin embargo, la visualización de los distintos trazos mencionados no siempre es posible, recordando que la proyección artrográfica en estudio sólo muestra una sección en un plano del menisco. De aquí surge la importancia de la realización de un estudio dinámico, utilizando siempre la pantalla del intensificador de imágenes, que nos permitirá la búsqueda de la mejor incidencia radiográfica.

Lesiones ligamentarias

En estos últimos años, simultáneamente con la búsqueda, diagnóstico y tratamiento de las inestabilidades crónicas de la rodilla, hemos aprovechado la realización de estos estudios contrastados para evaluar el método de diagnóstico, sobre todo en aquellas lesiones que comprometen al ligamento cruzado anterior[64, 67].

El perfil artrográfico de la articulación de la rodilla muestra que los ligamentos cruzados aparecen como dos bandas claras de 8 a 10 mm de espesor, regulares, rectilíneas, ligeramente más abombado el ligamento cruzado posterior, y sin soluciones de continuidad (Fig. 13).

Fig. 13. Artroneumografía de ligamentos cruzados normales.

Estas dos bandas conforman una V invertida que, desde un punto bien preespinal en la tibia para el ligamento cruzado anterior y retroespinal abrazando el reborde marginal posterior tibial para el ligamento cruzado posterior, convergen en el espacio intercondíleo, conformando el llamado ángulo apical descripto por Pavlov y Forg, que debe ser siempre menor o igual a 90 grados[5, 31, 33].

En esta proyección de perfil vemos además la continencia y forma de la cápsula posterior, observándose en casi un 20% de las artroneumografías realizadas la existencia de la bolsa serosa común del gemelo interno y del semimembranoso por comunicación normal con la cavidad articular. Asimismo se observa frecuentemente la presencia de quistes poplíteos sin significación patológica[16, 27, 28, 42].

Ambos ligamentos cruzados son evaluados, además del perfil artrográfico, en una proyección radiográfica del túnel o del intercóndilo, en que este espacio queda totalmente libre o desplegado. Para ello colocamos al paciente de rodillas sobre la mesa de rayos, con el rayo perpendicular a la misma, llevando al enfermo a una posición de semiflexión de 150 grados aproximadamente (Fig. 14).

Fig. 14. Posición artrográfica "del túnel".

En esta proyección artrográfica del túnel, ambos ligamentos cruzados, cuando están presentes, aparecen ocupando el espacio intercondíleo reflejando la anatomía normal, es decir, conforman dos bandas claras entrecruzadas, una medial, para el ligamento cruzado posterior, y otra lateral, para el ligamento cruzado anterior (Fig. 15).

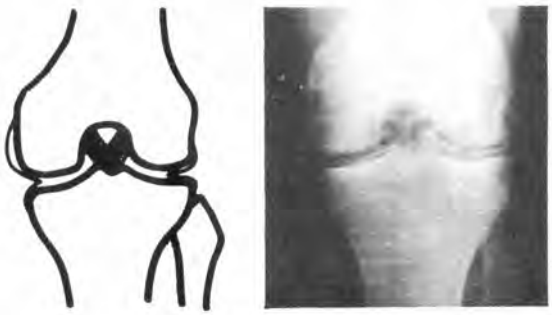

Fig. 15. Proyección "del túnel". ligamentos cruzados normales.

Signos diagnósticos - (LCA)

Analizando las distintas imágenes artroneumográficas en lesiones ligamentarias que comprometen al ligamento cruzado anterior, podemos individualizar cuatro signos diagnósticos patognomónicos:

1. La presencia del medio de contraste estancado en el espacio intercondíleo, por ausencia del ligamento cruzado anterior (Fig. 16).
2. La irregularidad en el paralelismo de la banda anterior, determinada por el adelgazamiento de la misma (Fig. 17).
3. La dirección alterada de la banda anterior, que se dirige anormalmente muy hacia adelante o anterior, conformando además un ángulo apical que supera los 90 grados (Fig. 18).
4. La ausencia de banda anterior (Fig. 19).

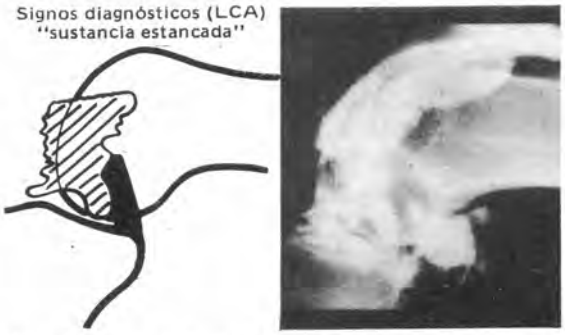

Fig. 16. Signos diagnósticos LCA: sustancia estancada.

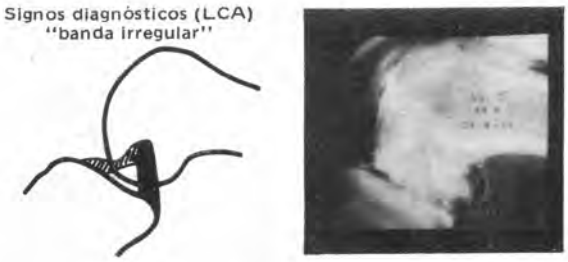

Fig. 17. Signos diagnósticos LCA: banda irregular.

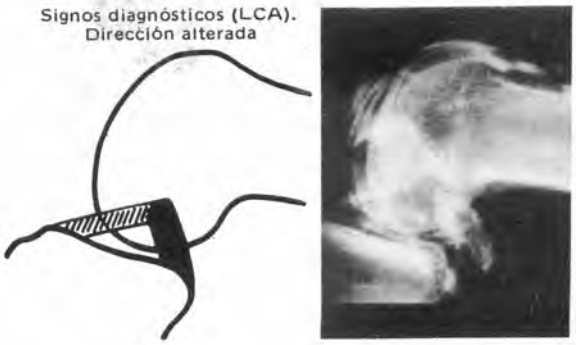

Fig. 18. Signos diagnósticos LCA: banda alterada.

Fig. 19. Signos diagnósticos LCA: banda anterior ausente.

Cuando estamos en presencia de una imagen bien clara y neta para el ligamento cruzado posterior, y conociendo sin duda su menor frecuencia lesional, podemos asegurar entonces que nos encontramos ante una lesión o ausencia del ligamento cruzado anterior [34].

En la proyección del túnel, la lesión o ausencia de éste queda graficada por la imagen de un hemiespacio lateral desocupado, determinado por la presencia de una banda medial para el ligamento cruzado posterior, pero ausencia de la banda lateral para el ligamento cruzado anterior (Fig. 20).

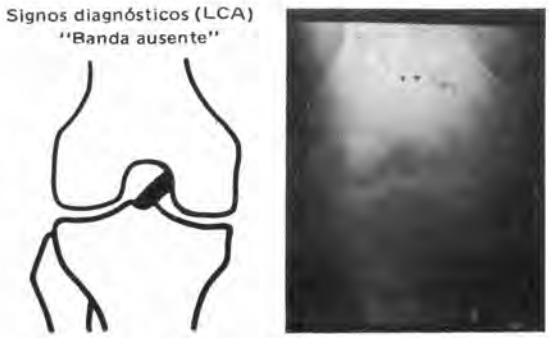

Fig. 20. Signos diagnósticos LCA (proyección "del túnel): banda lateral ausente.

Falsos diagnósticos

Hemos interpretado los distintos errores y falsos diagnóstico artroneumográficos de lesión meniscal, atribuibles a:

a) Posiciones forzadas por excesiva rotación, varo o valgo del miembro, pueden mostrar alteraciones meniscales, como meniscos cortos, amputados, ondulados, etc. (Fig. 21).

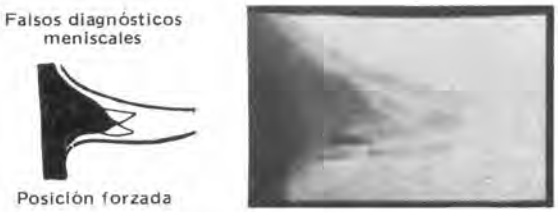

Fig. 21. Falsos diagnósticos meniscales: posición forzada.

b) La presencia de pliegues o colgajos sinoviales infrarrotulianos que se superponen fundamentalmente al menisco interno (Fig. 22).

Fig. 22. Falsos diagnósticos meniscales: pliegues superpuestos.

c) Proyecciones incorrectas que determinan seudodesgarros, por error en la perpendicularidad del rayo a la sección meniscal.

d) La presencia de quistes poplíteos, como la bolsa común del gemelo interno y semimembranoso, que según la proyección se superponen al menisco interno, pudiendo ocultar una lesión meniscal si no se la busca

exhaustivamente en diferentes proyecciones (Fig. 23).



Fig. 23. Falsos diagnósticos meniscales: bolsas o quistes.

e) La infiltración extracapsular puede originar seudodesgarros meniscales.
f) La presencia de senos o fondos de saco supra o inframeniscales prominentes puede hacer confundir con una lesión meniscal (Fig. 24).

Fig. 24. Falsos diagnósticos meniscales: recesos meniscales.

Analizados los errores diagnósticos artroneumográficos para lesiones del ligamento cruzado posterior, hemos atribuido las mismas a:

1. Posiciones forzadas o incorrectas, generalmente oblicuas, que alteran la dirección de la banda anterior del ligamento cruzado, a pesar de encontrarse éste indemne (Fig. 25).

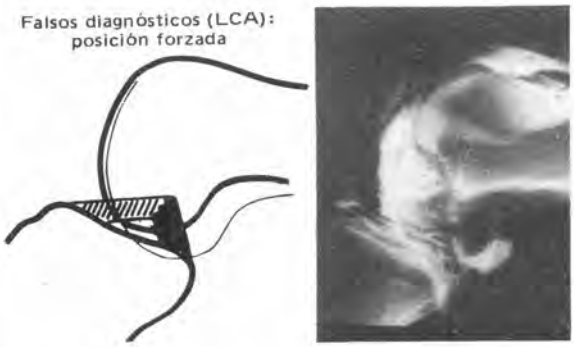

Fig. 25. Falsa imagen LCA por posición forzada.

2. La plica sinovial infrapatelar, que reemplaza o dibuja una falsa banda anterior, que termina anormalmente en el borde marginal anterior de la tibia y no en la región preespinal, conformando además un ángulo apical mayor de 90 grados (Fig. 26).

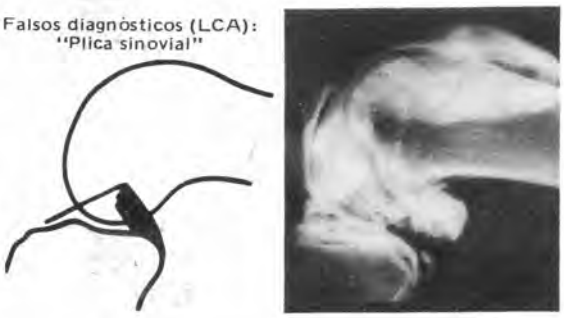

Fig. 26. Falsa imagen LCA por plica sinovial.

3. La presencia de un ligamento mucoso también determina una falsa banda anterior, con un ángulo apical que supera los 90 grados (Fig. 27).

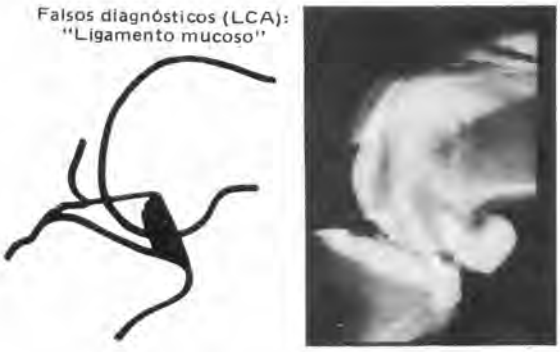

Fig. 27. Falsa imagen LCA por ligamento mucoso.

4. La persistencia de la vaina sinovial de recubrimiento del ligamento cruzado anterior determina una falsa imagen del mismo, como así también dibuja un ángulo apical mayor de 90 grados (Fig. 28).

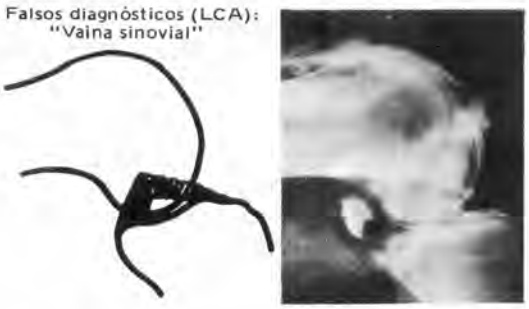

Fig. 28. Falsa imagen LCA por vaina sinovial.

5. La presencia de un ligamento cruzado anterior macroscópica y artroneumográficamente presente, pero funcionalmente insuficiente, recordando el concepto de insuficiencia intersticial, que explica la inestabilidad por compromiso de dicho ligamento[9, 11, 22].

COMPLICACIONES

1. Lipotimias reflejas, en especial en sujetos pusilámines.
2. La inyección extracapsular del medio de contraste, que más que complicación es un error de técnica, que no ofrece riesgos, pero que imposibilita la obtención del examen artrográfico. Insistimos sobre este punto, porque el estudio artrográfico resulta totalmente indoloro cuando la infiltración se realiza dentro de la articulación. Tal es así, que podemos afirmar que, cuando el enfermo manifiesta dolor en el momento de la infiltración, es un signo patognomónico de estar fuera de la misma.
3. Sinovitis químicas secundarias al medio de contraste.

Por último, coindidiendo con la mayoría de los autores, no hemos tenido infecciones postartroneumografía.

COMENTARIO Y ANALISIS DE LOS RESULTADOS

Fueron evaluados y corroborados luego quirúrgicamente, ya sea a cielo abierto o por vía artroscópica, 150 presuntos diagnósticos artroneumográficos de lesiones meniscales aisladas o asociadas a lesiones del ligamento cruzado anterior en deportistas, tomados del Sector Traumatología Deportiva del Hospital General de Agudos "F. Santojanni", como así también del Departamento Médico de la Asociación del Fútbol Argentino, ambos a cargo del Dr. Manuel Rodolfo Piñeyro.

Es necesario remarcar o aclarar que esta evaluación del método en estudio se realizó sin tener acceso o conocimiento de la historia clínica del enfermo, en cuanto a antecedentes y examen físico se refiere.

Por tanto, sobre 150 artroneumografías estudiadas se encontraron:

– Lesiones aisldas	82 (53,80 %)
– Lesiones asociadas	54 (35,60 %)

– Artroneumografías normales 14 (10,60 %)
(o sin lesiones artroneumográficas aparentes)

1. Lesiones aisladas: 82 (53,80 %), distribuidas en:
- Menisco interno 44 (53,50 %)
- Menisco externo 28 (33,80 %)
- Ligamento cruzado anterior 10 (12,70 %)

2. Lesiones asociadas: 54 (35,60 %), sean meniscales o meniscoligamentarias, distribuidas en:
- LCA + MI 45 (83 %)
- LCA + ME 7 (13 %)
- LCA + MI + ME 1 (2 %)
- MI + ME 1 (2 %)

3. Por último, sobre 14 (10,60 %) artroneumografías normales, o negativas, que se correspondieron con sus respectivas artroscopías diagnósticas, también negativas, correspondían a cuadros síndromes clínicos de:
- Síndrome meniscal externo 7 (50 %)
- Síndrome meniscal interno 5 (36 %)
- Inestabilidad anterior 2 (14 %)

Continuando con el estudio y análisis del método de diagnóstico, sobre los distintos errores o falsos diagnósticos artrográficos encontrados, podemos precisar que:

1. Sobre 84 presuntos diagnósticos de rotura meniscal interna, la artroscopía o la cirugía a cielo abierto comprobó:
- Falsos positivos 5 (5,95 %)
- Falsos negativos 7 (8,33 %)

Es decir que la artroneumografía para el menisco interno demostró un rendimiento del 86 %.

2. Sobre 25 presuntos diagnósticos artrográficos de rotura meniscal externa, la artroscopía o la cirugía a cielo abierto comprobó:
- Falsos positivos 4 (16 %)
- Falsos negativos 7 (28 %)

Es decir que la artroneumografía demostró un rendimiento del 56 % para el menisco externo.

3. Sobre 56 presuntos diagnósticos artrográficos de lesión del ligamento cruzado anterior, la cirugía o la artroscopía comprobó:
- Falsos positivos 7 (12,5 %)
- Falsos negativos 16 (28,57 %)

Es decir que la artroneumografía demostró un rendimiento del 59 % para lesiones del ligamento cruzado anterior.

Por tanto se desprende que, sobre 150 estudios artroneumográficos evaluados y luego corroborados artroscópica o quirúrgicamente, hemos encontrado:
- Falsos positivos 13 (8,66 %)
- Falsos negativos 33 (22 %)

Es decir que la artroneumografía nos demostró, como método diagnóstico complementario para las lesiones meniscales aisladas o asociadas a lesiones del ligamento cruzado anterior, un rendimiento del 70 %, a diferencia de otros experimentos artroneumografistas que refieren una precisión del método que se acerca al 90 %.

CONCLUSIONES

Finalmente, consideramos que la utilidad, sencillez e inocuidad del método en estudio, como así también la ausencia de complicaciones, se encuentran en relación directamente proporcional al interés y experiencia del médico que lo efectúe.

De acuerdo con la experiencia desarrollada, podemos concluir afirmando que consideramos a estos estudios contrastados como un valioso método auxiliar del examen clínico, de gran utilidad para el diagnóstico, como así también para la elección del tratamiento médico o quirúrgico de todas estas lesiones traumáticas que el deporte actual de recreación o alta competencia produce[4, 10, 16, 93].

BIBLIOGRAFIA

1. Andre L, Wehlin L: Double-contrast arthrography of knee with horizontal Roentgen-ray beam. Acta Orthop Scand 29: 307-314, 1960.

2. Angell FIL: Fluoroscopic technique of double contrast arthography of the knee. Radiol Clin North Am 9: 85, 1971.
3. Avanzi R, Francone M, Gotter G, Tchukram M, Locaso E: Actas XVII Congr O y T, 1980, p 455.
4. Bartfeld E: Actas XV Congr O y T, 1978, T 2, pp 629-633.
5. Bernageau J, Gueot, Bourdon R: Etude radiologique del ligaments croisés au cours de l'artrographie gazeuse. Electro Med Nucl 50: 558-559, 1959.
6. Blumenfeld L, Bartfeld S, Gertzenstein A, Frawchik J: Consideraciones sobre artrografía de rodilla con doble contraste. Acta Ortop Latinoam 1 (2): 282-298, 1974.
7. Blumenfeld L, Bartfeld S, Gertzenstein A, Frawchik J: Actas y Trab VII Jorn Rioplat O y T, 1973, p 261.
8. Butt WP, Mc Intyre JL: Double contrast arthrography of the knee. Radiology 92: 487, 1969.
9. Brody GA, Pavlov H, Warren RF, Ghelman B: Plica sinovialis infrapatelaris: arthrographics signs of anterior cruciate ligaments disruption. Amer J Roentg 140: 767, 1983.
10. Croonenberghs P, Rombouts R: Quelques reflexions a propos d'une certaine d'artrographies mixes en séries du genou. J Belge Radiol 36: 481, 1983.
11. Dalinka MK, Garófola J: The infrapatellar synovial fold: a cause of confusion in evaluation of the anterior cruciate ligament. Am J Roent 127: 589-591, 1976.
12. Dalinka MK: Artrografía. Salvat Ed, 1984, Cap 1,
13. Dalinka MK: Artrografía. Salvat Ed, 1984, Cap 1, p 15.
14. Dalinka MK, Gohel VK, Hally JF: Arthrography of the lateral meniscus. Am J Roentg 121: 79, 1974.
15. Di Stefano VJ: Function post-traumatic sequelae and current contents of management of knee meniscus injuries. Clin Orthop 151: 143, 1980.
16. Doppman JL: Baker's cyst and the normal gastrocnemio-semimembranous bursa. Am J Radiol 94: 646, 1965.
17. Edgreen W, Heikel-Laurent U, Riska EB: Arthrography of the knee in the diagnosis of torn semilunar cartilage. Acta Orthop Scandinav 38: 235-246, 1967.
18. Gioiosa R, Firpo CAN, Andracchio E: Actas XV Congr O y T, 1978, T 2, pp 479-480.
19. Goldberg R, Hall F, Wyshak G: Pain in arthrography: comparison of air versus CO_2 and reaspiration versus no reaspiration. Am J Roentgenol 136: 377, 1981.
20. Hall F: Methodology in knee arthrography. Radiol Clin North Am 19: 305, 1981.
22. Hardaker WT (Jr), Whipple TL, Basset F: Diagnosis and treatment of the plica syndrome of the knee. JBJS 62-A: 221, 1980.
23. Harly JD: An anatomic-arthrography study of the relationships of the lateral meniscus and the popliteus tendon. Am J Roent 128: 181, 1977.
24. Heiser S, Labiorla JH, Meyers MH: Arthrography of the knee. Radiology 79: 822-828, 1962.
25. Ireland J, Trickey EL, Stoker DJ: Arthroscopy and arthrography of the knee. JBJS 1: 628, 1981.
26. Lindblom K: The arthrographic appearance of the ligaments of the knee joint. Acta Radiol 19: 582, 1938.
27. Lingren PG: Gastrocnemius semimembranous bursa and its relation to the knee joint. Acta Radiol 19: 609, 1978.
28. Lindgren PG, Willer R: Gastrocnemio-semimembranous bursa and its relation to the knee joint. Anatomy and histology. Acta Radiol (Diagn) 18: 497, 1977.
29. McIntyre JL: Arthrography of the lateral meniscus. Radiology 195: 531, 1972.
30. Mink JH, Dickerson R: Air or CO_2 for knee arthrography. Am J Roent 134: 991, 1980.
31. Mittler S, Freiberger RH, Harrison Stubbs M: A method of improving cruciate ligament visualization in double contrast arthrography. Radiology 102: 441, 1972.
32. Nicholas J, Freiberger RH, Killoran P: Double contrast arthrography of the knee. JBJS 52-A: 203-220, 1970.
33. Pavlov H, Freiberger R: An easy method to demonstrate the cruciate ligaments by double contrast arthrography. Radiology 126: 817, 1978.
34. Pavlov H, Forg J: Double contrast arthrography evaluation of the anterior cruciate ligament. Radiology 126: 661, 1978.
35. Ricklin P, Ruttimann A, Del Buonno M: Lesiones meniscales. Ed Jims, Barcelona, 1974.
36. Roebuck E: Double contrast knee arthrography. Some new points of technique including the use of Dimer X. Clin Radiol 28: 247, 1977.
37. Sommer J: Arthrography in meniscal injuries of the knee joint. Acta Orthop Scand 39: 227-232, 1968.
38. Tegtmever C, McCue F, Higgins S et al: Arthrography of the knee: A comparative study of the accuracy of single and double contrast techniques. Radiology 132: 37, 1979.
39. Turner V, Wurtz F: Arthrography in the diagnosis of meniscal injuries of the knee. JBJS 41: 1213-1220, 1959.
40. Wickstrom K, Spitzer R, Olsson H: Roentgen anatomy of the posterior horn of the lateral meniscus. Radiology 116: 617, 1975.
41. Wolfe R: Knee arthrography. A practical approach. WB Saunders Co, 1984, Cap 4.
42. Wolfe R, Colloff B: Popliteal cysts. An arthrographic study and review of the literature. JBJS 54-A: 1057, 1972.

COMENTADOR

Dr. CARLOS A. CONTEPOMI

Agradezco a la Comisión Directiva de la Asociación Argentina de Ortopedia y Traumatología el haber sido designado comentador del trabajo presentado por el Dr. Gustavo A. Ríos.

Como el autor refiere, sus objetivos fueron describir un método de diagnóstico y analizar sus resultados en lesiones meniscoligamentarias de la rodilla.

La artrografía comenzó a ser utilizada muy poco tiempo después del descubrimiento de los rayos X, al comienzo de

siglo. No obstante, es recién alrededor de 1950 que el método es popularizado en algunos países, incluyendo para ello la aparición de sustancias de contraste hidrosolubles y el uso de la fluoroscopía. En nuestro país, fue el Dr. Román Rostagno quien introdujera con mayor éxito este procedimiento, en la década del 70, gracias a la utilización de una técnica precisa, descripta en forma amplia y clara en el desarrollo del trabajo por el autor.

Quiero poner énfasis en la necesidad de que el estudio se haga bajo control fluoroscópico, y con muy buena técnica radiográfica, pues la interpretación diagnóstica tiene como base fundamental una imagen nítida.

¿Cuándo está indicada una artroneumografía? Es un punto que da lugar a muchas discusiones. El autor es explícito en cuanto a las indicaciones en el estudio de lesiones meniscoligamentarias de la rodilla, considerando poco otras patologías que en opinión de autores extranjeros son hallazgos más frecuentes cuando el estudio es de rutina. Coincidimos con el autor en sus indicaciones, en especial la primera, cuando la clínica es dudosa, que evita pérdidas de tiempo cuando hay lesiones, u operaciones innecesarias cuando no la hay.

Las descripciones de las lesiones de meniscos o ligamentos han sido desarrolladas con toda claridad, y las imágenes que hemos podido ver, con su explicación, obvian más comentarios. En mi experiencia, las lesiones de cara inferior y las horizontales incompletas, muy difíciles de ver en artrotomías exploradoras, me abrieron un enorme campo de interpretación fisiopatológica.

Lo realmente original en este trabajo es el análisis de los resultados, realizado con el criterio de cirujano ortopedista. Este análisis, hecho con el fin de comprobación diagnóstica radiológica, ha sido realizado con minuciosidad.

Del mismo surge que sólo en los casos de lesión de menisco interno las cifras estadísticas guardan relación con experiencias de otros autores de nuestro país, del extranjero o mi experiencia personal.

Llama la atención, en cambio, el alto porcentaje de errores que se evidencian para el diagnóstico de lesión en menisco externo o en ligamento cruzado; estimamos que ello puede ser atribuido a los defectos técnicos que menciona el autor, a la natural dificultad que presenta el diagnóstico de estas lesiones o a la falta de experiencia en técnica o interpretación. La persistencia en el uso de la técnica, a no dudar, llevará a una gran mejora en los datos estadísticos.

Autores clásicos en lesiones meniscales, como Bristow o Trillat, han hecho descripciones para diagnóstico clínico de las lesiones precitadas, mostrando estadísticas en 2.400 casos de menisco interno operados, con 75 % de diagnósticos correctos. Lo mismo Smillie, que sobre 10.000 meniscectomías refiere un 4,7 % de errores diagnósticos.

Estas cifras estadísticas me hacen pensar que utilizando con regularidad la artroneumografía, con buen criterio diagnóstico clínico, no sólo se mejoraría el porcentaje de datos positivos, sino que se evitaría llevar a un quirófano a gran número de pacientes, con el trastorno personal y alto costo que las intervenciones quirúrgicas significan.

El avance de la artroscopía, y la simplificación de sus procedimientos, no quitará la utilidad del método descripto para el diagnóstico de lesiones meniscoligamentarias.

Deseo felicitar al Dr. Ríos. Su concepción del trabajo, la calidad de su presentación y las citas bibliográficas son de excelencia. Creo que es su primer paso, muy firme, para el desarrollo de técnicas diagnósticas en lesiones de rodilla, a fin de poder evitar operaciones innecesarias o secuelas de lesiones que todos vemos con alguna frecuencia.

CIERRE DE DISCUSION

Dr. Gustavo Alejandro Ríos: Agradezco los conceptos vertidos por el Dr. Carlos A. Contepomi, pero en especial sus comen-

tarios y aportes sobre el trabajo, avalados sin duda por su reconocida experiencia sobre el tema.

Quiero remarcar solamente la importancia que le asignamos a que exista una unidad de criterio o metodología en la realización de estos estudios contrastados, entre el traumatólogo y el médico o técnico radiólogo, para poder así obtener la mayor precisión diagnóstica en los mismos. Por tanto, para alcanzar el mayor rendimiento del método, estos estudios deben ser realizados por el radiólogo con un criterio o sentido ortopédico, y por el traumatólogo con un conocimiento acabado de la técnica radiológica.

Por último quiero hacer una mención especial para el Dr. Manuel Rodolfo Piñeyro, a quien le agradezco profundamente todo su apoyo, dedicación y estímulo invalorable, no sólo en la capacitación científica, sino sobre todo en la formación ética de todos aquellos que estamos a su cargo.

Muchas gracias.