555

ISSN 0325-1578
Rev. Asoc. Arg. Ortop. y Traumatol., Vol. 55, Nº 1, págs. 58-66 3ª Sesión Ordinaria (8/5/1990)

Elongaciones óseas en hipometrías simétricas

Dres. GABRIEL MARTINEZ LOTTI*, JULIO DE PABLOS y JOSE CAÑADELL

Resumen: *Realizamos un estudio retrospectivo sobre elongaciones de las extremidades inferiores en pacientes afectos de hipometrías simétricas. En todos los casos se efectuó osteotomía percutánea bajo control TV y utilizándose siempre como distractor externo el fijador diseñado por Wagner. Se dividió a los pacientes en dos grupos, según la patología de base: acondroplásicos y otras hipometrías simétricas (síndrome de Turner, desplasia de Schmid, retraso estatuto ponderal esencial, etc.).*

En los acondroplásicos la elongación femoral media fue de 12,5 cm y la tibial de 10,9 cm, siendo el índice de elongación de 0,7 meses por centímetro elongado. En los pacientes afectados de otras hipometrías simétricas, la elongación femoral media fue de 11,5 cm y la tibial de 9,7 cm. Entre las complicaciones más importantes encontramos la paresia del ciático poplíteo externo, el ascenso del peroné, retardo de consolidación, fracturas a nivel del foco de distracción, desviaciones en varo de fémur y en valgo de tibia, entre otras.

Se destaca la relativa facilidad que presenta el paciente acondroplásico para elongar, lo cual se halla favorecido por la redundancia de las partes blandas y la gran capacidad osteogénica que presentan.

Summary: *We have made a retrospective study on the lengthening of the lower limbs on patients affected by symmetric hipometries.*

Percutaneous osteotomy was made in all cases under TV control, and always using the fixator designed by Wagner as external distractor, patients were divided into two groups according to the basic pathology: acondroplastics and other symmetric hipometries (Turner's syndrome, Schimid's displasia, essential ponderal subnormality estatute).

In acondroplastics the medium femoral lengthening was of 12.5 cm and the tibia was of 10.9 cm being the lengthening index of 0.7 months per centimeters lengthened. On patients affected by others symmetric hypometries, the medium femoral lengthening was of 11.5 cm and the tibial was of 9.7 cm among more important complications we found.

The most important complications were the consolidation delay, fractures on the callus, varus deviation of femur and valgus in the tibia, etc.

The acondroplastic is relatively easy, to lengthen due to redundacy of soft tissues, an their increase osteogenic potential.

INTRODUCCION

Las hipometrías simétricas incluyen aquellas situaciones en que uno o varios

* 9 de Julio 2845, (2000) Rosario, Provincia de Santa fe.

segmentos homólogos de las extremidades son igualmente cortos y están constituidas, fundamentalmente, por los enanismos. Estos incluyen una serie de condiciones patológicas que además de otras alteraciones más o menos severas conllevan una importante limitación del individuo para desarrollar las actividades de la vida cotidiana.

Entre ellas se destaca por su frecuencia la acondroplasia, osteocondroplasia fisaria (Rubin)[1], debido a un defecto congénito de la capa proliferativa del cartílago de crecimiento. Esta displasia condiciona un acortamiento global de las extremidades con un raquis de longitud esencialmente normal, creando así un enansimo disarmónico[2].

Dentro del abordaje terapéutico multidisciplinario que requieren los pacientes afectos de hipometrías simétricas, el alargamiento de las extremidades constituye un recurso muy sugerente con el que se puede mejorar psíquica y físicamente a estos pacientes, facilitando la inserción social de los mismos.

Es a Codivilla[3] a quien se le debe atribuir el mérito de haber sido el primero en realizar un alargamiento óseo. Efectuó un alargamiento femoral mediante una osteotomía oblicua diafisaria, tracción esquelética trascalcánea y ulterior enyesado de la extremidad para mantener la elongación obtenida.

Posteriormente han ido surgiendo múltiples métodos de elongaciones óseas. Así es como Anderson[4], en la década del cincuenta, modifica el aparato de Abbot[6] y populariza su método de elongación, que al ser una distracción progresiva minimiza los problemas derivados de la distracción brusca en las elongaciones extemporáneas. Además, la osteotomía preconizada por este autor[5] es, en nuestra opinión, un detalle técnico importante que favorece la consolidación del foco de elongación.

Los principales inconvenientes del aparato de Anderson son: su voluminosidad, poca versatilidad, tansfixión de los clavos y no infrecuente desviación de los fragmentos, probablemente debido a la inadecuada estabilidad del aparato.

En 1971 Wagner publica su método de elongación ósea para fémur y tibia[7], lo cual constituye uno de los grandes avances en este campo, no tanto por la técnica como por el aparato que él mismo diseñó. Este último tiene como características positivas fundamentales: su poco volumen, gran estabilidad, fácil colocación y manejo; y además no es transfixiante. En cuanto a la técnica descripta por este autor, es reseñable su gran complejidad, ya que se requieren tres intervenciones a nivel del hueso a elongar y una a nivel de la cresta ilíaca. Por otra parte, la osteotomía preconizada por Wagner, diafisaria, a cielo abierto y efectuada por medio de sierra neumática, ocasionaba serios problemas en la consolidación del foco de elongación[8].

En la misma época en que Wagner publica sus trabajos, Ilizarov, en la URSS, preconizaba su método de elongación. Este consistía en realizar una osteotomía percutánea, a la que él denominó compactectomía, y posterior distracción de los fragmentos óseos mediante un fijador externo circular[9-14].

La propiedad biomecánica fundamental del fijador de Ilizarov es el régimen de fijación dinámica axial, a la vez que elástica, en que trabajan, lo que aparentemente es un importante factor favorecedor de la osteogénesis a nivel del foco de distracción. Sin embargo entre los inconvenientes tenemos que se trata de un sistema transfixiante, de difícil colocación y manejo postoperatorio, y su gran aparatosidad, que hace que estos aparatos sean frecuentemente mal tolerados, sobre todo cuando están colocados en el fémur.

A partir de 1980[18], e influidos por la importancia de la revitalización ósea que Ilizarov y Monticelli-Spinelli[5] dieron a la osteotomía percutánea, comenzamos a practicar esta técnica de elongación.

Sin embargo, en vez de utilizar aparatos de distracción ósea circulares, continuamos empleando el fijador externo de Wagner, al que Cañadell[16] introdujo diversas modificaciones con el objeto de mejorar su versatilidad y de esta manera poder ampliar sus indicaciones[17].

El presente estudio fue realizado durante mi estancia como residente becario del Departamento de Cirugía Ortopédica y Traumatología de la Clínica Universitaria de Navarra, bajo la dirección del Profesor Dr. José Cañadell.

Dicho estudio consistió en evaluar nuestra experiencia, entre 1980 y 1988, en las elongaciones óseas mediante la osteotomía percutánea y el uso del distractor externo de Wagner en pacientes afectos de hipometrías simétricas.

PACIENTES Y METODOS

El presente estudio incluye 41 pacientes afectos de hipometrías simétricas, que fueron sometidos al tratamiento de elongación de extremidades entre 1980 y 1988.

La etiología fue: la acondroplasia en 29 pacientes, retraso estatuto-ponderal esencial en 5, síndrome de Turner en 3, condrodisplasia metafisaria de Schmid en 2, micromelía congénita en 1 e hipotiroidismo en 1 paciente.

Dadas las características etiológicas de los pacientes, los dividimos en dos grupos: el primero incluía a los pacientes acondroplásicos y el segundo a los pacientes afectos de otras hipometrías simétricas (OHS).

El grupo de acondroplásicos comprendía a 29 pacientes: 16 mujeres y 13 hombres, con una edad media de 8,8 años (m: 4M: 19), siendo los segmentos elongados 50 fémures y 40 tibias.

En el grupo de OHS incluimos a 12 pacientes: 5 hombres y 7 mujeres, con una edad media de 15 años (m: 10 M:23), siendo los segmentos elongados 14 fémures y 16 tibias.

En todos los casos se efectuó osteotomía metafisodiafisaria o diafisaria, si la longitud del hueso no permitía realizar la primera, y colocación del distractor de Wagner en ambos fémures o tibias simultáneamente. Posteriormente se difería el comienzo de la elongación entre 7 y 10 días; dicha distracción se realizaba a razón de 1 mm al día (4 x 0,25 mm/día) hasta alcanzar la longitud preestablecida (Fig. 1).

En el grupo de pacientes acondroplásicos se asoció al tiempo quirúrgico anterior las tenotomías de flexores de cadera (sartorio y recto anterior) en 14 pacientes, de aductores en 6, de aquiles en 8 y la solidarización tibioperonea en 18 pacientes.

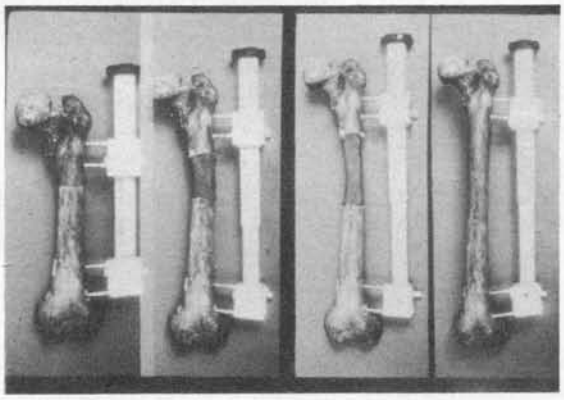

Fig. 1. Esquema de elongación femoral.

Al grupo de pacientes incluidos dentro de OHS se asoció a la osteotomía percutánea y colocación del distractor externo, la tenotomía de flexores de cadera en 3 pacientes, de aductores en 1, de aquiles en 6 y la solidarización tibioperonea en 4.

Luego de iniciada la elongación (7-10 días), el paciente regresaba a su domicilio, donde continuaba la distracción y la curación, diaria y profunda, de los clavos de Schanz. Los controles posteriores se efectuaban cada 30 días e incluían un examen clínico y radiológico. El primero consistía en un estudio de la piel a nivel de los clavos de Schanz, estado del aparato distractor, valoración de posibles actitudes viciosas de los miembros inferiores, evaluación de retracciones musculotendinosas si las hubiere, examen neurológico y vascular periférico, etc.

El estudio radiológico consistía en una radiografía convencional proyección anteroposterior de los segmentos bajo tratamiento elongador, y en ella se evaluaba el estado y el tipo de callo que se desarrollaba

a nivel del foco de distracción, posibles osteolisis a nivel de los clavos, estado de las articulaciones vecinas, etc. (Fig. 2).

se procedió a la confección de una bota de yeso durante unas semanas después de la retirada del distractor externo.

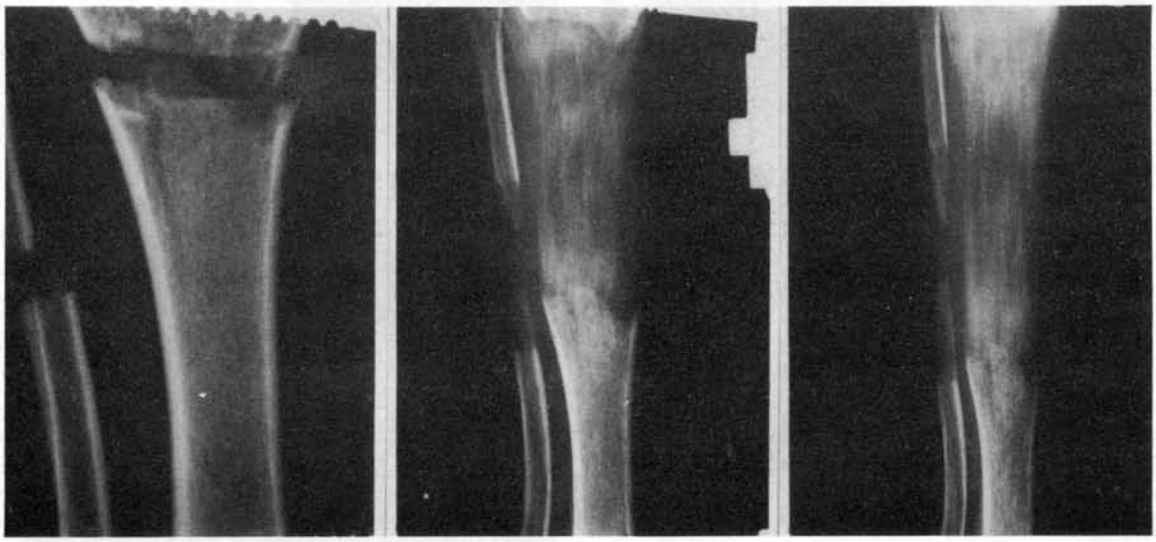

A B C

Fig. 2. A, B, C: Imagen seriada del foco de elongación.

RESULTADOS

A) Acondroplásicos

La elongación femoral media fue de 12,5 cm (m: 8 M: 16), siendo el porcentaje medio de elongación de 66% (m: 42 M: 96).

La elongación tibial media fe de 10,9 cm (m: 6 M: 13,6), siendo el porcentaje medio de elongación de 75,2% (m: 42 M: 100) (Figs. 3 y 4).

En este grupo de pacientes, acondroplásicos, se calculó el índice de elongación, que establece la relación existente entre el tiempo de consolidación y los centímetros elongados, siendo éste de 0,7 meses/cm.

Es digno de destacar que en este grupo de pacientes nunca se necesitó el aporte de injerto óseo a nivel del foco de distracción para lograr la consolidación del mismo y en algunos casos, particularmente en tibias,

En ocasiones fue necesario asociar otro tipo de cirugía en forma diferida, practicándose tenotomía de flexores de la cadera en 18 pacientes, de fascia lata en 8, de aductores en 4, reosteotomía de fémur en 1, osteotomía de peroné en 2 y elongación de peroné en 1 paciente.

Entre las complicaciones más significativas ocurridas durante y después del tratamiento elongador encontramos: 4 varos femorales, 1 consolidación femoral precoz, 8 valgos tibiales, 3 paresias del CPE, 2 consolidaciones peroneas, 2 acortamientos del peroné y 5 fracturas del foco de distracción.

B) Otras hipometrías simétricas

En este segundo grupo de pacientes la elongación femoral media obtenida con el tratamiento fue de 11,5 cm (m: 6 M: 14,5); siendo el porcentaje medio de elongación

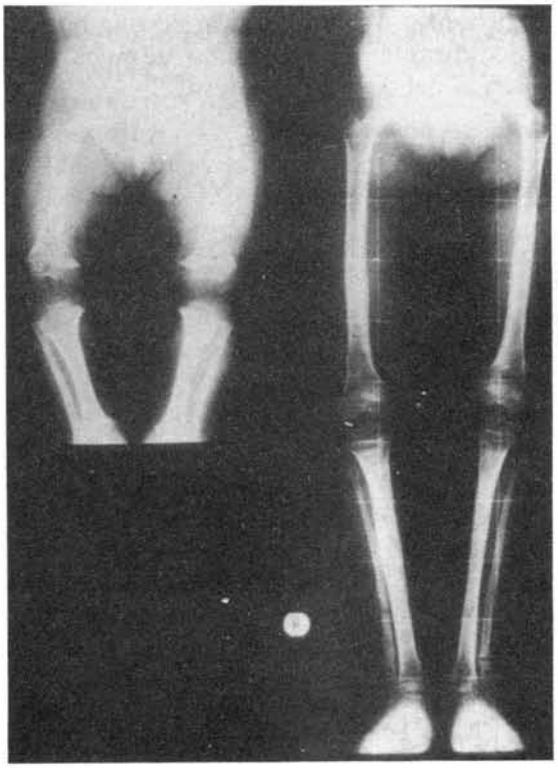

A B

Fig. 3. Elongación de una niña acondroplásica de 5 años. A: Preoperatoria. B: Resultado final. Total elongado, 23 cm.

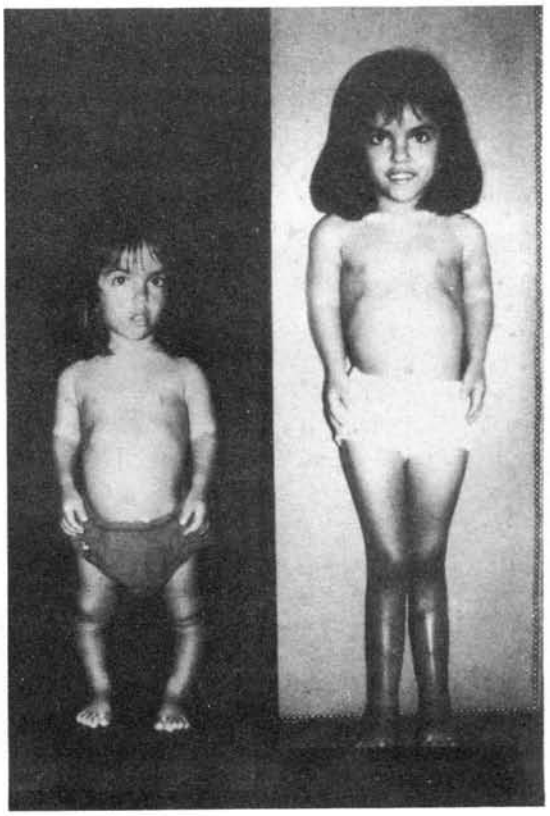

Fig. 4. Aspecto clínico, antes y después, de la elongación de miembros inferiores (23 cm) en una niña acondroplásica de 5 años de edad.

de 36,2% (m: 6 M: 48,3). La elongación tibial media conseguida fue de 9,6 cm (m: 6,5 M: 13,5); siendo el porcentaje medio de elongación de 35% (m: 21 M: 63).

Dada la gran heterogenicidad existente en este grupo de pacientes, no se estableció la relación entre el tiempo de consolidación y los centímetros elongados.

En algunos casos se efectuó, junto con la retirada de los distractores, otro tipo de cirugía. Entre ellas cabe mencionar las tenotomías de flexores de cadera en 3 pacientes, de fascia lata en 2, de aductores en 2, de aquiles en 2, elongación de peroné en 1, osteosíntesis en 1 y osteosíntesis más aporte de injerto óseo a nivel del foco de distracción en 2 pacientes.

Entre las complicaciones más destacadas podemos señalar: 3 varos femorales, 5 valgos tibiales, 1 fractura a nivel del foco de distracción, 1 paresia de ciático poplíteo externo, 5 flexos de rodillas y 2 acortamientos de peroné.

DISCUSION

Desde hace años se mantiene la discusión sobre si merece la pena o no la elongación de extremidades en pacientes acondroplásicos. Ciertamente, los estigmas acondroplásicos[20] no variarán por muy estable que quede la longitud de los miembros. Sin embargo, también es un hecho comprobado que psicológica y funcionalmente para muchos de estos pacientes es de suma importancia ser más altos, aunque externamente siga siendo notoria su condición de acondroplásico.

En este tipo de pacientes hemos tenido, en general, pocos problemas al realizar la elongación de extremidades inferiores y ello obedece, fundamentalmente, a dos características de estos que les confieren una respuesta particularmente favorable a estos tratamientos[21].

La primera es la poca resistencia que oponen partes blandas a la distracción progresiva, lo que permite alcanzar los 12-15 cm de alargamiento, tanto en tibia como en fémur, sin mayores dificultades. Efectivamente, a diferencia de otros acortamientos congénitos de los miembros, la acondroplasia es una enfermedad que radica fundamentalmente en el hueso y no en las partes blandas que le rodean, lo que hace que éstas sean redundantes, hecho que hemos observado constantemente en nuestros pacientes. Esto hace que en cierto modo, y estrictamente desde este punto de vista, podamos considerar la elongación ósea en los acondroplásicos un tratamiento "fisiológico", a diferencia que en otras condiciones patolígicas[19].

La segunda característica de estos pacientes, y quizás derivada de la primera, es la impresionante capacidad osteogénica que en ellos se da cuando se someten a un tratamiento elongador, que en algún caso llevó a la consolidación ósea precoz durante la distracción (Fig. 5). Precisamente, este aumento en la capacidad de osteogénesis es el factor más importante a la hora de explicar el bajo índice de elongación (tiempo total de tratamiento necesario para conseguir 1 cm de elongación) observado en acondroplásicos.

Fig. 5. Consolidación femoral precoz, en una paciente acondroplásica.

En nuestra experiencia este índice es aproximadamente de 0,7 meses/cm, lo que quiere decir que en este grupo de pacientes una elongación de 10 cm, en un fémur o en tibia, requeriría de 7 meses de tratamiento. Ello obedece fundamentalmente a las dos características mencionadas, y a que la edad media de nuestros pacientes acondroplásicos era de 8,8 años, lo que acrecienta aún más la capacidad de formación ósea a nivel del foco de distracción.

Esta relación no fue establecida en los pacientes afectos de OHS, dado la gran heterogenicidad existente, tanto en la edad como en la etiología de los pacientes incluidos en este grupo. Por otra parte es digno de destacar que aquellos casos que requieren aporte de injerto óseo a nivel del foco de distracción se trató siempre de pacientes incluidos en el grupo de OHS y siendo mayores de 18 años. Con relación a la formación y consolidación ósea a nivel del foco de distracción, es importante destacar los trabajos experimentales de Arrien[22]. Este autor comparó las diferentes formas de realizar una solución de continuidad en el hueso: osteotomía diafisaria a cielo abierto, osteotomía metafisaria a cielo abierto, osteotomía diafisaria percutánea y osteotomía metafisaria percutánea.

En los estudios radiológicos e histológicos realizados en las piezas estudiadas se observó una mayor densidad y osificación del callo de distracción en aquellos corderos a los que se les había efectuado la osteotomía percutánea y a nivel metafisario; hecho éste que también fue corroborado en nuestros pacientes.

Por otra parte, el mismo Arrien realizó estudios angiográficos en 10 corderos sometidos a una osteotomía percutánea y observó que sólo en uno de ellos se apreciaba la integridad de la arteria centromedular; por lo que estamos de acuerdo con Bowen[24] y otros autores en que el callo

existente a nivel del foco de distracción no de lo debe atribuir por completo a la continuidad de la arteria centromedular sino fundamentalmente al menor daño ocasionado al estuche perióstico.

Al igual que otros autores[25], siempre que realizamos una elongación de extremidades en pacientes afectos de hipometrías simétricas, lo hacemos en ambos fémures o tibias simultáneamente[27]. Este método tiene la ventaja de que ante cualquier eventualidad que nos haga suspender la elongación de uno de los huesos, el contralateral se encontrará con la misma longitud, por lo tanto ambas extremidades también.

Esto no ocurre elongando ambos huesos de la misma extremidad al mismo tiempo, ya que condiciona una importante dismetría durante buena parte del tratamiento, lo que obliga al uso de voluminosas y pesadas alzas ortopédicas en la extremidad todavía sin elongar, donde además en el mejor de los casos el niño presentará una más o menos importante dismetría desde el principio hasta el final del tratamiento, lo cual dificultará ostensiblemente la actividad cotidiana durante el mismo[28].

Además, por el hecho de elongar el muslo y la pierna homolaterales al mismo tiempo, las partes blandas sufren en mayor medida que si lo hiciéramos sólo en un segmento de la extremidad cada vez; y por otra parte, una vez elongada una de las extremidades, no se permiten fallos o complicaciones que impidan comenzar o continuar la elongación en el lado contralateral, dado que de ocurrir esto podrían quedar importantes dismetrías permanentes como secuela del tratamiento.

Tampoco estamos de acuerdo con otros autores[29] que proponen la elongación del fémur y de la tibia-peroné contralateral al mismo tiempo, realizando la operación inversa en un segundo tiempo. El problema que vemos aquí es que, si mientras estamos realizando el segundo tiempo del alargamiento surge cualquier problema que nos obliga a suspender la elongación, nos quedaría una situación de asimetría más o menos importante de las extremidades con las rodillas a distinto nivel.

Otro punto importante a considerar cuando se plantea realizar una elongación de extremidades en pacientes afectos de hipometrías simétricas, es el factor psicológico. En general se trata de niños sobreprotegidos por su núcleo familiar, a los cuales debemos brindarles una preparación previa a la cirugía y, posteriormente, durante la elongación; ya que, al tratarse de tratamientos prolongados y en ocasiones acompañados de molestias nocturnas, conllevan al paciente y a su familia a un estado de tensión nerviosa para el cual hay que estar preparado psicológicamente antes de dar comienzo al tratamiento.

Por todo lo antedicho, creemos que con la técnica que utilizamos actualmente hemos logrado elongaciones óseas importantes, en pacientes afectos de hipometrías simétricas, sin dejar de lado las dificultades derivadas de la cuantía del alargamiento y de la duración de los tratamientos.

BIBLIOGRAFIA

1. Rubin P: Dynamic classification of boen dysplasias. Year Book Medical. Chicago, 1964.
2. Delgado A: Displasias fisarias por fallo del cartílago proliferante: Acondroplasia e hipocondroplasia. Rev Med Univ Navarra 15: 101-116, 1971.
3. Codivilla A: On the means of lengthening in the lower limbs, the muscles and tissues wich are shorened through deformity. Am J Orthop Surg 2: 353-369, 1905.
4. Anderson W: Leg lengthening. JBJS 34-B: 150, 1952.
5. Coleman SS: Anderson's method of tibial lengthening by percutaneous osteotomy and gradual distraction. JBJS 53-A: 411-415, 1971.
6. Abbot LC, Saunders JB: The operative lengthening of the tibia and fibula. A preliminar report on the further development of the principles and technique. Am Surg 110: 961-991, 1939.
7. Wagner H: Operative beinverlangerung. Der Chirurg 42: 260-266, 1971.
8. Beguiristain JL: Consideraciones sobre nuestra experiencia en elongaciones de fémur y tibia con el método de Wagner. Rev Orthop Traum23-1B: 227-230.
9. Ilizarov GA, Deviatov AA: Operative elongation of the leg with simultaneous correction of the deformities. Orthop Truamatol Protez 30: 32-37, 1969.
10. Ilizarov GA: Operative elongation of the leg. Orthop Traumatol Protez 32 (8): 20-25, 1971.
11. Ilizarov GA: Clinical and experimental dates on blodless lengthening oflower extremities. Exp Khir Anest 14: 27-32, 1969.

12. Ilizarov GA: Comunicación personal. XXII Convención del Club Italiano AO. Bellagio (Italia), 1981.
13. Ilizarov GA: Comunicación personal. I Curso ASAMI. Lecco (Italia), 1983.
14. Ilizarov GA: In osteosintesi transossea secundo Ilizarov. Bianchi-Malochi A (ed): Med Surgical Video, Juen, 1985.
15. Monticelli G, Spinelli R: Allungamento degli artimendianti corticotomi a cielo chluso. G Ital Ortop Traum 9: 139-152, 1983.
16. Cañadell J: Sobre el aumento de versatilidad y aplicación de las posibilidades de un fijador externo monolateral en traumatología y ortopedia. Rev Ortop Traum 30-IB: 477-480, 1986.
17. Cañadell J, de Pablos J: Lesiones del cartílago de crecimiento (2ª ed). Salvat, Barcelona, 1988.
18. De Pablos J, Cañadeññ J: Elongación de miembros inferiores. Experiencia en la Clínica Universitaria de Navarra. Rev Med Univ Navarra XXXI-1: 43-52, 1987.
19. Martínez Lotti G: Protocolo terapéutico en las hipometrías simétricas. Reunión Anual del Departamento de Cirugía, Ortopedia y Traumatología de la Clínica Universitaria de Navarra. Pamplona (España), 1988.
20. Santolaya JM, Delgado A: Acondroplasia. Displasias Oseas. Salvat, Barcelona, 1988, pp 85-103.
21. Valenti JR, Villas C, Cañadell J: Elongación de las extremidades inferiores en acondroplásicos. Rev Med Univ Navarra XXIX-3: 171-173, 1985.
22. Arrien A: Estudio comparativo de las osteotomías a cielo abierto y percutánea en la elongación ósea. Tesis Doctoral. Universidad de Navarra. Pamplona (España), 1986.
23. Kojimoto H, Yasul N, Goto T, Matsuda S, Shimomura Y: Bone lengthening in rabits by callus distraction. The role of periosteum and endosteum. JBJS 70-B: 543-549, 1988.
24. Bowen J: Comunicación personal. Seminario Internacional de Ortopedia Pediátrica. Buenos Aires (Argentina), 1989.
25. Villarubias J: Techniques and complications in extensive limb lengthening. First International Conference on Human Acondroplasia. Roma, Nov 19-21, 1986.
26. Cattaneo R, Villa A, Catagni M, Tentori L: Limb lengthening in achondroplasia by Ilizarov's method. Int Orthop 12: 173-179, 1988.
27. De Pablos J, Cañadell J: Tratamiento de las lesiones del cartílago de crecimiento. EUNSA. Pamplona, 1986.
28. Aldegheri R, Trivella G, Renzi-Brivio L, Tessari G, Agostini S, Lavini F: Lenghtening of the lower limbs in achondroplastic patients. A comparative study of four techniques. JBJS 70-B: 69-73, 1988.
29. Paley D: Current techniques of limb lengthening. Review Article. J Pediatr Orthop 1: 73-92, 1988.

COMENTADOR

Dr. HORACIO F. MISCIONE

He tenido la oportunidad de interiorizarme del trabajo de los Dres. Martínez Lotti, de Pablos y Cañadell. Debo felicitar a los autores por la claridad y rigor científico, en donde se observa el alto nivel del estudio.

Creo que es un halago para nuestra Asociación que se presente un trabajo realizado en un sitio cercano a nuestros afectos científicos como es en la Universidad de Navarra el Servicio del Dr. Cañadell y que sea presentado por un compatriota nuestro.

En lo personal esta presentación me es grata, ya que trabajo en elongaciones óseas hace varios años en dos hospitales pediátricos como el Gutiérrez y el Garrahan, en donde se tratan, entre otras, patologías de alteraciones de la talla que, como bien describen los autores, su elongación no cambia su fisonomía displásica, pero otorga bienestar psicológico.

El estudio se inicia con un análisis de los fijadores externos utilizados por diferentes escuelas, citando sólo algunas de las virtudes e inconvenientes de los mismos, y se reseña la ingeniosa adaptación que hizo el Dr. Cañadell sobre el aparato de Wagner.

A mi modo de ver, en coincidencia con los autores, es de suma importancia la realización de la sección ósea percutánea en zona cercana a la metáfisis, fértil y ancha, pese a que aún es discutible el beneficio de realizar osteotomía o corticotomía.

La casuística presentada es minuciosa y concisa. Deja en claro el ritmo de elongación lento comenzado a los días de la colocación y los resultados finales del mismo. Asimismo los autores observan el carácter ambulatorio del tratamiento bajo controles mensuales.

Sin embargo, del análisis de la estadística deduzco que en el grupo de 29 pacientes acondroplásticos fueron realizadas un total de 80 cirugías fuera de la colocación del fijador externo y presentaron poco más de 80% de complicaciones de resolución quirúrgica durante las elongaciones.

Para el otro grupo de 12 pacientes fueron necesarias 29 cirugías agregadas, o sea 2,4 cirugía por paciente, y se relatan 17 complicaciones que fueron resueltas con cirugía.

En la casuística de otros centros y en

nuestra experiencia personal hospitalaria quizá no podamos mostrar cifras menores de complicaciones, desde banales a complejas, aunque sí menor número de cirugías agregadas al usar en los tratamientos el tutor de Ilizarov.

Pese a la claridad de la presentación, tampoco pude deducir si se hizo algún tipo de selección por edad o por talla muy baja o próxima a la normalidad, si se realizó algún tipo de estudio costo/beneficio en cuanto al tipo de tutor utilizado, ya que en nuestro medio difieren significativamente los valores de los diferentes fijadores y el esfuerzo económico de un tratamiento para baja talla, cuando median enormes distancias en el control prolongado.

Me interrogué sobre qué límite de elongación se fijó como máximo de acuerdo a la longitud del segmento a tratar y su relación con la aparición de las complicaciones frecuentes. Conociendo la existencia de varios trabajos que relatan inconvenientes con el tutor de Wagner, y sabiendo del auge que en muchos centros tiene el fijador uniplanar Orthofix, me cuestioné el motivo de la elección.

Comparto con los autores el criterio de elongar segmentos simétricos simultáneos por las ventajas ya relatadas, si bien prefiero realizar histogénesis por tracción con el fijador de Ilizarov, porque al ser circular es más sólido y versátil, otorga mayor seguridad en la dinamización y en la corrección de las deformidades angulares, permitiendo además controlar las articulaciones.

Se debe resaltar el mérito de tratamientos que hasta hace poco tiempo se creían imposibles pese a las dificultades en intensidad y duración de los mismos.

Felicito nuevamente a los autores y muy especialmente al Dr. Martínez Lotti por su presentación y lo comprometo a que nos relate en un futuro su experiencia en nuestro país.

CIERRE DE DISCUSION

Dr. Gabriel Martínez Lotti: Agradezco al Dr. Miscione las palabras de elogio sobre el trabajo presentado.

Con respecto a la selección de los pacientes, no los hemos dividido con relación a su etiología, ya que el número de casos registrados no era suficientemente amplio para diferenciarlos según la edad y la talla.

Creemos que en un futuro sería ideal agruparlos de acuerdo a la edad y talla, para así poder establecer el momento justo para comenzar a realizar un tratamiento de elongación de extremidades inferiores.

Tampoco hemos efectuado un estudio costo/beneficio en cuanto al tutor externo utilizado, ya que en la Clínica Universitaria de Navarra y en la ciudad de Rosario, donde yo me desempeño actualmente, y hemos realizado más de treinta elongaciones, utilizamos de rutina el distractor externo de Wagner por las ventajas ya citadas de este fijador y por la gran experiencia adquirida en su uso.

Nuevamente agradezco al Dr. Miscione su comentario y a esta Asociación por haberme permitido reflejar nuestra experiencia en las elongaciones óseas en pacientes afectos de hipometrías simétricas.