ISSN 0325-1578
Rev. Asoc. Arg. Ortop. y Traumatol., Vol. 54, Nº 4, págs. 153-165

Abordaje transpectoral del hombro

Dr. RAMON SARACHAGA*

"Es condición fundamental de toda vía de acceso quirúrgico proporcionar exposición amplia, cómoda y directa al órgano y/o región en que se efectúa la operación, para asegurar su ejecución en condiciones satisfactorias de seguridad y eficacia; y superar los inconvenientes y complicaciones que pudieran presentarse."

(Diego Zavaleta, Actas XXVI Congr. Arg. de Cirugía, 1955)

Resumen: *Se exponen y analizan aquí las condiciones generales de un buen abordaje quirúrgico, teniendo en cuenta el tratamiento que debe darse a cada elemento y tejido comprometido.*

Se realiza una breve reseña histórica.

Se describe la técnica operatoria en toda su magnitud, indicando las diferentes variantes de la misma.

Por último se presenta la casuística donde fue usada esta técnica, así como algunos resultados.

Summary: *The general conditions of a good surgical approach are exposed and analized here, explaining the treatment of each involved element or tissue.*

Some historical references are included.

The surgical technique is fully described indicating the different varieties of it.

Several cases, in which this technique was implemented, are reported as well as some results.

* Servicio de Cirugía, Instituto Nacional de Rehabilitación del Lisiado, Echeverría 955, (1428) Buenos Aires.

INTRODUCCION

Condiciones de un buen abordaje

1) Proveer acceso directo, amplio y cómodo. La comodidad de la exposición resulta del acceso amplio y directo, siendo condición casi imprescindible cuando se trata de operaciones complejas, pues su ejecución se facilita, se disminuye el traumatismo producido por el tironeamiento y el desplazamiento forzado de músculos, vasos y nervios, abundantes en esta zona, y su duración se acorta.

No obstante, deberá condenarse la prodigalidad, ya que una incisión demasiado amplia es fundamentalmente antiestética y tiende a exponer tejidos más allá de la zona operatoria, con todos los riesgos que esto implica. Por lo tanto deben ser proscriptas las incisiones demasiado grandes como las demasiado chicas.

La elección de la vía apropiada para cada caso le permite al cirujano actuar en condiciones satisfactorias y con mayor eficacia sobre el órgano lesionado. Hay que tener en cuenta que el abordaje no puede ser rígido; por el contrario, debe estar supedi-

tado a la comodidad del cirujano para resolver la situación. La conveniente vía de abordaje tiene también relación con la posición del paciente, ya que simples cambios en la posición del mismo en la camilla contribuyen a presentar mejor determinados elementos.

También la colocación de los campos es de fundamental importancia: nunca un campo debe impedir la ampliación de la herida operatoria o la visualización de un eje o posición del miembro, así como tampoco impedir sus movimientos.

2) **Posibilidad de reconstruir satisfactoriamente todos los elementos, sin déficit posterior.**

Estas condiciones dependen de factores comunes a todas las incisiones y abordajes, y de algunas otras particulares a determinados procedimientos. La omisión de estos requisitos determina ciertas complicaciones, algunas de singular importancia. La posibilidad de una correcta reconstrucción anatómica, de la conservación del vigor y función natural de los músculos y de la formación de una cicatriz sólida y estética, están en relación directa con la conservación de la integridad de los tejidos.

La sección de los músculos debe hacerse a nivel de la zona tendinosa, ya que la reparación es muy difícil en zona carnosa, pues se desgarran los puntos y no pueden afrontarse los bordes, y cuando esto se logra queda una línea de fibrosis que interrumpe el cuerpo muscular. En cambio, las suturas realizadas sobre las vainas aponeuróticas o tendones a los cuales el músculo es solidario, bastan para asegurar una rápida y sólida cicatrización.

Los elementos vasculares deben ser cuidadosamente ligados y seccionados, teniendo en cuenta que el órgano que irrigan tenga circulación supletoria; de lo contrario, deben ser evitados.

Los elementos nerviosos deben ser protegidos, aun los más superficiales, ya que las zonas anestésicas pericicatrizales suelen ser muy molestas. El cuidado debe extremarse con los nervios motores y sus ramas terminales, cuando ingresan a los músculos, ya que cuando se dividen son de difícil reparación.

3) **La incisión debe trazarse de modo que pueda ser ampliada.**

No es posible crear una vía que suministre acceso directo a toda una extensa área, pero sí es posible ubicarla y orientarla de modo que, desplazada en diversos sentidos, suministra visibilidad a todas las estructuras de una región, conservando la arquitectura y función de la zona operatoria.

4) **Debe satisfacer las exigencias estéticas.**

Deben ser trazadas preferiblemente siguiendo los pliegues de la piel y tratando de no cruzar los pliegues en forma perpendicular. También es importante que la incisión pueda ser disimulada por la ropa.

HISTORIA

El origen de los abordajes anteriores del hombro se remonta al intento de tratar las luxaciones recidivantes del hombro desde un punto de vista fisiopatológico, ya sea tratando de suturar o plicar la cápsula o bien realizando trasposiciones musculares.

El artículo de Gerster (Med. News Philadelphia, 1884) es probablemente el primero en describir el tratamiento de la cápsula por vía anterior, para la luxación recidivante de hombro.

En 1908, Clairmont describe su operación, la que divide en dos etapas. Una primera, que consta de una incisión anterior, con despegamiento de un centímetro de la inserción del deltoides clavicular, y de la sección del pectoral mayor a nivel de su tendón. También llama la atención sobre los vasos circunflejos, a los que toma como límite de la herida.

En 1906, Phertes describe la importancia de reinsertar la cápsula en el labrum, lo que confirma y difunde Bankart en 1923, cuando describe la lesión del labrum que lleva su nombre. Para reinsertar la cápsula en el labrum ya se habla de desinsertar el

coracobiceps y su posterior reinserción.

En 1924, Oudart sugiere una nueva operación en la que secciona la apófisis coracoides y el subescapular, y si es necesario desprende un centímetro el deltoides, para llevar un injerto óseo al borde de la glena. Es la etapa de las operaciones con stop óseos.

En los artículos que Edens (S.G.O., 1927, pág. 477) e Hybbinette (Campbell, Cirugía Ortopédica, 6ª edición, pág. 485) publicaron en 1917 se describe la misma operación, que se basa en la colocación de un injerto óseo de 2,5 por 5 cm, sin cortar coracobiceps ni pectoral ni cápsula.

En 1908, Thomas (The JBJS, Vol. 44-A, N° 6, Set. 1962) describe con todo detalle un abordaje anteroaxilar, con una incisión corta y sin sección del pectoral.

Putti y Platt realizan también por vía anteroaxilar la plicatura de la cápsula a través del subescapular (Surgery of the Shoulder, A. De Palma, 3ª ed., pág. 526). Clarke reporta esta operación en 1948, y la denomina de Putti-Platt, aunque ésta había sido realizada anteriormente por Codivilla.

En 1941, Magnuson-Stack describen el trasplante del subescapular hacia afuera; tampoco seccionan otros elementos.

En 1958, Helfet describió por primera vez el procedimiento de Bristow, consistente en la sección y trasplante de la apófisis coracoides con el tendón conjunto de la porción corta del biceps y el coracobraquial a través del subescapular, sin tocar el pectoral mayor (Campbell, Cirugía Ortopédica, 6ª ed., pág. 487).

Como hemos visto, el abordaje anterior del hombro está íntimamente ligado a la evolución de la cirugía de la luxación recidivante, aunque en la actualidad ocupan un lugar muy importante los reemplazos protésicos en la indicación de este abordaje.

MATERIAL Y METODO

Se trata de 21 operaciones realizadas en 21 pacientes que van desde los 16 a los 73 años. Se estudia aquí exclusivamente el abordaje y su técnica usada en:

Doce casos de luxación recidivante de hombro; 10 tratadas con operación de Bankart y 2 con operación de Bankart más injerto óseo.

Dos casos de artrodesis de hombro; una por secuela traumática y otra por parálisis obstétrica.

Dos prótesis totales; una por metástasis y otra por radionecrosis.

Cinco reemplazos parciales; 4 por fracturas conminutas y uno por fractura-luxación.

En el método empleado para el estudio de este abordaje ha sido analizado exhaustivamente cada paso operatorio, obteniendo la mayor exposición posible de todos los elementos, con la finalidad de comprobar las posibilidades del abordaje y sus variantes en el tratamiento de diferentes patologías, como las antes mencionadas. De esto se desprende una normatización de los diferentes tiempos quirúrgicos, con reglamentación de cada paso, sus ventajas y riesgos.

La experiencia obtenida con los casos presentados no hace más que continuar la del Dr. Zancolli expuesta durante el VII Congreso Argentino de Ortopedia y Traumatología.

TECNICA QUIRURGICA

Posición del paciente

Se coloca al paciente en decúbito dorsal y se levanta el hombro, colocando una o dos sábanas dobladas, que se adhieren con tela adhesiva a la región escapular, de forma tal que eleve el hombro lo suficiente como para ver la región posterior del mismo.

El iodado

Debe cubrir la totalidad del miembro superior, comenzando por la mano y antebrazo; luego se cubre con gasa grande y por encima se coloca una malla tubular, lo suficientemente larga como para que llegue a cubrir el antebrazo y el brazo. Una vez

colocada la malla tubular, antes de despegarla, es utilizada por el ayudante para sostener y manipular el brazo, mientras el cirujano completa el iodado, que continúa desde el brazo, por el hombro en su cara anterior, posterior, superior y región axilar (ver Foto 2), teniendo como límite, por arriba, la línea del maxilar inferior y la línea de implantación del pelo; hacia atrás, el contacto con la camilla, o sea la línea axilar posterior; por delante, descendiendo del mentón por el esternón hasta el hipocondrio y de ahí hacia abajo hasta la línea axilar posterior.

Colocación de los campos

Estos se colocan según la técnica de nuestra escuela, dejando libre el brazo y el hombro en todas sus caras, parte del hemitórax correspondiente y el cuello hasta la base del mentón (ver Foto 2); esto permite ver ampliamente toda la región y adyacencias y, por lo tanto, manejar los ejes y movimientos del miembro.

Marcado de la incisión

Se marcan la apófisis coracoides y la espina del omóplato, en un punto equidistante entre ambas, que corresponde aproximadamente a la articulación acromioclavicular; desde ahí se desciende hasta la línea axilar anterior desviándose unos 5 cm sobre la cara interna del brazo, pasando unos centímetros el borde inferior del pectoral mayor (ver Fotos 1 y 2).

Esta incisión puede ser prolongada en varios sentidos, ampliando los límites del abordaje, como por ejemplo:

1) Prolongación, hacia arriba y atrás, transformando el abordaje en anteroposterior, transacromial o no.

2) Hacia adentro, unida en ángulo recto con una incisión supraclavicular, con osteotomía de clavícula o no. Esta a su vez se puede prolongar hacia arriba por una incisión preesternocleidomastoidea (exploración del plexo braquial).

3) Prolongación hacia distal (fracturas de cuello con trazo largo) (ver Esquema 1).

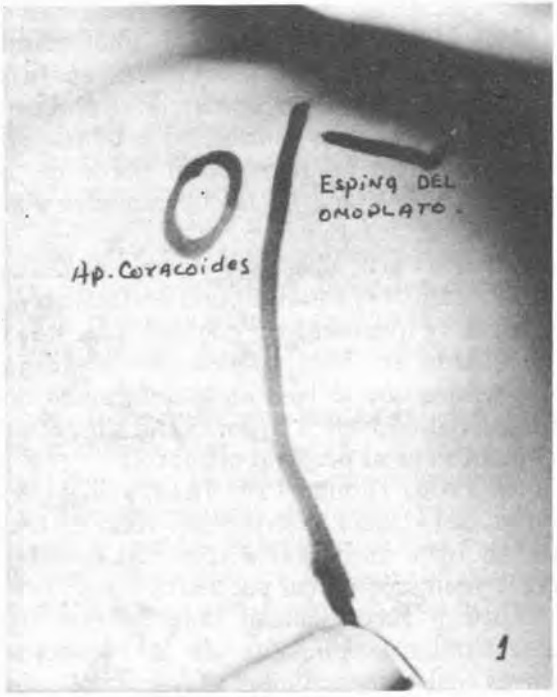

Fig. 1

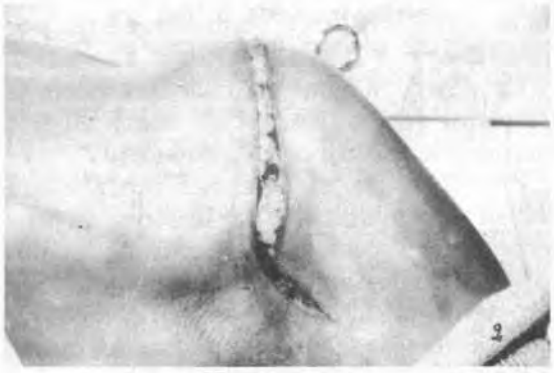

Fig. 2

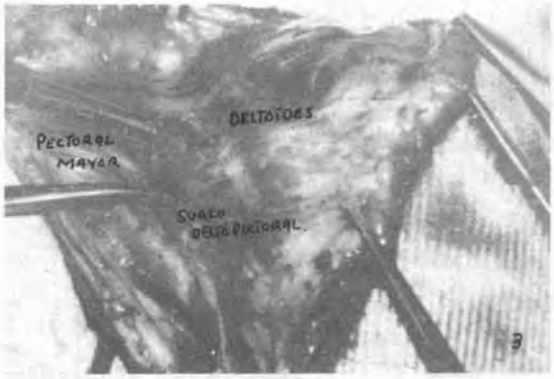

Fig. 3

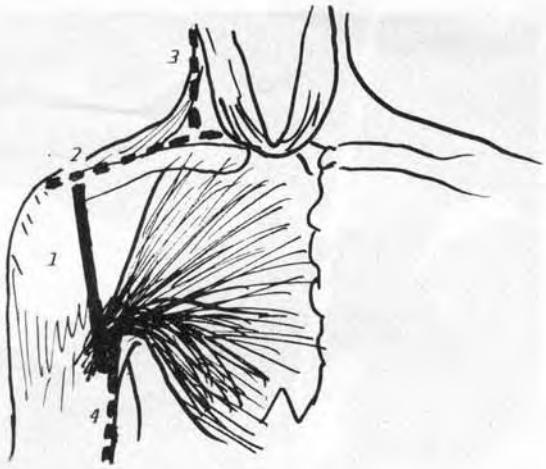

Esquema 1. 1: Incisión. 2: Prolongación supraclavicular. 3: Prolongación cervical. 4: Prolongación distal.

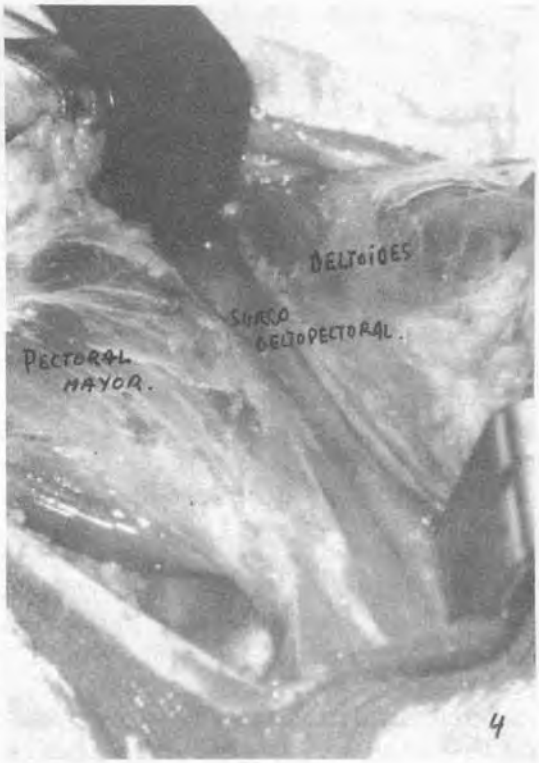

Fig. 4

Trazado de la incisión

Se realiza un corte exclusivamente de piel hasta llegar al celular (ver Foto 2); luego se procede a infiltrar con suero con adrenalina, según nuestra técnica, para después cubrir la totalidad de la piel con malla tubular pegada con adhesol (ver Foto 3). Una vez cubierta la piel se incide la malla tubular siguiendo el trazado de la incisión y cortando el celular, que nunca es muy abundante en esta zona, pero sí muy vascularizado.

Se tallan los colgajos, realizando una muy prolija hemostasia (ver Foto 3); la misma es de vital importancia durante este paso, ya que a veces la hemorragia de estos vasos superficiales puede complicar toda la visibilidad operatoria.

Después del tallado de los colgajos, que no debe ser muy extenso, se identifica el surco deltopectoral y la vena cefálica, la que para facilitar las maniobras debe ser ligada

Se identifican los bordes superior e inferior del pectoral mayor (ver Fotos 3 y 4) y el surco deltopectoral (ver Foto 4).

Sección del músculo pectoral mayor

Identificado el poderoso cuerpo muscular del pectoral, se continúa la disección hacia distal hasta encontrar la inserción en el húmero (ver Foto 5), que se hace me-

Fig. 5

diante un poderoso tendón, ancho, de forma cuadrilátera, que termina en el labio anterior de la corredera bicipital. Este tendón está constituido por dos láminas bien identificables, unidas en su labio inferior formando una U; esta inserción puede presentar variantes tales como: 1) ligamento costo o condrocoracoideo de Wood, con inserción en la apófisis coracoides o en el tendón del coracobraquial; 2) músculo costoaponeurótico, con inserción en la aponeurosis del brazo; 3) con inserción en el troquíter o borde externo de la corredera bicipital (Calori); 4) cápsula articular; 5) epitróclea, músculo costo o condroepitroclear, homólogo del extensor plicae alaris de las aves (Testut: Anatomía Humana, T. 1, pág. 971). También el músculo pectoral mayor puede faltar, pero esto se debe siempre a causas patológicas.

Mediante disección roma liberamos la cara posterior y pasamos un dedo por detrás sosteniendo (como se ve en las Fotos 5 y 6) el cuerpo del músculo; luego con bisturí se separan las fibras carnosas, dejando el tendón expuesto en toda su magnitud (ver Foto 6); se secciona a 1 cm de la inserción dejando lo suficiente para la reparación.

Acto seguido se pasan varios puntos de reparo y se envuelve el músculo en gasa mojada para conservar la humedad. Envuelto el pectoral mayor, se reclina hacia medial, colocando un separador ancho sobre él (ver Foto 7), evitando la tracción brusca hacia medial, ya que puede lesionarse la inervación que penetra a nivel del tercio medio del borde superior, cara posterior.

Sección del coracobiceps

Una vez seccionado el pectoral y reclinado hacia adentro, queda expuesto el pectoral menor y el coracobiceps. Este se identifica y se libera del borde interno del pectoral menor, cuidando de no lesionar el nervio musculocutáneo; se libera el borde externo y la cara inferior, hasta su inserción en la apófisis coracoides (ver Foto 7).

Es importante separarlo del pectoral

Fig. 6

Fig. 7

Fig. 8

menor (ver Foto 8) que, como el pectoral mayor, son músculos toracobraquiales, y por lo tanto deben ser reclinados hacia adentro, mientras que el coracobiceps es un músculo braquial y una vez seccionado a nivel de la apófisis coracoides se reclina hacia abajo.

En este paso se debe tener cuidado con el nervio musculocutáneo que, penetrando por su borde interno (ver Foto 9), lo atraviesa ingresando por el tercio superior.

Fig. 9

El músculo coracobraquial puede no estar atravesado por el nervio, y otras veces puede estar dividido en dos por el nervio; también existen otras dos anomalías frecuentes, que son el coracobraquial corto y el coracobraquial largo de Wood (Testut, Anatomía Humana, T. 1, pág. 1071). Reclinado el coracobiceps, deja por dentro al plexo y por debajo al músculo subescapular y a los vasos circunflejos, que corren en forma horizontal de dentro hacia afuera (llamados vasos "alcahuetes" por Finochietto) y que son el reparo para localizar el borde inferior del subescapular, así como del nervio radial y circunflejo (ver Fotos 10 y 11).

Estos vasos pueden ser ligados y seccionados (ver Foto 11), lo que permite una mayor movilización de los nervios radial y circunflejo, así como prevenir la hemorragia en profundidad que se puede producir

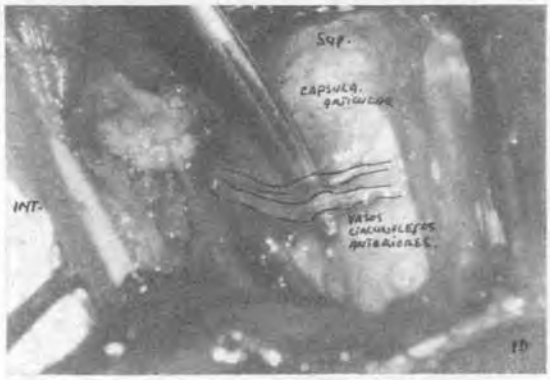

Fig. 10



Fig. 11

de romperlos. Estos vasos tienen importantes y abudantes anastomosis, como puede verse en el gráfico del Esquema 2; por lo tanto, la ligadura de ellos no compromete la circulación del manguito del hombro o de otras estructuras.

Circulación del manguito rotador y cabeza humeral

3-. Arteria circunfleja humeral anterior.

1. Circunfleja humeral posterior

2. Arteria supraescapular.

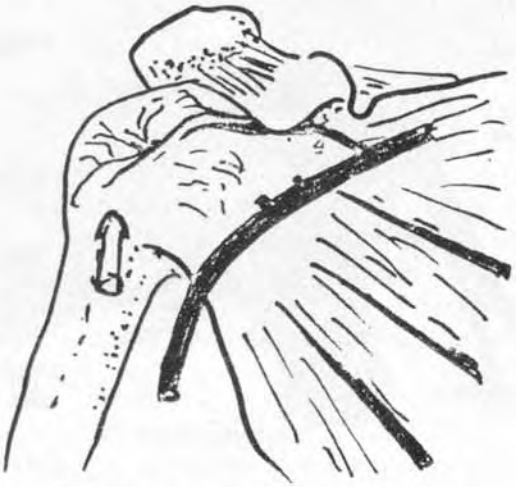

4 Arteria toracoacromial.

5 Arteria toracoacromial

6. Arteria subescapular.

Rothman, r., y Parke, W. The Vascular anatomy of the rotator cuff. Clin. Orthop., 41:176-186, 1965.

Esquema 2

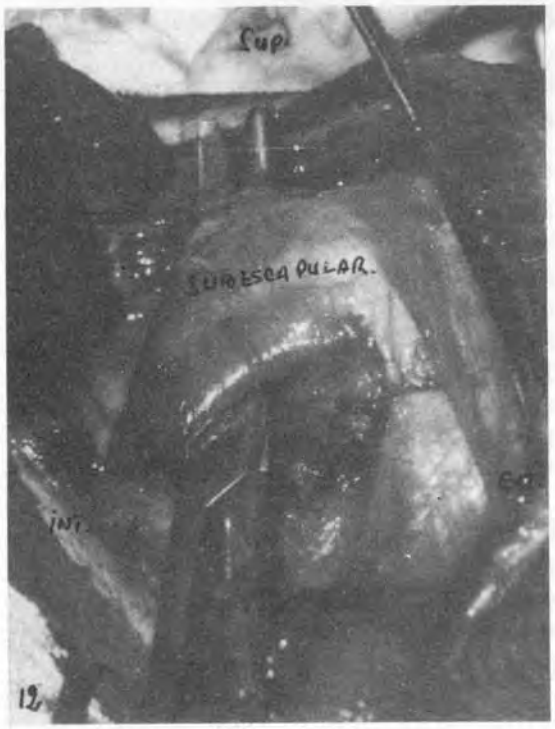

Fig. 12

Fig. 13

Sección del subescapular

A nivel de los vasos circunflejos se identifica el borde inferior del subescapular; disecando en la profundidad, despegamos la cara posterior de la cápsula (esto es posible en la profundidad) (ver Foto 12), mientras que la parte superficial cerca de la inserción se confunde con la cápsula.

Más o menos a 1 cm de su inserción distal cortamos el músculo que queda reparado por varios puntos (ver Foto 13), quedando totalmente expuesta la cápsula articular.

Sección de la cápsula

Se realiza a 1 cm por encima del reborde glenoideo y en forma paralela al mismo y a lo largo de una hèmicircunferencia (ver Foto 13). Esta sección de la cápsula nunca compromete la circulación de la cabeza. Una vez abierta la cápsula se exploran las superficies articulares, tanto de la cabeza como de la glena; para esta última es necesario luxar la cabeza hacia atrás con maniobras instrumentales (ver Foto 14).

También puede verse (ver Foto 15) el reborde glenoideo, en este caso sano, y el cuello quirúrgico de la escápula, que deja a la vista el receso capsular anterior, lesión que forma parte de la tríada de Bost e Inman (Campbell: Cirugía Ortopédica, 6ª ed., T. 1, pág. 476), producida por la luxación anterior con desprendimiento capsular.

Otra lesión que compone la tríada de Bost e Inman es un defecto de la parte posteroexterna de la cabeza humeral, producida por el choque contra el reborde anterior de la glena, y que se denomina "lesión de Hill-Sachs" (ver Foto 16). Este amplio abordaje permite, luxando la cabeza mediante rotación externa y ligera abducción, sacar la cabeza humeral a través del ojal hecho en la cápsula y verificar la existencia de la lesión de Hill-Sachs, la que es

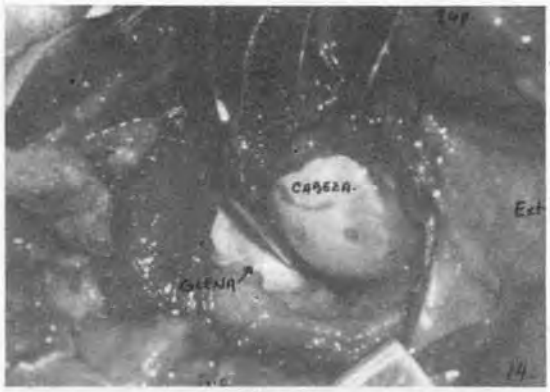

Fig. 14

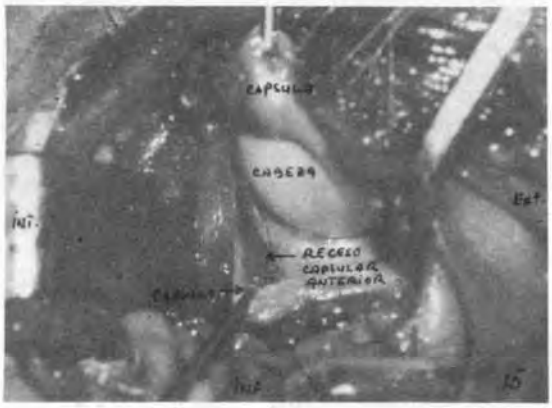

Fig. 15

Fig. 16

muy difícil de ver con estudios radiológicos.

Con esta exposición se puede reparar o bien realizar una cirugía que limite la rotación externa del hombro a fin de evitar que la lesión en cuestión enganche en el reborde glenoideo anterior y recidive la luxación.

La última lesión de la tríada de Bost e Inman es el desprendimiento anterior del labrum, acompañado o no de fractura del reborde anterior de la glena, y que se denomina "lesión de Bankart". Esta debe ser cruentada antes de pasar los puntos de anclaje de la cápsula, que, como dice Bankart, debe ser llevada sobre el reborde anterior, y para ello los puntos deben salir por dentro del reborde gelnoideo y apoyar la cápsula en la zona cruentada (ver Foto 17). Si bien esto lo difunde Bankart, fue Perthes, en 1906, quien primero llama la atención sobre la necesidad de realizar una reconstrucción capsular con estas características (S.G.O., K. Speed, 1927, pág. 468).

Este abordaje fue utilizado fundamentalmente para realizar la operación de Bankart en luxación recidivante de hombro, pero dado la excelente exposición que brinda, fue usada también para artrodesis de hombro en dos casos y reemplazos en cinco, dos de los cuales fueron completos.

Para la realización con éxito funcional de una buena prótesis de hombro es de vital importancia obtener:

1) Una amplia exposición, que deje ver con comodidad las dos superficies articulares y permita realizar las resecciones con comodidad y eficacia al mismo tiempo que permita que la prótesis entre y salga con facilidad (ver Foto 18).

2) Una exposición tal que permita un tratamiento adecuado de la cápsula articular del hombro, ya que ésta es el único factor de estabilidad de esta articulación, aunque secundariamente los músculos actúan como retenes.

Es de vital importancia realizar una muy buena sutura de toda la cápsula, la que tiene que llegar cómodamente a cubrir la prótesis.

La clave de la sutura capsular está en asegurar la sutura de la cápsula anteroinferior, ya que el fracaso de ésta es la causa de las frecuentes luxaciones de prótesis de

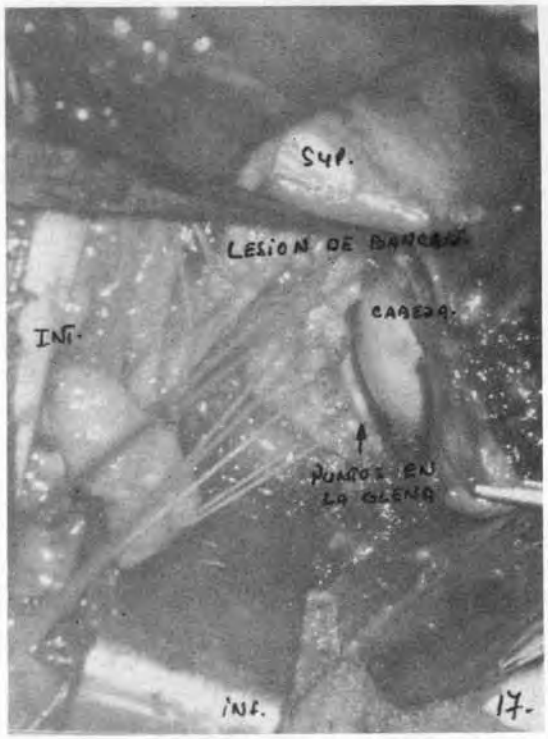

Fig. 17

Fig. 18

Fig. 19

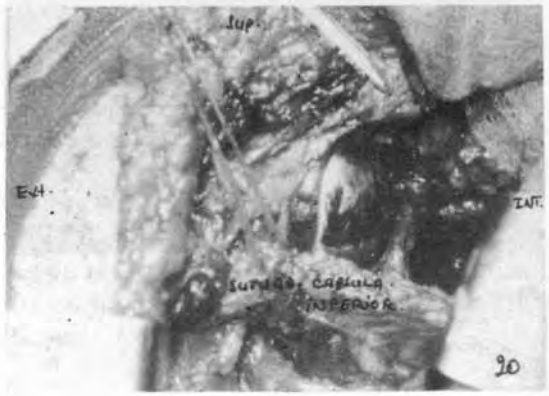

Fig. 20

hombro; por eso lo primero que hay que asegurar es la sutura de la cápsula anteroinferior (ver Fotos 19 y 20).

Después se realiza un cierre capsular hermético, usando lino fuerte, o de preferencia seda 0 o doble 0, e insisto, teniendo especial cuidado en la sutura de la cápsula inferior (ver en la Foto 21 la diferente orientación de los hilos reparados).

Completado el cierre capsular, suturamos el coracobiceps, también con lino fuerte y puntos separados. No utilizamos habitualmente la osteotomía de la apófisis coracoides. Luego de la sutura, se reinserta el pectoral mayor al resto de tendón que dejamos preparado, se cierra el celular y luego piel con puntos separados de nylon. No dejamos drenaje por rutina, ya que se trata de una vía muy poco sangrante si se respetan los planos. Colocamos un vendaje de Velpeau enyesado, variando el tiempo de acuerdo con la patología.

Realmente el objetivo de este trabajo fue el de realizar una investigación anatomoquirúrgica, tratando de reglar los diferentes

Fig. 21

Fig. 22

Fig. 23

pasos de un abordaje de amplias posibilidades.

Por lo tanto sólo mostraré, a modo de ejemplo, a dos pacientes. Uno fue operado a los 16 años de luxación recidivante de hombro (ver Fotos 22 y 23).

En este paciente se observa la incisión y su prolongación en la cara interna del brazo, sin ningún tipo de retracciones. También se ve claramente el relieve del deltoides, funcionante, de buen volumen, como si nunca hubiera sido cortado, y lo más importante, el paciente tiene una función completa, sin limitaciones.

Otro caso (ver Foto 24) se trata de una fractura-luxación de cabeza de húmero de una semana de evolución en una paciente de 73 años.

Se realiza un reemplazo parcial de la cabeza humeral (ver Foto 25), logrando, como se ve en la radiografía, 85 grados de abducción, a los seis meses de operada.

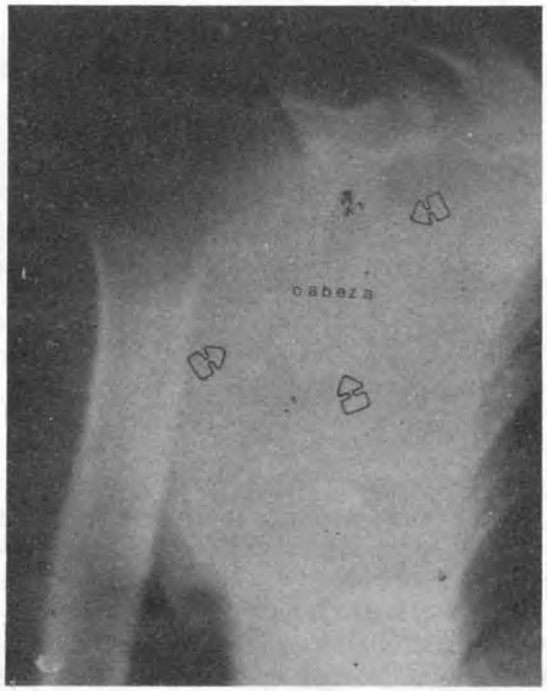

Fig. 24

Fig. 25

Fig. 26

Obteniendo al año (ver Foto 26) una movilidad indolora casi completa, con buena abducción y rotación externa.

CONCLUSIONES

Desde el punto de vista de la incisión, ésta cumple con los postulados, ya que es estética, fácilmente ocultable con la ropa y no deja zonas de anestesia ni atraviesa pliegues en donde puedan producirse retracciones. También, como quedó expuesto, ésta puede ser ampliada por ambos extremos.

Desde el punto de vista de los músculos, éstos no son cortados por su porción carnosa, ni divulsionados, así como tampoco se les priva de su paquete vasculonervioso. Por otro lado, aquellos que interfieren en el abordaje pueden ser seccionados y separados con comodidad y sin necesidad de tironeamientos o tracciones bruscas.

Desde el punto de vista del campo operatorio, permite ver con comodidad la cápsula articular, ambas superficies articulares, llegando cómodamente al cuello quirúrgico de la escápula. También permite un amplio dominio de las estructuras vasculonerviosas del hombro, las que, identificadas oportunamente, pueden ser protegidas o bien reparadas cuando así lo requieran.

Desde el punto de vista de la hemorragia, ésta no existe, si se respetan los planos.

Desde el punto de vista del cierre, éste es sencillo y ampliamente eficaz, no produciendo zonas de debilidad ni trastornos funcionales.

Por lo expuesto, creo estar en condiciones de recomendar el uso de este abordaje, que en nuestras manos ha resultado de gran eficacia.

BIBLIOGRAFIA

Ahmadain Ahmad M: The Magnuson-Stack operation for recurrent anterior dislocation of the shoulder. JBJS 69-B (1), 1987.

Campbell: Cirugía Ortopédica, 6ª ed. Editorial Panamericana.

De Palma AF: Surgery of the shoulder, 3ª ed, Lippincott.

Heppenstal BR: Fracturas del húmero proximal. Clín Quir Nort Am: Cirugía del Hombro, 1975, p 145.

Leslie JT et al: The anterior axilar incision to approach the shoulder joint. JBJS 44-A (6), 1962.

Rothman RH et al: Luxación anterior recidivante del hombro. Clín Quir Nort Am: Cirugía del Hombro, 1975, p 89.

Speed K: Recurrent anterior dislocation at the shoulder. SGO 1927, p 468.

Spencer R: Silastic interposition arthroplasty of the shoulder. JBJS 68-B (3), 1986.

Torg JS: A modified Bristow-Helfet-May procedure for recurrent dislocation and subluxation of the shoulder. JBJS 69-A (6), 1987.

Testut: Anatomía Humana, Tomo 1.

Zancolli E: Resultados alejados de la operación de Bankart y el abordaje anteroaxilar transpectoral. Actas VII Congreso Argentino de O y T.

Zancolli E: Comunicación personal.

Zavaleta D: Vías de abordaje al abdomen superior. Relato Oficial, Congreso Argentino de Cirugía, 1955.