ISSN 0325-1578
Rev. Asoc. Arg. Ortop. y Traumatol., Vol. 55, Nº 1, págs. 108-119 4ª Sesión Ordinaria (29/5/1990)

Reconstrucción artroscópica del ligamento cruzado anterior con tendón rotuliano

Dres. DOMINGO L. MUSCOLO*, IVAN AYERZA, MIGUEL AYERZA y ARTURO MAKINO

Resumen: *Se presentan 118 pacientes con reconstrucciones artroscópicas del ligamento cruzado anterior con tendón rotuliano. Noventa y nueve portadores de una lesión inveterada, y 19 con rupturas agudas del mismo. La edad promedio fue de 26 años. Noventa y cuatro pacientes fueron del sexo masculino y 24 del sexo femenino. En el grupo de pacientes con lesiones crónicas se evidenció la presencia de lesiones meniscales previas o asociadas en el 82% de los casos, mientras que en el grupo de lesiones agudas estuvieron presentes en el 32%. Setenta y tres pacientes tuvieron un seguimiento mayor a un año, con un promedio de 25 meses y un rango de 12 a 43 meses. Cincuenta y ocho pacientes fueron sometidos a un sistema de evaluación por puntaje. Cincuenta pacientes (86%) tuvieron un resultado bueno o excelente, 5 (8,6%) un resultado regular y 3 pacientes (5%) un resultado malo. La maniobra de "pivot shift" fue positiva (++) en dos pacientes y positiva (+++) en un paciente, que fue el único que evidenció inestabilidad sintomática. Se evalúan las complicaciones más frecuentes y los resultados malos y regulares. Los pacientes con inestabilidad anterior de rodilla tienen a nuestro entender dos alternativas: limitar su actividad con el objeto de evitar lesiones degenerativas secundarias, o intentar estabilizar su rodilla mediante una plástica intraarticular.*

Summary: *One hundred and eighteen patients were operated for unstable knees with an arthroscopically aided patellar tendon reconstruction technique. Ninety nine were chronic and 19 acute. Mean age was 26 years. Ninety four patients were males and 24 females. Eighty two percent of the patients with chronic anterior cruciate ligament (ACL) deficient knees showed meniscal lesions. Patients with acute ACL ruptures showed 32% of meniscal lesions. At an average of 25 months (range 12 to 43 months) of follow-up, 73 patients were available for clinical evaluation. A knee scoring system showed 86% of good or excellent results, 8.6% or regular results, and 5% of bad results. Two patients showed a pivot shift grade two and one a pivot shift grade three, the only one with a clinical instability. Patients with chronic anterior instability have two alternatives: either limited activity to avoid instability and degenerative changes or a surgical attempt to reconstruct the ACL and restore acceptable knee biomechanics.*

* Centro de Investigaciones y Estudios Ortopédicos y Traumatológicos (CINEOT). Potosí 4215, (1199) Buenos Aires.

INTRODUCCION

El ligamento cruzado anterior (LCA) es el principal estabilizador de la rodilla, y su ruptura genera un alto porcentaje de inestatilidades sintomáticas[1]. Esta inestabilidad puede estar limitada a la práctica deportiva intensa o presentarse en las más simples actividades cotidianas, como bajar de un automóvil, una escalera, acelerar el paso o caminar sobre una superficie despareja. Se manifiesta con un dolor súbito e intenso acompañado de una brusca sensación de incapacidad de esa rodilla para sostener el peso del cuerpo. Es frecuente que sea seguida por inflamación y derrame articular.

Reiterados episodios de esta verdadera subluxación generan lesiones meniscales secundarias y eventualmente degenerativas del cartílago articular[2]. Estos episodios son originados por la ausencia o insuficiencia del ligamento cruzado anterior. Esta estructura tiene la principal función de estabilizar la articulación en los distintos grados de flexoextensión, manteniendo el eje de rotación normal de ese movimiento, y asimismo limitar las rotaciones extremas de la rodilla. Su insuficiencia origina un brusco cambio en dicho eje articular que el paciente refiere como inestabilidad y que el explorador clínico evidencia como maniobra de *pivot shift* positiva, o cambio brusco del eje de rotación articular, en el examen semiológico.

Existe creciente evidencia experimental y clínica del eventual deterioro articular que las lesiones sintomáticas del ligamento cruzado anterior originan[3], por lo que numerosos autores, con distintos procedimientos, han intentado restituir la estabilidad articular[4].

El propósito de este trabajo es analizar aspectos relacionados con la reconstrucción artroscópica del ligamento cruzado anterior con tendón rotuliano.

MATERIAL Y METODO

Desde setiembre de 1986 hasta abril de 1990 realizamos 118 reconstrucciones artroscópicas del LCA con tendón rotuliano. Noventa y cuatro fueron pacientes del sexo masculino y 24 del sexo femenino. La edad promedio fue de 26 años, con un rango de 13 a 49 años. La rodilla derecha estuvo comprometida en 61 oportunidades y la izquierda en 57. La reconstrucción se indicó en 99 pacientes que consultaron por inestabilidad crónica de rodilla por lesión inveterada del LCA, con maniobras de Lachman y *pivot shift* positivos e inestabilidad para la vida diaria o la práctica deportiva. Las restantes indicaciones fueron en 19 casos con lesión aguda del LCA, todos pacientes jóvenes con evidencia de inestabilidad articular, que fueron considerados de mal pronóstico.

De los 99 pacientes con lesión crónica del LCA, 25 habían sido previamente intervenidos quirúrgicamente (Tabla 1). Trece casos por lesión del menisco interno, 6 por lesión del menisco externo (3 bilaterales), 5 casos por reparaciones ligamentarias y en 4 se habían realizado artroscopías diagnósticas. En el mismo grupo de lesiones crónicas, encontramos durante la reconstrucción artroscópica del LCA, 47 lesiones del menisco interno, 42 del externo y 22 casos con lesión de ambos meniscos. En cambio, en los 19 pacientes operados con lesión aguda del LCA se encontraron sólo 3 lesiones del menisco interno, 4 del externo y una bilateral.

TABLA 1
99 CASOS CON LESION CRONICA - OPERACIONES PREVIAS

– Resección de menisco interno	13
– Resección de menisco externo	6
– Resección de ambos meniscos	3
– Reconstrucciones del LCA	5
– Artroscopías diagnósticas	4

TECNICA QUIRURGICA

Bajo anestesia general y con el manguito hemostático en la raíz del miembro sin insuflar, se realizó una artroscopía de

acuerdo con la técnica habitual, utilizando las puertas anteromedial y anterolateral, las cuales fueron infiltradas con epinefrina para evitar el sangrado. Una vez explorada toda la articulación, diagnosticadas y tratadas las lesiones meniscales asociadas, comenzamos con la reconstrucción artroscópica del LCA.

El primer paso consiste en el labrado del túnel femoral. Para ello utilizamos una guía femoral retrógrada de Acufex (*rear entry guide*) (Fig. 1). Con el miembro en

Fig. 1. Guías femorales y tibiales junto con las mechas canuladas utilizadas para labrar los túneles óseos.

posición de cuatro, utilizamos la vía mediopatelar de Pattel, por donde colocamos la óptica para la visión del intercóndilo. Con una pituitaria o shaver a través de la puerta artroscópica anteromedial resecamos los restos de LCA y de sinovial para poder individualizar la anatomía normal del intercóndilo. Una vez que hemos llegado a la zona posterior del cóndilo externo, agrandamos con cureta la bóveda del intercóndilo a fin de preparar el área donde asentará la punta de la guía femoral. Terminada la limpieza del intercóndilo exprimimos el miembro e insuflamos el manguito hemostático. Efectuamos luego un abordaje extraarticular de 4 cm sobre el cóndilo externo, incidiendo la fascia lata y elevando el vasto. Coagulamos los vasos metafisarios del periostio y con legra elevamos el mismo liberando la inserción del tabique muscular en la línea áspera del fémur. Penetrando por la puerta artroscópica anterolateral, colocamos abrazando el cóndilo externo el gancho conductor en forma *over the top*, cuya punta debe salir sobre el abordaje externo (Fig. 2). Engan-

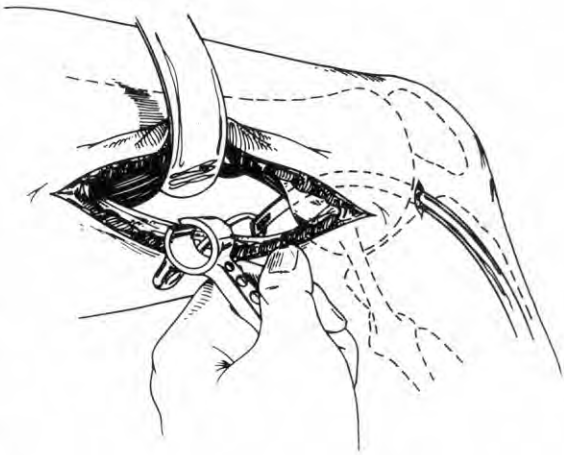

Fig. 2. Abordaje externo y pasaje del gancho conductor *over the top*.

chamos la punta de la guía femoral, la cual bajo visión artroscópica es introducida en la articulación por acción del gancho conductor. Retiramos el mismo y con la visión de la óptica a través de la puerta de Pattel, ubicamos la punta de salida de la guía en el punto isométrico de la inserción femoral del LCA. El mismo debe ubicarse en la unión del techo y la pared del intercóndilo, unos milímetros por delante del fondo del cóndilo externo (Fig. 3). Colocada la guía en el punto adecuado, pasamos el alambre de Kirschner, extraemos la guía y labramos el canal femoral con una mecha canulada de 10 a 11 mm de diámetro (Fig. 4).

El segundo paso consiste en la obtención y preparación del injerto de tendón rotuliano. Comunicamos las puertas de Pattel y la anteromedial, prolongando la incisión hasta la tuberosidad anterior de la tibia.



Fig. 3. Sitio de inserción femoral del LCA (X), y el punto isométrico de introducción del alambre guía para el labrado del túnel femoral (■).

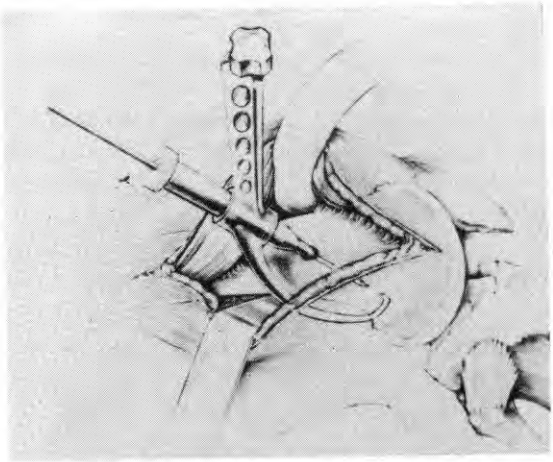

Fig. 4. Guía femoral y alambre guía colocado.

Abordamos el tendón rotuliano liberándolo de la fascia, y extraemos el tercio central, de 10 mm aproximadamente de ancho, con sus dos inserciones en tibia y rótula. Los tacos óseos deben tener 2,5 cm de largo, 10 mm de ancho y 5 mm de espesor. Realizamos tres perforaciones en cada taco con un Kischner de 1,2 mm por donde se pasan las suturas de amarre (ethibon 5). Verificamos el pasaje del tendón con sus tacos óseos por un orificio guía que es del mismo diámetro que los túneles femoral y tibial.

El tercer paso consiste en el labrado del túnel tibial. Para ello utilizamos la ayuda de la óptica a través de la puerta anteromedial, o si no por una pequeña ventana en la cápsula puede individualizarse la espina tibial anterior. Con una pinza pituitaria o shaver extraemos los restos sinoviales y del LCA. Colocamos luego la guía tibial (Acufex) (Fig. 5), ubicando la punta de salida en el sector más anteromedial de la inserción tibial del LCA (Fig. 6). Pasamos el alambre de Kirschner, extraemos la guía y labramos el túnel tibial con la misma mecha canulada que utilizamos a nivel femoral.

El cuarto paso consiste en la medición de la isometricidad de los túneles en todo el rango de movimiento de la rodilla. Para eso se pasa mediante una guía de suturas una seda o lino fuerte a través de los túneles, la cual es fijada en un botón a nivel femoral. Traccionando desde el túnel tibial, obtenemos la mayor tensión en extensión y flexión máxima. No debe permitirse una excursión mayor de 3 mm de dicha seda, ya que implicaría una ausencia de isometricidad, lo cual es inapropiado para la integridad del injerto y su biomecánica.

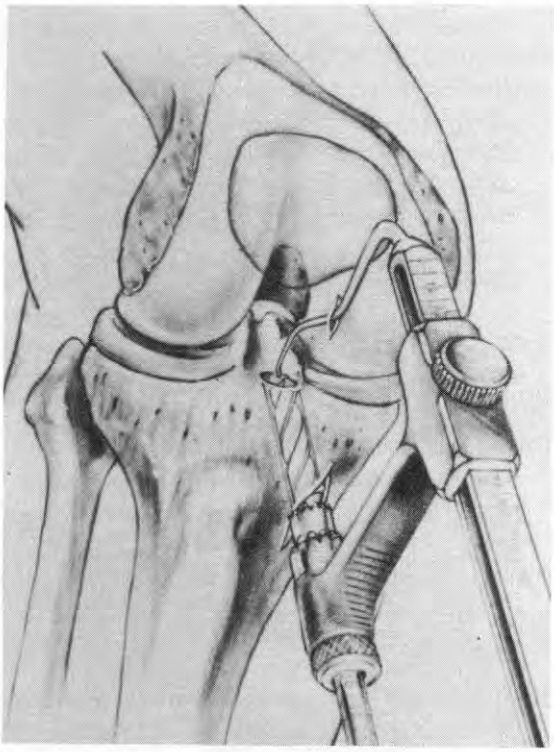

Fig. 5. Guía tibial colocada y labrado del túnel tibial.

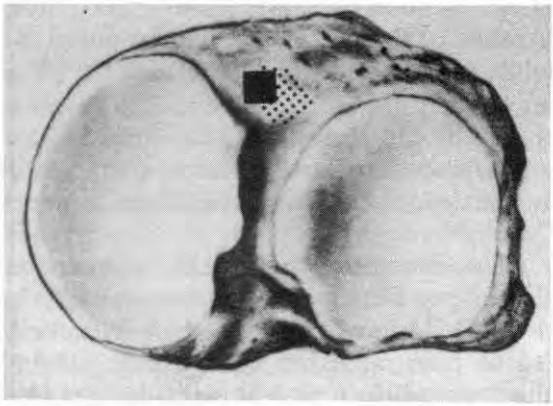

Fig. 6. Sitio de inserción tibial del LCA (sombra), y el punto isométrico de introducción del alambre guía para el labrado del túnel tibial (■).

El quinto paso consiste en el pasaje y fijación del injerto de tendón rotuliano. El mismo lo colocamos desde el túnel femoral hacia el túnel tibial. Es importante

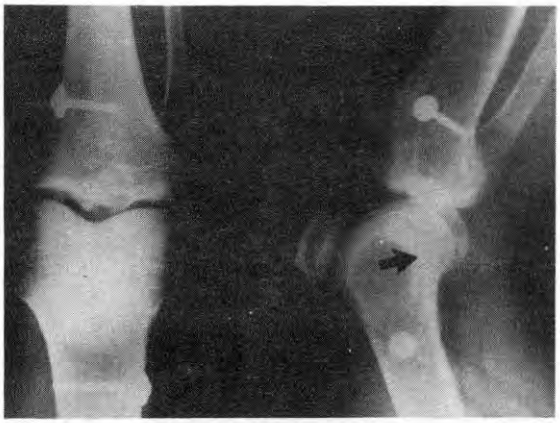

Fig. 7. Radiografía de frente y de perfil de un paciente operado artroscópicamente, donde observamos la ubicación posterior (isométrica) del túnel femoral (flecha).

Fig. 8. Radiografía de frente y de perfil de uno de los pacientes con operación previa del LCA, que presentaba inestabilidad significativa. Observamos la falta de isometricidad del túnel femoral (flecha).

la buena oblicuidad del túnel femoral para evitar el choque del taco óseo de entrada con el ligamento cruzado posterior. Una vez colocado el injerto, se lo fija a proximal con un botón, atando las suturas (Ethibon 5) al mismo. Hay que evitar que los tacos óseos queden en forma intraarticular, tanto en el túnel tibial como en el femoral. Fijado el injerto a nivel proximal, se tensa el mismo desde el túnel tibial. Aplicamos la máxima tensión posible en flexión y extensión máxima y se atan las suturas a un tornillo de cortical de 4,5 mm con arande-

la. Se comprueba luego la flexoextensión normal. Se somete la rodilla a un test de Lachman y *pivot shift*, los cuales deben ser negativos. Las suturas restantes del botón femoral son atadas a un segundo tornillo para mayor seguridad. Se realiza luego el cierre por planos junto con la colocación de drenajes aspirativos. El miembro es colocado en una valva plástica en extensión máxima. A las 48 horas se retiran los drenajes y el paciente comienza con apoyo parcial con muletas.

REHABILITACION

Durante las dos primeras semanas se autoriza a hacer movimientos articulares pasivos. En la tercera semana comienza con el plan de rehabilitación funcional, que consiste de ejercicios de flexoextensión activa y pasiva asistida hasta completar con el rango de movilidad normal de la rodilla. El mismo es alcanzado a la sexta semana, momento en que se retira la valva plástica y las muletas. En este momento el paciente debe tener una marcha normal y comenzar con los ejercicios con peso para fortalecer los distintos grupos musculares. A las ocho semanas se autoriza el uso de la bicicleta y a las doce el pacientes puede comenzar a correr en línea recta. Los deportes sin contacto físico son autorizados a los seis meses. A partir de los 10-12 meses se autoriza al paciente a realizar actividades físicas en forma irrestricta.

EVALUACION

Para la evaluación clínica, los pacientes fueron calificados sobre un máximo de 50 puntos, adjudicando 25 puntos a una evaluación subjetiva de la función articular y 25 puntos al examen clínico objetivo[5]. La función articular adjudicaba 10 puntos a la inestabilidad referida por el paciente, 5 puntos al dolor y 10 puntos a la actividad física desarrollada. El examen clínico adjudicaba 3 puntos al rango de movimiento articular, 9 puntos a la calidad de la superficie articular, 4 puntos a la presencia o no del test de Lachman y 9 puntos a la presencia o no del test de *pivot shift* (Tabla 2). Se considerá un resultado bueno o excelente cuando la suma total fue entre 46 y 50 puntos, un resultado regular cuando la suma total resultó entre 41 y 46 puntos y un resultado malo cuando la misma fue menor a 41 puntos.

TABLA 2
EVALUACION

Función articular (subjetiva): 25 puntos	
Inestabilidad (10 puntos):	
– Ninguna	10
– Inseguridad con cambios bruscos	8
– Inestabilidad con actividad intensa	5
– Inestabilidad con actividad liviana	0
Dolor (5 puntos):	
– Ninguno	5
– Sólo con mucho peso	4
– Dolor leve con la actividad	3
– Dolor moderado con la actividad	2
– Dolor que no permite la actividad	1
– Sin actividad	0
Actividad (10 puntos):	
– Sin restricción	10
– Restricción leve	7
– Restricción moderada	4
– Restricción marcada	2
– Sin actividad	0
Examen clínico (objetivo): 25 puntos	
Rango de movimiento (3 puntos):	
– Limitación menor a 5 grados	3
– Limitación entre 5 y 10 grados	2
– Limitación entre 10 y 15 grados	1
– Limitación mayor a 15 grados	0
Superficie articular (9 puntos):	
– Normal	9
– Crepitación leve	6
– Crepitación moderada	3
– Crepitación severa	0
Lachman (4 puntos):	
– Normal o + (tope)	4
– ++	2
– +++	0
"Pivot shift" (9 puntos):	
– Negativo	9
– + (esbozado)	6
– ++	3
– +++	0

RESULTADOS

En el momento de efectuar esta evaluación clínica, 73 de los 118 pacientes presentaron un seguimiento mayor a un año. Este grupo resultó integrado por 62 lesiones crónicas y 11 lesiones agudas, con un seguimiento promedio de 25 meses y un rango de 12 a 43 meses (Tabla 3). Cincuenta y ocho pacientes fueron sometidos a este sistema de evaluación por puntaje en forma personal por uno de los autores.

Los resultados obtenidos fueron buenos y excelentes en 50 pacientes (86 %), regulares en 5 (8,6 %) y malos en 3 (5 %) (Tabla 4).

La maniobra del *pivot shift* tomada en estos 58 pacientes fue negativa en 41 casos, esbozado (+) en 14 casos, positivo (++) en dos casos y positivo (+++) en un caso (Tabla 5).

TABLA 3
118 RECONSTRUCCIONES ARTROSCOPICAS DEL LCA

Cantidad de pacientes (11 agudas y 62 crónicas)	73
Seguimiento promedio (mínimo 12 y máximo 43 meses)	25 meses

TABLA 4
118 RECONSTRUCCIONES ARTROSCOPICAS
(73 pacientes con seguimiento mayor a un año - 58 pacientes evaluados en forma personal)

– Resultados buenos y excelentes	86,3 %
– Resultados regulares	8,6 %
– Resultados malos	5,1 %

TABLA 5
"PIVOT SHIFT" - CONTROL SOBRE 58 CASOS

– Negativo	41
– Esbozado (+)	14
– Positivo (++)	2
– Positivo (+++)	1

COMPLICACIONES (Tabla 6)

Las complicaciones ocurridas en los 73 casos con una evolución mayor de un años fueron: once pacientes con dolor a nivel del tornillo tibial que requirió la extracción del material de osteosíntesis junto con las suturas de amarre del tendón. Tres pacientes con sinovitis esporádicas luego de marcada actividad física. Un paciente con un síndrome del frote condíleo que requirió de una plástica artroscópica del intercóndilo. Un paciente con una infección a nivel del abordaje externo que no comprometió la articulación.

Seis pacientes con limitación de la flexión. En dos casos de lesión crónica del ligamento, la misma fue menor a 10 grados. En los cuatro casos restantes (agudas), la limitación fue igual o mayor a 15 grados.

Diez pacientes con limitación de la extensión. En ocho casos la misma fue menor a 5 grados. En los dos casos restantes la misma fue menor a 10 grados.

TABLA 6
73 PACIENTES CON SEGUIMIENTO MAYOR A UN AÑO - COMPLICACIONES

– Extracción de osteosíntesis	11
– Limitación de la flexión	6
– Limitación de la extensión	10
– Sinovitis	4
– Síndrome del frote intercondíleo	1
– Infección extraarticular	1

TABLA 7
REOPERACIONES

– Extracción de osteosíntesis	11
– Plástica del intercóndilo	1
– Artroscopía por síndrome meniscal	2
– Debridamiento artroscópico	1

Fue necesario reoperar a 15 pacientes (Tabla 7). En once pacientes se realizó la extracción del tornillo distal. En un paciente se realizó una plástica artroscópica del intercóndilo por sufrir de un síndrome

del frote intercondíleo. En dos pacientes se realizó una artroscopía por presentar síndromes meniscales, de los cuales sólo uno fue positivo.

En el paciente que resta se efectuó un debridamiento intraarticular como consecuencia de una limitación de la flexión.

DISCUSION

La plástica con tendón rotuliano y ayuda artroscópica es una de las técnicas más utilizadas en la actualidad con la intención de restituir la estabilidad articular de la rodilla consecutiva a una ruptura e insuficiencia sintomática del LCA[6-8].

Las ventajas del tendón rotuliano con respecto a otros elementos sustitutivos son su fortaleza inicial[9] y su capacidad de revitalización[10]. El tercio medio de este tendón, conservando sus inserciones rotulianas y tibiales, presenta 1,6 veces la resistencia mecánica del LCA normal[9]. Este tendón así obtenido presenta en animales[11] y en humanos[12] evidencia histológica y angiográfica de revitalización hasta en un 80% al año. Un estudio sobre 53 pacientes tratados con un trasplante de dicho tendón analizados artrocópicamente entre 3 y 24 meses de postoperatorio evidenció una significativa incorporación del mismo[12]. Asimismo, el llamado proceso de "ligamentización", transformación del tendón trasplantado en un elemento similar a un ligamento, fue evidenciado por otros autores. A las 30 semanas del trasplante, el tendón presenta una morfología celular con contenido de colágeno tipo III y glucosa aminoaglicanos similar a la de un ligamento cruzado normal[13, 14].

Al mantener sus inserciones óseas, el trasplante de tendón rotuliano presenta una sólida fijación inicial tanto en el túnel femoral como en el tibial. Esto posibilita dos hechos favorables: permite la comprobación de la estabilidad intraoperatoria, así como eventuales correcciones y una movilización precoz, hecho que tiene directa incidencia sobre la ligamentización del tendón y la rehabilitación del paciente.

El hecho de realizar parte del procedimiento por vía artroscópica implica ciertas ventajas de importancia. Al brindar una imagen agrandada de un pequeño espacio en donde deben realizarse los túneles de implantación, permite una mayor precisión en la colocación de los mismos en los puntos de isometricidad. Estos puntos son aquellos en los cuales el trasplante mantendría en forma ideal una misma tensión en todo su rango de flexoextensión[15]. Si los túneles son labrados en un lugar incorrecto, sin conservar los puntos de inserción isométrica del ligamento, significará una limitación en la flexión, en la extensión o una ruptura posterior del trasplante al ser sometido a excesiva tensión.

La menor exposición quirúrgica que significa realizar el tiempo intraarticular por vía artroscópica está relacionada con una menor inmovilización y por lo tanto con ventajas para la ligamentización del tendón. Asimismo, al no haber exposición externa del cartílago articular se limitan posibles efectos deletéreos sobre los condrocitos, como ha sido evidenciado recientemente.

Los inconvenientes en el uso artroscópico de estas técnicas están relacionados sólo con el entrenamiento previo artroscópico necesario, el instrumental y el costo operativo que estos factores implican.

El análisis de esta serie de 118 pacientes con plástica del LCA con la técnica descripta muestra 99 pacientes con lesión e insuficiencia crónica de dicho ligamento y 19 de tipo agudo o subagudo.

Los pacientes con insuficiencia crónica tuvieron su lesión inicial no menos de tres meses antes de su operación, recibieron algún tipo de rehabilitación, presentaron una maniobra de Lachman y *pivot shift* grado +++ y episodios reiterados de inestabilidad articular. En cambio, aquellos con lesiones llamadas agudas presentaron su lesión inicial dentro de los tres meses previos, una ruptura completa comprobada por artroscopía, una actividad deportiva intensa, un severo *pivot shift* inicial y al-

guna evidencia de inestabilidad luego de la lesión aguda. Este último grupo de pacientes presentaba particulares factores de mal pronóstico y las suturas directas del ligamento lesionado, evaluados a los cinco años, muestran resultados poco alentadores con menos de 10% de los pacientes con rodillas estables[17].

El grupo de pacientes crónicos había recibido diversos tratamientos quirúrgicos previos y un 82% presentaba lesiones meniscales previas o asociadas (Tabla 8). En cambio, los pacientes con lesiones agudas no presentaron operaciones previas y lesiones meniscales asociadas en sólo el 32% (Tabla 9). Esto sugiere una alta incidencia de lesiones secundarias articulares posteriores a la lesión del LCA, como ha sido evidenciado por otros autores[16].

Al evaluar los resultados a los 25 meses de seguimiento promedio, 86% fueron buenos o excelentes. La mayoría de estos pacientes practicaba deportes a un nivel similar al previo a su lesión. Casi un 9% de los pacientes fueron evaluados como regulares y un 5% como malos resultados con igual período de seguimiento. Es de destacar, sin embargo, que de los 5 pacientes con un resultado regular, uno presentaba previo a su plástica una meniscectomía bilateral y grave artrosis bicompartimental. En su control alejado (36 meses) evidenció un *pivot shift* negativo sin inestabilidad clínica, pero al someterlo a la evaluación descripta, la calidad de su cartílago articular lo colocó como un resultado regular. Algo similar ocurrió con un segundo paciente de este grupo. Presentaba una inestabilidad combinada anterior y posterolateral, por lo que se realizó primeramente la plástica del LCA y secundariamente se indicaría una plástica del complejo posterolateral. En su control alejado presentó una rodilla sin *pivot shift* ni inestabilidad anterior, practicaba deportes en forma habitual, pero su inestabilidad posterolateral lo mantiene como resultado regular. Los 3 casos regulares restantes son pacientes femeninos operados con lesiones agudas que evidenciaron una pérdida de la flexión mayor de 15 grados. Uno de ellos fue recientemente tratado mediante un debridamiento artroscópico con recuperación de su flexión normal pero permanece como regular por estar en período postoperatorio, no pudiéndose considerar como resultado final a la fecha.

De los 3 resultados malos, dos presentaron un *pivot shift* ++ pero sin inestabilidad clínica, con un Lachman con tope anterior; interpretamos estos dos resultados como elongaciones del trasplante. El tercer pacientes es el único de toda la serie con un pivot shift +++ e inestabilidad clínica sintomática e interpretamos este resultado como una ruptura del injerto. Es de destacar que es el caso número dos de esta serie y probablemente su ruptura se deba a la colocación no isométrica del mismo.

La complicación más frecuente (11 pacientes) fue el dolor y tumefacción local a nivel del tornillo de amarre tibial, que obligó a su extracción una vez consolidado dentro del túnel, por no cumplir en ese momento función alguna.

La limitación en el rango de movilidad

TABLA 8
LESIONES MENISCALES ASOCIADAS Y PREVIAS EN RUPTURAS CRONICAS DEL LCA: 82%

Lesiones meniscales asociadas (99 casos crónicos):	
– Menisco interno	47
– Menisco externo	42
– Bilaterales	22
Lesiones meniscales previas (99 casos crónicos):	
– Menisco interno	13
– Menisco externo	5
– Bilaterales	3

TABLA 9
LESIONES MENISCALES ASOCIADAS Y PREVIAS EN RUPTURAS AGUDAS DEL LCA: 32%

Lesiones meniscales asociadas (19 casos agudos):	
– Menisco interno	3
– Menisco externo	4
– Bilateral	1

fue otra complicación frecuente. Seis pacientes presentaron una limitación de la flexión. En dos la misma fue menos de 10 grados y se trataba de pacientes con lesiones crónicas. Cuatro presentaron una limitación mayor de 15 grados y una de ellas necesitó de un tratamiento artroscópico para recuperar su flexión completa. Estos últimos cuatro pacientes fueron operados luego de una lesión aguda del LCA, por lo que es posible que el derrame y reacción inflamatoria intraarticular hayan sido responsables de la formación de adherencias, como ha sido sugerido[18].

Diez pacientes presentaron una limitación de la extensión máxima de su rodilla. En 8 la limitación fue menor de 5 grados y asintomática. En dos pacientes la limitación fue mayor de 10 grados. La tunelización excesivamente anterior en la tibia puede ocasionar un frote del injerto con el techo del intercóndilo, con dolor y limitación de la extensión. Uno de estos pacientes fue sometido a una plástica artroscópica del intercóndilo, cediendo su limitación.

Las plásticas por insuficiencia del LCA tienen por obvio objetivo restituir la estabilidad de la rodilla y eliminar el *pivot shift*, que es la maniobra clínica que evidencia la inestabilidad. Sin embargo algunas, si bien estabilizan la articulación inicialmente, lo hacen a expensas de la biomecánica normal de la rodilla, ejerciendo presiones intraarticulares anormales con posible incidencia en futuras lesiones degenerativas[19]. Es posible por lo tanto que las plásticas que intentan reconstruir anatómicamente el LCA y reproducir su efecto isométrico permitan restituir una rodilla con una biomecánica más similar a la normal.

Las condiciones ideales de una reconstrucción del LCA deben a nuestro entender cumplir las siguientes condiciones:

1. **Fortaleza.** El elemento de reconstrucción debe ser inicialmente similar al de un LCA normal.

2. **Fijeza.** Debe permitir una fijación sólida inicial debido a las razones antes desarrolladas.

3. **Isometricidad.** Similar tensión en los distintos grados de flexoextensión de la rodilla.

4. **Ligamentización.** Debe permitir la transformación de su estructura original en otra con características histoquímicas de ligamento.

5. **Mecanorreceptores.** Estructuras nerviosas terminales en la envoltura sinovial, periferia o cuerpo del elemento reconstructivo capaces de responder a su tensión con reflejos que se opongan a la misma estimulando otras estructuras activas de la rodilla[20, 21].

6. **Estructura multifascicular y espiroidea.** El LCA es multifascicular y con diferente orientación de sus fibras, lo que sumado a sus puntos de inserción isométrica en la tibia y el fémur permite una flexoextensión de la rodilla con una tensión mantenida de las mismas[22, 23].

7. **Durabilidad.**

La técnica utilizada en esta serie de pacientes operados con lesiones del LCA pretende cumplir con las primeras cuatro condiciones de una reconstrucción intraarticular. A la fecha, ninguna técnica reconstructiva permite cumplir con las condiciones ideales con respecto a los mecanorreceptores o a la estructura espiroidea de sus fibras. El carácter durable de estas plásticas obviamente requiere seguimientos mayores a los expuestos. De los 58 pacientes con un seguimiento medio de 25 meses, sólo tres evidenciaron un *pivot shift* positivo y sólo uno presentaba una franca inestabilidad sintomática.

Los pacientes con inestabilidades anteriores de rodilla por ruptura o insuficiencia del LCA tienen, a nuestro entender, dos alternativas: limitar su actividad física en forma tal que elimine los episodios de inestabilidad que le generarán rupturas meniscales y lesiones degenerativas, o intentar restaurar la biomecánica de su rodilla mediante una plástica ligamentaria intraarticular.

BIBLIOGRAFIA

1. Noyes FR, McGinnis GH, Grood ES: The variable functional disability of the anterior cruciate ligament-deficient knee. Orthop Clinics of North Am 16: (1), 1985.
2. Noyes FR, Mooar PA, Matthews DS, Butler DL: The sintomatic anterior cruciate-deficient knee. JBJS 65-A (2), 1983.
3. Gerber C, Matter P: Biomechanical analysis of the knee after rupture of the anterior cruciate ligament and its primary repair. JBJS 65-B (4), 1983.
4. Clancy WG, Nelson DA, Reider B, Narechania RG: Anterior cruciate ligament reconstruction using one-third of the patellar ligament. Augmented by extraarticular tendon transfer. JBJS 64-A (3), 1982.
5. Amirault JD, Cameron JC, MacIntoch DL, Marks P: Chronic anterior cruciate ligament deficiency. JBJS 70-B (3), 1988.
6. Miller DB: Arthroscopically assisted allograft anterior reconstruction: five year experience. AAOS, 57th Meeting, 1990.
7. Warren RF, Buss DD, Galinat BJ, Wickiewicz TL, Panariello R: Arthroscopically assisted reconstruction of the anterior cruciate ligament using autogenous patellar tendon graft. AAOS, 57th Meeting, 1990.
8. Feagin JA, Wills RP, Van Meter CD, Lambert KL, Cunningham RR: Intraarticular anterior ligament reconstruction without extraarticular augmentation: two to ten-year follow-up. AAOS, 57th Meeting, 1990.
9. Noyes FR, Butler DL, Grood E, Zernicke RF, Hefzy M: Biomechanical analysis of human ligament grafts used in knee-ligament repair and reconstructions. JBJS 66-A (3), 1984.
10. Noyes FR, Butler DL, Paulos LE, Grood ES: Intra-articular cruciate reconstruction. Clinical Orthop 172, 1983.
11. Clancy WG, Narechania RG, Rosenberg TD, Gmeiner JG, Wisnefske DD, Lange TA: Anterior and posterior cruciate ligament reconstruction in Rhesus Monkeys. JBJS 63-A (8), 1981.
12. Abe MK, Iguchi T, Yoshiya S, Horoata K: Light and electron microscopic study of remodeling and maturation of the autogenous graft for anterior cruciate ligament reconstruction. ORS, 36th Meeting, 1990.
13. Yasuda K, Tomiyama Y, Ohkoshi Y, Kaneda K: Arthroscopic observations of autogeneic quadriceps and patellar tendon grafts after anterior cruciate ligament reconstruction of the knee. Clinical Orthop, 1990.
14. Amiel D, Kleiner JB, Roux RD, Harwood L, Akeson WH: The phenomenon of "ligamentization": anterior cruciate ligament reconstruction with autogenous patellar tendon. J Orthosp Res 4 (2), 1986.
15. Sapega AA, Moyer RA, Schneck C, Komalahiranya N: Testing for isometry during reconstruction of the anterior cruciate ligament. JBJS 72-A (2), 1990.
16. Feagin JA, Curl WW: Isolated tear of the anterior cruciate ligament: 5-year follow-up study. Am J Sports Med 4: 95-100, 1976.
17. Gillquist J, Sommerlath K, Lysholm J: Late course of acute anterior cruciate ligament ruptures: a 9- to 16-year follow-up. AAOS, 57th Meeting, 1990.
18. Clancy WG: Intraarticular reconstruction of the anterior cruciate ligament. Orthop Clinics of North Amer 16 (2): 1985.
19. Schabus R, Fuchs M, Kwasny O: The effect of ACL-graft preload on the static pressure distribution in the knee joint. ORS, 35th Meeting, 1989.
20. Schultz R, Miller DC, Kerr CS, Micheli L: Mechanoreceptors in human cruciate ligaments. JBJS 66-A (7), 1984.
21. Schutte MJ, Dabezies EJ, Zimny ML, Happel LT: Neural anatomy of the human anterior cruciate ligament. JBJS 69-A (2), 1987.
22. Veltri D, Fulkerson J: Isometricity of Y-graft replacement of the anterior cruciate ligament. ORS, 35th Meeting, 1989.
23. O'Brien WR, Friederich W, Muller W, Henning CE: Functional anatomy of the cruciate ligaments. Suppl to Acta Orthop Scand (en prensa).

COMENTADOR

Dr. PABLO KOBRINSKY

Creemos que devolverle la estabilidad perdida a la rodilla fue tarea difícil en el pasado; podría dejar de serlo en el presente para que no se transformara en un desafío para el futuro. Concordamos con los autores en que la lesión del LCA tiene una historia natural que inexorablemente llevará a una descompensación de la articulación. Se mencionan en el trabajo 99 lesiones crónicas, de las cuales 25 habían sido operadas previamente, sin hablar del mecanismo de la primera lesión ni de la signosintomatología previa a la primera cirugía. En nuestra casuística también tenemos un alto porcentaje de reintervenciones, e indagando retrospectivamente hallamos que la lesión original que los llevó a sufrir la primera intervención tenía todas las características de una lesión del LCA. Estos posibles errores diagnósticos, dada la dificultad de la evaluación clínica de la rodilla aguda se subsanan practicando rutinariamente una videoartroscopía con preparación para realizar la plástica en ese mismo acto quirúrgico, tal cual mencionan los autores en sus 19 casos agudos. Que la consecuencia de la lesión del LCA es la inevitable descompensación de la rodilla lo demuestran los autores al relacionar el número de lesiones asociadas que hallaron en los crónicos en relación con los agudos,

así como las severas lesiones cartilaginosas y la distensión de las estructuras capsulares posteriores, mencionadas también en el escrito.

En cuanto a la técnica, nos gustó mucho que se hiciera entrar el artroscopio por la vía de D. Patel, ya que nos coloca enfrente a los puntos de isometría con mayor facilidad.

La resección de todos los tejidos residuales o restos del ligamento cruzado anterior facilita la ténica. No sabemos aún qué pasa con los mecanorreceptores.

La plástica del intercóndilo evitará el atrapamiento, al igual que la resección del osteofito, en los casos crónicos, de la cara medial del cóndilo femoral externo.

No tenemos experiencia usando la guía Acufex, ya que usamos la de Sajunto; de cualquier manera, cualquier guía sea la que se use debe respetar los puntos de isometría, base fundamental para el éxito de cualquier técnica pasiva.

En cuanto a la prueba de isometricidad, creemos que es relevante. Cuando la isometría no se cumple existen algunos artificios técnicos para restituirla, mencionados por Clancy en su reciente estada entre nosotros. Nos gustaría saber cuál es la experiencia de los autores al respecto.

Refieren los autores la importancia de no dejar taco óseo intraarticular, referencia a la cual nos adherimos plenamente.

Coincidimos totalmente con la conducta postoperatoria en cuanto a los plazos a cumplir. El hallazgo de un sustituto que acorte este lapso es tema de profundos estudios. Referido a los resultados, el porcentaje de buenos y excelentes habla a las claras de la bondad del método y del rigor de los autores para llevarlo a cabo.

La presencia de un *pivot shift* +++ es igual a fracaso quirúrgico. Si el paciente practica deportes de aceleración-desaceleración y quiere continuarlos debe ser reintervenido. Creemos, junto con los autores, que el diagnóstico precoz y la plástica estática, isométrica, ya sea con tendón patelar o con semitendinoso doble, como en la técnica de Johnson, es la vacuna contra la descompensación articular de la rodilla en los pacientes con cartílagos de crecimiento hasta edades menores de 50 años.

Agradezco a la Comisión Directiva la designación para comentar este trabajo caracterizado por su seriedad e interés.

CIERRE DE DISCUSION

Dr. Domingo L. Muscolo: En relación con los mecanismos de producción del ligamento cruzado anterior en este grupo de pacientes debo decir que en la mayoría de los casos no consta en nuestros registros, ya que se trataba de lesiones crónicas que habían sido tratadas originalmente por otros colegas. Sin embargo es de notar lo que habitualmente refieren los pacientes: sensación brusca de golpe y ruido intraarticular, acompañada de impotencia funcional y derrame.

Con respecto a la medición intraoperatoria de la isometricidad, es de destacar la importancia de detenerse en el momento de labrar los túneles, sobre todo el femoral, ya que correcciones posteriores pueden resultar difíciles. Rara vez un túnel excesivamente posterior requiere una modificación. En caso de ser así, un curetaje anterior del mismo lo corrige. Más difícil es realizar una corrección inversa, es decir, transferir un túnel excesivamente anterior en más posterior; en ese caso será necesario rotar el block óseo o adicionar un fragmento de hueso a fin de obtener una mejor isometricidad.

Relacionado con la evaluación del *pivot shift*, tres pacientes fueron considerados resultados malos. Dos casos presentaron un *pivot shift* ++, pero sin inestabilidad clínica, con un Lachman con tope anterior, siendo interpretados estos dos resultados como elongaciones del trasplante.

El tercer pacientes es el único de toda la serie con un *pivot shift* +++ e inestabilidad clínica sintomática, siendo interpretado este resultado una ruptura del injerto.

Muchas gracias.