ISSN 0325-1578
Rev. Asoc. Arg. Ortop. y Traumatol., Vol. 57, Nº 4, págs. 375-393

18ª Sesión Ordinaria (10/11/1992)

Tratamiento quirúrgico temprano de las lesiones inestables del anillo pelviano*

Dr. CARLOS F. SANCINETO**

Resumen: *Se presenta una serie personal de 12 fracturas inestables de pelvis tratadas quirúrgicamente entre febrero de 1991 y abril de 1992.*

La clasificación de Burgess y Young es introducida y se enfatiza la importancia de la comprensión de la inestabilidad pelviana.

El autor remarca el concepto de pelvis mecánica y hemodinámicamente inestable y la necesidad de la fijación externa como tratamiento de emergencia en este grupo de lesiones. La estabilización definitiva del componente posterior es llevada a cabo como un procedimiento diferido.

El objetivo de esta conducta es disminuir la morbimortalidad asociada con las fracturas inestables de la pelvis por medio de recursos ortopédicos y de manejo general.

Summary: *A personal series of 12 pelvic unstable fractures treated surgically from february of 1991 till april of 1992 is presented.*

The Burgess and Young classification is introduced and the importance of the understanding of the pathophysiology of the pelvic instability is emphasized.

The author remarked the concept of pelvis mechanically and haemodynamically unstable and the necessity of early external fixation as emergency treatment in this group of lesions. The definitive stabilization of the posterior component is carried on as a delayed procedure.

The goal of this approach is decrease the morbimortality rate associated with unstable pelvic fractures by means of orthopaedic and general management.

INTRODUCCION

Las fracturas y luxofracturas del anillo pelviano constituyen un grupo lesional al que se asocia una morbimortalidad significativa[11, 13, 19, 41]. Son el tercer grupo más comúnmente encontrado en los traumas automovilísticos[11, 12]. Las inestables se asocian con hemorragias[10, 12, 15-17, 27, 36, 41] que pueden comprometer la vida del paciente, sepsis, falla múltiple de órganos y en los sobrevivientes una pléyade de secuelas. Entre las ortopédicas encontramos discrepancias de longitud de miembros, graves incapacidades y dolores permanentes[12, 25, 26, 36-38].

Fueron soslayadas en cuanto a su terapéutica tanto por cirujanos generales, internistas y ortopedistas. Se pensaba que en los pacientes politraumatizados las lesiones del esqueleto iban a la zaga de las craneoencefálicas o toracoabdominales. Por ello la decisión quirúrgica era diferida o nunca se concretaba. Con el advenimiento de los

* Trabajo para optar a Miembro Titular de la Asociación Argentina de Ortopedia y Traumatología.

** Servicio de Ortopedia y Traumatología, Hospital Italiano de Buenos Aires, Gascón 450, (1181) Buenos Aires.

Centros de Trauma en Norteamérica y en Europa, a comienzos de la década del setenta, se vio un desarrollo de conductas quirúrgicas cada vez más agresivas y precoces[5, 6, 12, 15-17, 20, 22, 24-26, 36-38, 41].

Una de las causas de muerte en los portadores de lesiones inestables es el shock[1, 2, 10, 12, 13, 19, 20, 27, 36, 41]. La hemorragia retroperitoneal masiva puede ser la resultante de lesiones de los vasos iliofemorales, hipogástricos o sacros, provocadas ya sea por fragmentos óseos que los dañen en forma directa o por distorsiones súbitas y arrancamientos de sus sitios de origen[27, 34]. La conformación pelviana en esfera hace que su volumen sea una función de la cuarta potencia de su radio. Por lo tanto una diastasis de 3 cm a nivel de la sínfisis púbica incrementa el volumen intrapélvico al doble. Es por ello que se alojarán grandes cantidades de sangre antes de que la presión hidrostática tenga efecto hemostático[12, 41]. El retroperitoneo puede acumular hasta 4.000 ml de sangre y recién entonces comenzar a ejercer un efecto compresivo sobre los vasos para detener el sangrado[12, 20]. Esta formación de un importante tercer espacio ocupado por sangre es la causa no sólo del shock sino que también puede serlo de una eventual coagulopatía por consumo que incremente aún más el sangrado[12, 38, 41]. En adición, pueden asociarse ambas a la sepsis y a la falla parenquimatosa múltiple. Mc Murtry notó que los pacientes con fracturas pelvianas con inestabilidad del anillo posterior requerían en promedio 15,5 U de sangre mientras que los requerimientos en aquellos que sólo presentaban inestabilidad anterior era de 5,1 U de sangre para salir del shock y estabilizarse hemodinámicamente. Todos estos hechos nos conducen al desarrollo del concepto de pelvis mecánica y hemodinámicamente inestable[10, 12, 19, 20, 41].

La falta o retraso en el diagnóstico puede conducir a un tratamiento incorrecto que incremente el daño de las partes blandas y/o el sangrado[41]. Si, en cambio, se realiza un adecuado diagnóstico asociado a una estabilización temprana, se logrará disminuir el espacio muerto intrapelviano y la pérdida hemática, aumentando las chances de sobrevida del paciente[4, 10, 12, 41].

Siguiendo los principios de estabilización temprana presentamos nuestras conductas en el tratamiento de las lesiones inestables del anillo pelviano.

MATERIAL Y METODO

Entre febrero de 1991 y abril de 1992 fueron tratados en el Servicio de Ortopedia y Traumatología del Hospital Italiano de Buenos Aires 12 pacientes con fracturas y luxofracturas inestables del anillo pelviano. La edad promedio fue de 30 años. Seis pacientes fueron de sexo masculino y seis de sexo femenino. La clasificación que se empleó fue la de Pennal y Tile modificada por Burgess y Young. Ella se basa en los mecanismos de acción de las fuerzas traumáticas[32, 41].

Lesiones por compresión lateral

En este grupo de lesiones la fuerza actuante imprime una rotación interna a la hemipelvis correspondiente. Por ello tiende a cerrarse el anillo pelviano, con lo cual el volumen de la cavidad permanece constante o aun puede disminuir, como ocurre en los tipos 1 y 2. En el tipo 3, la fuerza actuante cierra la hemipelvis más próxima a ella y abre la contralateral. Esta lesión, de mayor gravedad, puede resultar en volúmenes endopelvianos variables.

Tipo 1: Se produce una fractura coronal de las ramas pubianas y una fractura por compresión del sacro, a veces difícil de ver, pero que puede encontrarse tanto en la radiografía de pelvis frente como en la inlet; allí se observa como un estrechamiento del cuerpo del sacro. En el frente puede verse el trazo cruzando o próximo a la línea de los agujeros sacros. Es estable tanto mecánica como hemodinámicamente.

Tipo 2: La fuerza actuante es de mayor intensidad; a las lesiones del tipo 1 se agrega inestabilidad posterior por ruptura ligamentaria u ósea. En el primer caso se trata de la lesión tipo 2A. La hemipelvis rota internamente, produciendo la ruptura en tracción del complejo sacroilíaco posterior. La otra variante es la tipo 2B. En ella, en lugar de producirse la ruptura ligamentaria, se produce una fractura del ala ilíaca próxima a la articulación con el sacro. Ambas son mecánicamente inestables pero no producen aumento del volumen de la cavidad pelviana.

Tipo 3: Es el más inestable dentro de este me-

canismo. Radiográficamente presenta lesiones de difícil interpretación, ya que asocia a las lesiones ya descriptas en el tipo 2 la apertura en rotación externa de la hemipelvis contralateral. Al igual que en el tipo 2, existe una variable ligamentaria (tipo 3A) y una ósea (tipo 3B). En ambos casos la progresión de la fuerza actuante provoca la ruptura de los ligamentos sacrociático, sacrotuberoso y sacroilíaco anterior, lo que permite que la hemipelvis contralateral se abra. Este tipo de conformación ha sido llamado "en golpe de viento". El ejemplo característico es el paso de un objeto pesado sobre la pelvis. Puede alojar volúmenes hemáticos variables, dependiendo del componente de rotación externa, y comportarse hemodinámicamente inestable.

Lesiones por compresión anteroposterior

Este mecanismo se asocia a disrupción de la sínfisis púbica o fracturas verticales de las ramas pubiana y/o lesiones de los ligamentos sacrotuberoso, sacrociático, sacroilíaco anterior y sacroilíaco posterior.

Tipo 1: Consiste en diastasis pubiana menor de 2,5 cm. En estudios cadavéricos ha demostrado ser la máxima apertura a la que puede ser sometida la sínfisis púbica sin que se produzca la ruptura del ligamento sacrociático. Es estable tanto mecánica como hemodinámicamente.

Tipo 2: En este grupo encontramos una diastasis superior a los 2,5 cm. Existe lesión de los ligamentos sacrociático, sacrotuberoso y sacroilíaco anterior. La pelvis aumenta su volumen y se torna hemodinámicamente inestable.

Si bien la disyunción sinfisaria es el patrón característico, debe pesquisarse la diastasis de la articulación sacroilíaca. Ello se pone de manifiesto en la radiografía de pelvis frente y en la posición inlet, donde puede apreciarse la interrupción de la continuación de la línea innominada del ilíaco con la segunda línea sacra arcuata. En presencia de esta interrupción, aun con diastasis pubiana menor de 2,5 cm, se puede hablar de lesión tipo 2 y ruptura del ligamento sacroilíaco anterior. Esto equivale a decir pelvis mecánica y hemodinámicamente inestable.

Tipo 3: La acción de la fuerza provoca la luxación de la articulación sacroilíaca, ya que se produce la ruptura del complejo sacroilíaco posterior, que se agrega a las lesiones del tipo 2. Son aun más inestables tanto mecánica como hemodinámicamente.

Lesiones por cizallamiento vertical

Condicionan grosera inestabilidad posterior con desplazamiento caudocefálico de la hemipelvis correspondiente[3].

Existen diversas posibilidades, ya sea que el trazo fracturario pase por el sacro, el ala ilíaca o que haya una luxación pura de la articulación sacroilíaca. En todos los casos se acompaña de una lesión anterior, ya sea fractura de trazo vertical en ambas ramas pubianas, homo o contalateral a la lesión posterior o luxación sinfisaria.

Si bien esta lesión puede ponerse de manifiesto en la radiografía de pelvis frente, es en la proyección outlet donde se aprecia con mayor exactitud el grado de desplazamiento.

Lesiones con patrón complejo

Corresponden a este grupo aquellas lesiones en las que han intervenido más de una fuerza. Como resultado de ello se aprecian desplazamientos combinados en las distintas proyecciones radiográficas. El grado de inestabilidad dependerá de la fuerza predominante y de su intensidad.

Las fracturas fueron cerradas en 10 casos y expuestas en 2. Estas últimas, siguiendo la clasificación de Gustilo y Anderson modificada, fueron una grado III B y otra grado III C (Cuadro 1).

Una paciente (8,3 %) presentó una lesión por compresión lateral tipo 2 en su hemipelvis derecha asociada a una lesión por compresión lateral tipo 1 en su hemipelvis izquierda. Esta lesión fue provocada por el paso de un camión sobre la pelvis. En adición la fractura fue expuesta grado III B (caso 3).

Cuatro pacientes (33,3 %) presentaron lesiones por compresión anteroposterior del tipo 2. Todas fueron cerradas.

Dos pacientes (16,6 %) presentaron lesiones por compresión anteroposterior del tipo 3. Una de ellas fue cerrada y la otra fue una gravísima exposición grado III C, con compromiso rectal, exposición a periné y desguantamiento posterior.

Una paciente (8,3 %) presentó una lesión por cizallamiento vertical cerrada.

Cuatro pacientes (33,3 %) presentaron lesiones con patrón complejo. Tres (24,9 %) lo fueron a predominio del componente de cizallamiento vertical y una (8,3 %) lo fue a predominio del componente de compresión anteroposterior. Todas fueron cerradas (Cuadro 2).

Los pacientes fueron estudiados en la urgencia con las proyecciones pelvianas de frente y las

CUADRO 1

FRACTURAS SEGUN GRADO DE EXPOSICION
(expresado en porcentaje)

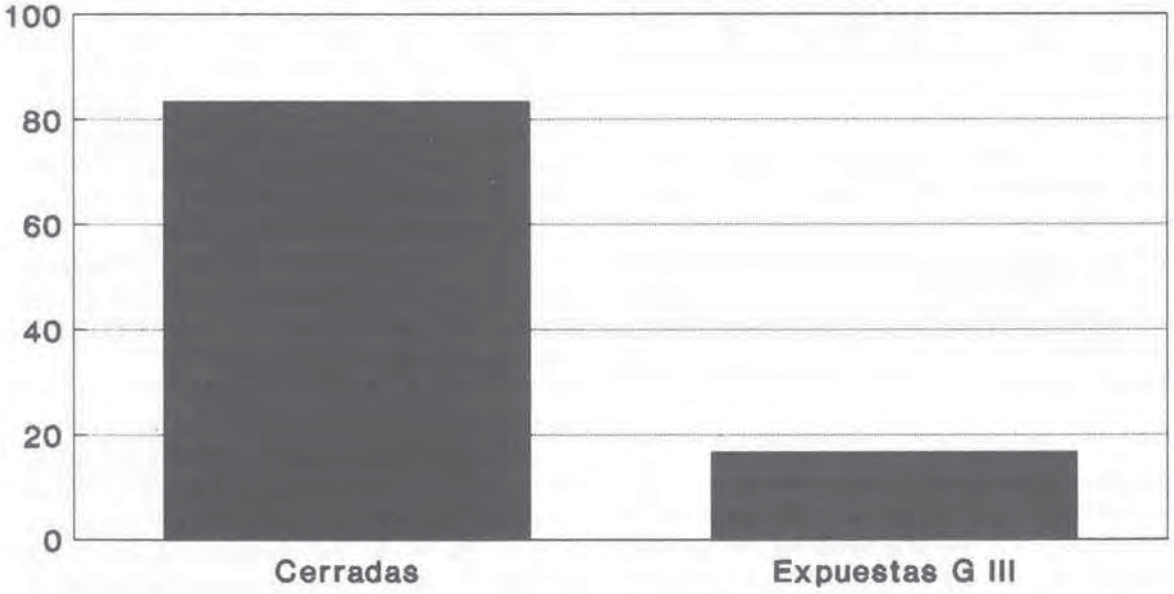

CUADRO 2

FRACTURAS POR MECANISMO DE TRAUMA
(expresado en porcentaje)

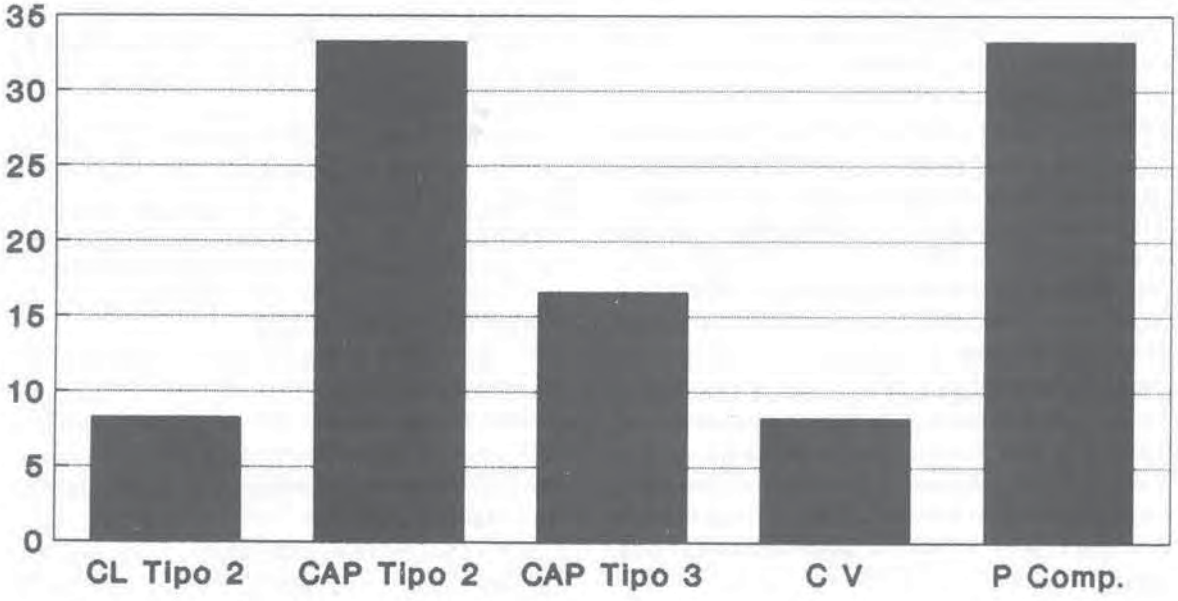

outlet e inlet de Pennal y Sutherland con ligeras modificaciones de técnica. La outlet se sistematizó con el rayo incidiendo a 40 grados desde los pies a la sínfisis púbica y la inlet con el rayo incidiendo a 40 grados desde la cabeza a la sínfisis púbica. Dependiendo de la premura del caso se agregó a este estudio la tomografía axial computada [12, 25, 32, 36, 37, 41, 42].

La posición en la que se colocó al paciente para la reducción y montaje fue decúbito dorsal para la estabilización anterior y decúbito ventral para la estabilización posterior. Tanto en una posición como en la otra se usó mesa radiolúcida con aditamentos *ad hoc* y se chequeó en forma intraoperatoria tanto la reducción como el montaje con intensificador de imágenes en las tres proyecciones pelvianas: frente, "outlet" e "inlet" [39].

En cuatro (33,3 %) casos se realizó fijación externa como único tratamiento. Todos los casos fueron lesiones por compresión anteroposterior, dos fueron del tipo 2 (16,6 %) y dos fueron del tipo 3 (16,6 %). Todas presentaron rupturas ligamentarias a nivel posterior. De las tipo 2, ninguna se asoció a fracturas de ramas anteriores; fueron diastasis puras. De las tipo 3, las dos (16,6 %) se asociaron a fracturas anteriores. Una tenía una amplia diastasis de la sínfisis asociada a fractura de ambas ramas pubianas izquierdas y diastasis de ambas articulaciones sacroilíacas. El otro caso presentaba fractura de las cuatro ramas pubianas más diastasis sinfisaria y grave lesión de ambas articulaciones sacroilíacas. Se trató de la paciente con fractura expuesta grado III C.

En siete casos (58,3 %) se realizó montaje combinado anterior y posterior. Dos casos (16,6 %) fueron lesiones por compresión anteroposterior del tipo 2 en las que se asociaban fracturas verticales de las ramas pubianas con luxofractura de la articulación sacroilíaca homolateral (Cuadro 3).

De los otros cinco, uno fue la paciente con la lesión por compresión lateral tipo 2 asociada a tipo 1 contralateral y los otros casos fueron los de patrón complejo. Todos presentaron combinaciones de lesiones óseas y ligamentarias anteriores y posteriores. Salvo en un caso de lesión con patrón complejo en el que se empleó fijación posterior sólo con barras sacras, en todos los casos la fijación posterior fue hecha con tornillos ilíacos sacros y barras sacras.

En un caso de lesión por cizallamiento vertical, sólo se empleó fijación posterior con tornillo ilíaco sacro y barra sacra.

La fijación externa se realizó mediante tutor tubular. En todos los casos se hiso el montaje mediante dos tomas sobre la cresta ilíaca, la primera a unos 2 cm de la espina ilíaca anterosuperior y

CUADRO 3
FRACTURAS SEGUN TRATAMIENTO
(expresado en porcentaje)

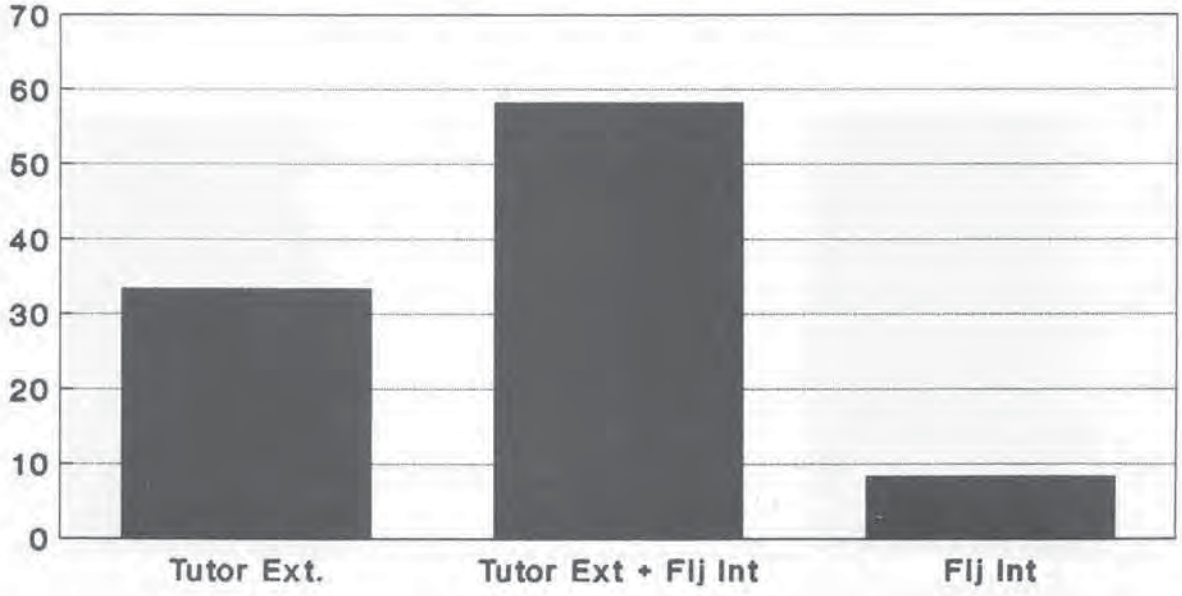

la segunda a unos 3 cm de la primera. Se emplearon clavos de Schanz de 5 mm de diámetro y siempre que fue técnicamente posible se colocaron los clavos en forma convergente a unos 45 grados entre sí. Se dejó que los clavos progresaran libremente entre las dos tablas del ilíaco para evitar de esta forma incrementar la incidencia de falsas vías. En ninguna oportunidad se usó la toma en la espina ilíaca anteroinferior. Los clavos fueron introducidos a través de pequeños abordajes, cuidando de orientarlos de manera de evitar las tensiones cutáneas luego de efectuar la reducción[36].

Cuando se realizó la fijación posterior se usaron sendos abordajes de ambas articulaciones sacroilíacas tratando de minimizar la desvitalización de los planos musculoaponeuróticos para disminuir el riesgo de necrosis. En el caso de una luxofractura expuesta de sacroilíaco asociada a una lesión por arrollamiento, una vez reducida se hizo la fijación percutánea.

Seis pacientes (50 %) fueron laparotomizados antes de ser referidos a nosotros, aunque sólo en dos de ellos (16,6 %) se encontraron hallazgos laparotómicos. De estos últimos, un caso (8,3 %) correspondió a una anexo-oforectomía más esplenectomía y sutura hepática en una fractura por cizallamiento vertical. En el otro caso (8,3 %) se realizó sutura vesical, sutura rectal más colostomía y ligadura de la vena ilíaca interna. Se trataba de una lesión por compresión anteroposterior tipo 3 expuesta grado III C. Ambos casos nos fueron derivados luego de realizársele la laparotomía.

de una lesión por compresión anteroposterior tipo 3 expuesta grado III C. Ambos casos nos fueron derivados luego de realizársele la laparotomía.

De los cuatro pacientes (33,3 %) con laparotomías exploratorias en los que las mismas no resolvieron ninguna patología abdominal, una se realizó en nuestro hospital (8,3 %); era una lesión por compresión anteroposterior del tipo 2. Las otras tres (24,9 %) fueron realizadas en otros centros antes de que los pacientes nos fueran derivados. Tres correspondieron a lesiones por compresión anteroposterior y una a lesión por compresión lateral (Cuadros 4 y 5).

Del total de pacientes, cinco (41,6 %) presentaron otras fracturas. Uno tenía asociada una lesión AP 2 con fractura expuesta grado III B de fémur, fractura expuesta a endooral de maxilar inferior, lesión abierta de la articulación del tobillo. Otra presentaba asociada a una lesión de patrón complejo una fractura de platillos tibiales y lesión por desguantamiento de talón. Otra paciente presentaba asociada a una lesión por patrón complejo una luxofractura de hombro. Otra paciente asociaba a una fractura CV una fractura medial de cadera y de quinto metatarsiano. Por último, un paciente presentaba asociada a una lesión AP 2 una fractura de radio con luxación del carpo.

CUADRO 4
LAPAROTOMIA EXPLORADORA
(expresado en porcentaje)

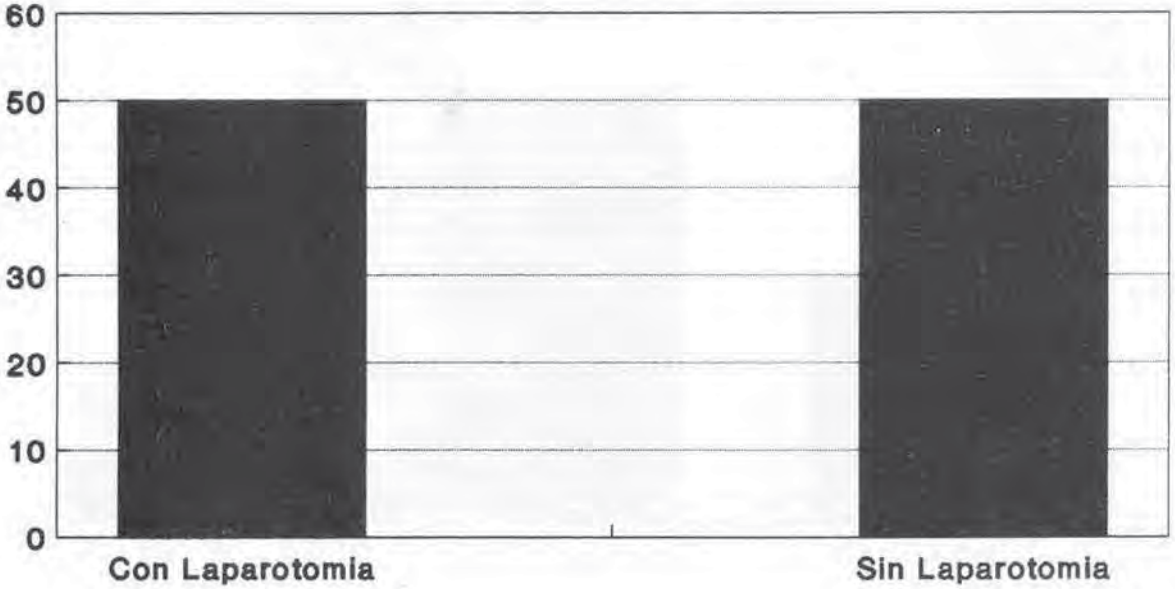

CUADRO 5
LAPAROTOMIA EXPLORADORA
(expresado en porcentaje)

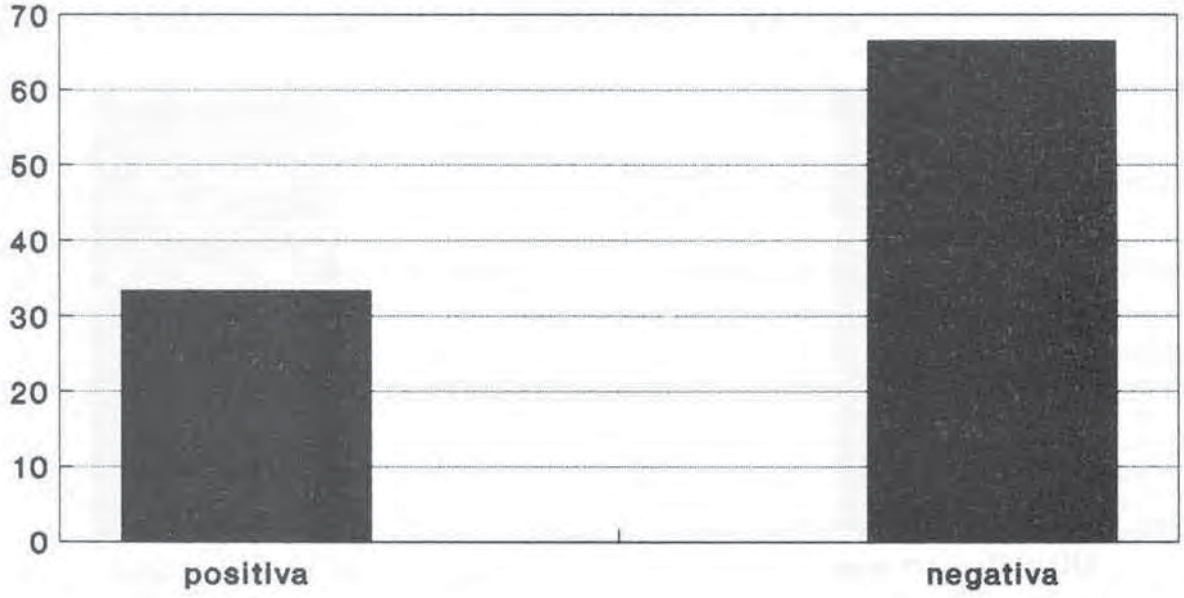

CUADRO 6
LESIONES ESQUELETICAS ASOCIADAS
(expresado en porcentaje)

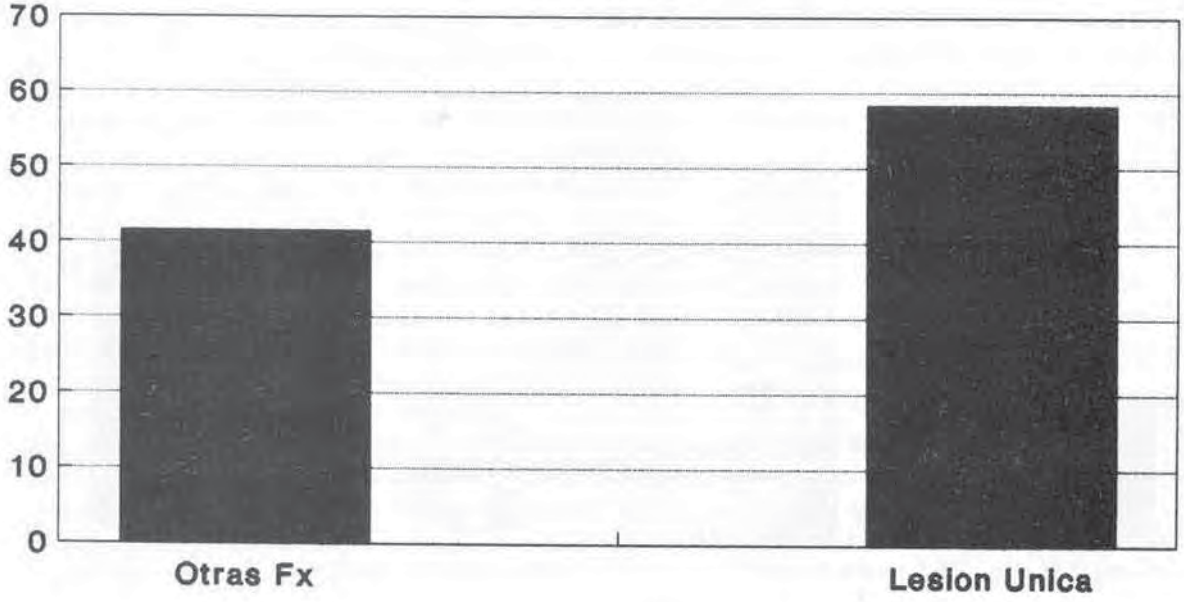

CUADRO 7
LESIONES NO ESQUELETICAS ASOCIADAS
(expresado en porcentaje)

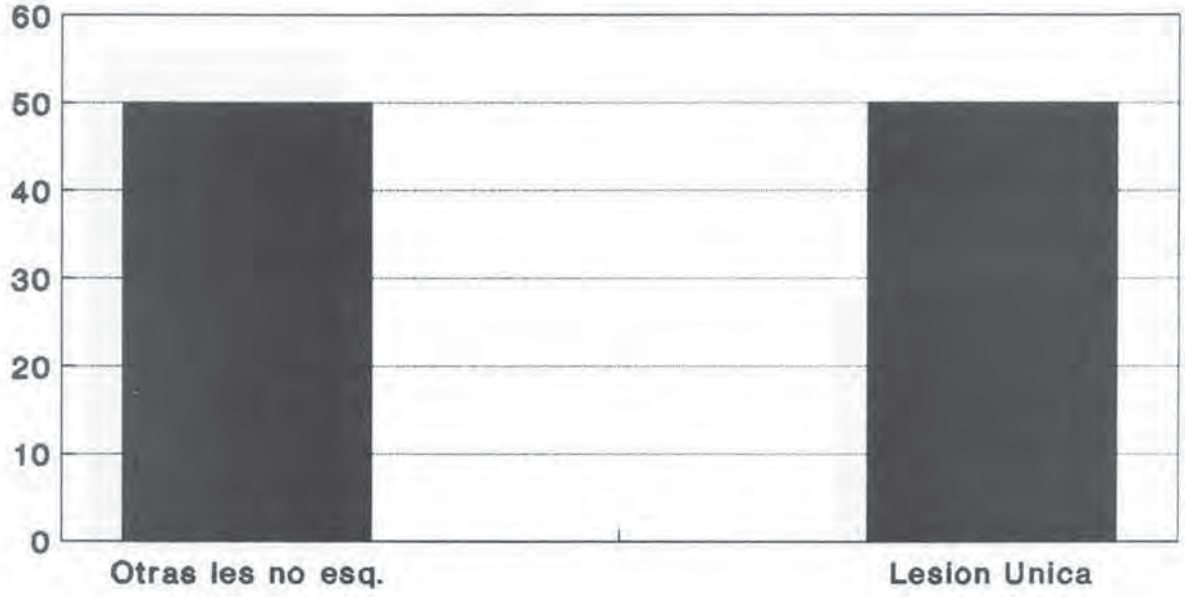

Los siete restantes (58,4 %) presentaron la lesión pelviana como la única esquelética (Cuadro 6).

Seis pacientes (50 %) presentaron lesiones asociadas no esqueléticas. Uno con contusión cerebral con hipertensión endocraneana. Otra paciente un hemoneumotórax, desgarro hepático y lesión anexial. Otro paciente, lesión de la raíz lumbar quinta. Otra paciente, una lesión por arrollamiento de tronco y raíz de muslo. Otro presentaba una ruptura de uretra. Por último, una paciente presentaba lesión de vejiga y de la unión rectosigmoidea (8,6 % cada uno de ellos) (Cuadro 7).

RESULTADOS

Los pacientes fueron evaluados sobre la base de parámetros ortopédicos y de índole general.

Consolidación

Todas las fracturas de ramas anteriores consolidaron en un plazo comprendido entre los 75 y los 90 días (promedio: 86,6 días). Luego de obtenida la consolidación, se retiró el tutor externo.

En cuanto a las fracturas sacras, el tiempo de consolidación fue estimado entre 75 días y 150 días (promedio: 93,8 días).

En el caso de las luxaciones sacroilíacas el tiempo de fusión fue de 120 días en un caso y 150 días en otro.

Movilización

Todos los pacientes con pelvis adecuadamente fijada pudieron ser movilizados en cama desde el mismo día de la intervención quirúrgica. Se les permitió sentarse desde el momento de retirar los drenajes, 48 horas, en el caso de los abordajes posteriores. Para aquellas lesiones sumamente inestables se prefirió no sobrepasar los 45 grados con respecto al plano de la cama, de acuerdo con tolerancia. Cuando el mecanismo de trauma no producía inestabilidad vertical, el paciente fue autorizado a sentarse a 90 grados con respecto al plano de la cama.

El tiempo de marcha varió desde los 7 días a los 120 días, dependiendo de razones tanto pelvianas como extrapelvianas. En el caso de que el paciente tuviera otras lesiones de miembros inferiores que le impidieran la carga o en miembros superiores, que

los hicieran no aptos para la marcha con descarga, fue necesario retrasar la misma. Cuando no existían lesiones extrapelvianas, se autorizó al paciente a caminar con descarga del lado posteriormente inestable al momento del trauma. En las lesiones verticalmente estables, al cabo de 30 días se autorizó la carga plena. En los verticalmente inestables, se autorizó la carga plena cuando se consideró consolidado el componente fracturario o fusionado el componente de luxación posterior. En dos pacientes con lesiones bilaterales se retrasó la marcha al menos 60 días hasta que el lado menos afectado fuera clínica y radiológicamente estable. A partir de entonces se autorizó a marchar con descarga del lado más afectado.

Dolor

La remisión del dolor fracturario se logra con la estabilización completa del anillo pelviano. Los pacientes pueden girar de lado y ser sometidos a flexoextensión de la pelvis con respecto al tronco con maniobras impuestas desde el fijador externo.

Existe un dolor persistente posterior en la zona próxima a las barras sacras cuando ellas son un tanto superficiales.

Luego de la remoción del fijador externo y cicatrizados los puntos de abordaje, ningún paciente permaneció con dolor persistente relacionado con ellos.

Distress respiratorio del adulto

Todos los pacientes fueron protocolizados de acuerdo con el ATLS del Colegio Americano de Cirujanos[1]. Con ello, sumado a la estabilización pelviana, hemos logrado evitar en todos nuestros casos, salvo en uno, el distress respiratorio del adulto. Este último hizo un pulmón húmedo en relación con sepsis sistémica y coagulación intravascular diseminada que llevó al paciente a la muerte.

Escaras

No hemos visto en esta serie el desarrollo de escaras ni sacras ni trocantéricas.

Retiro del tutor externo

El tiempo de permanencia del tutor exteno fue comprendido entre 75 y 120 días. El mismo depende de la consolidación del componente anterior o de una adecuada estabilidad clínica y/o radiológica del componente posterior.

Complicaciones (Cuadro 8).

CUADRO 8
COMPLICACIONES
(expresado en porcentaje)

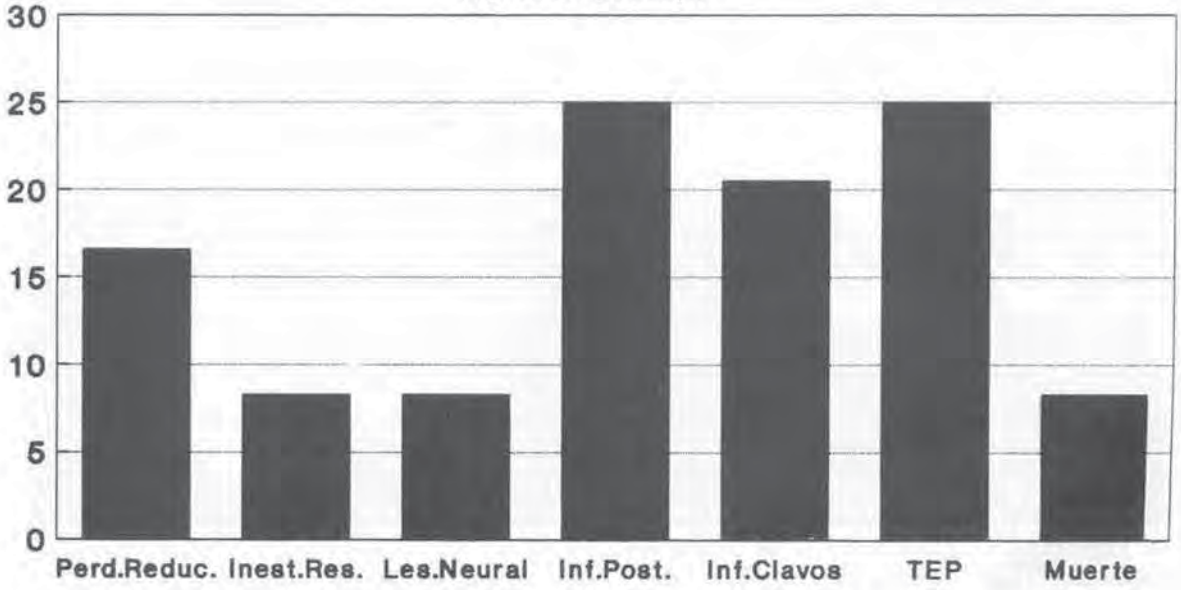

Pérdida de reducción

En dos casos (16,6 %) hemos observado pérdida de la reducción. Uno era una fractura con patrón complejo a predominio de cizallamiento vertical y migración posterior de la hemipelvis (caso 1). El paciente presentaba una luxación pura de la articulación sacroilíaca que fue fijada con dos barras sacras y con un fijador externo anterior. En el control a los cuatro meses se vio una reproducción, aunque en menor grado, del desplazamiento inicial. Originalmente presentaba una migración de 4,5 cm y la final fue de 1,4 cm. Para este momento el paciente caminaba sin fijador ni descarga.

El segundo caso se trató de una paciente que había sufrido una lesión por mecanismo complejo con migración posterior y cefálica, presentando una fractura del alerón sacro asociada a lesión ligamentaria de la sínfisis púbica. En agudo se la había estabilizado con fijador externo al que se le asoció tracción esquelética. En un segundo tiempo, siete días más tarde, se le colocó una barra sacra. En un control a las tres semanas se vio que la hemipelvis estaba desplazada a cefálico y a posterior. Dada la asimetría del estrecho superior de la pelvis y la discrepancia de longitud de miembros se decidió reintervenirla. Se procedió a realizar un nuevo montaje de la fractura sacra mediante tornillo canulado, guiado parcialmente bajo control tomográfico[20] y dos barras sacras. El resultado final fue muy bueno, lográndose una adecuada reducción tanto en longitud de miembros como en morfología del estrecho superior de la pelvis (caso 2).

Infecciones

Hemos visto 4 sobre 16 (25 %) abordajes posteriores complicados entre sepsis superficiales y dehiscencias de heridas. En ningún caso fue necesario remover el implante y la curación se logró con curas planas y antibioticoterapia.

Con respecto a la infección del trayecto de los clavos, la misma fue considerada en 9 clavos (20,5 %). Si bien se han incluido tanto las supuraciones francas como las secreciones persistentes, en el caso de estas últimas no se pudo documentar el germen causante. Todas fueron controladas o remitieron con antibioticoterapia. En ningún caso fue necesario retirar el clavo o realizar nueva toma.

Neurológicas

Sólo en un caso hemos visto una complicación neurológica secundaria a la cirugía (8,6 %). Se trató de la paciente a la que fue necesario reintervenir por pérdida de la reducción. Se realizó un nuevo y amplio abordaje posterior con trabajosa disección del lado endopélvico y reducción extemporánea de la hemipelvis. En el postoperatorio inmediato hizo una paresia motora y sensitiva del ciático poplíteo externo que fue retrogradando paulatinamente durante los ocho meses posteriores.

Inestabilidad residual

En un caso (8,6 %) hemos visto una inestabilidad residual. Se trataba de una paciente con una lesión por compresión anteroposterior del tipo 3 que había hecho una evolución satisfactoria. Al momento de realizar la prueba de estabilidad retirando el tutor externo nos refirió un discreto dolor posterior sacroilíaco. Las radiografías mostraron una diastasis pubiana menor de 2 cm. Llevaba tres meses con el tutor externo. Decidimos realizar una fijación anterior con dos placas de reconstrucción a 90 grados una de la otra y una fijación posterior con dos tornillos ilíacos sacros percutáneos. El resultado final fue excelente.

Tromboembolismo de pulmón

Tres pacientes (25 %) sufrieron tromboembolismo de pulmón, uno al ingreso, los otros dos durante la internación. El primero fue antes de ser estabilizado. Los otros dos ya estaban estabilizados quirúrgicamente y sometidos a protocolo de antiagregación con heparina. Todos fueron anticoagulados a dosis plena y no hubo que lamentar ulteriores complicaciones tromboembólicas.

Muerte

Una de las dos pacientes con fracturas expuestas falleció por shock séptico y coagulación intravascular diseminada. Se trataba de una paciente de 21 años con fractura

expuesta grado III C, a la que se había estabilizado con un bastidor anterior. Tenía exposición de la sínfisis púbica, de las ramas ilio e isquiopubianas derechas y de ambas articulaciones sacroilíacas. Las lesiones anteriores carecían de cobertura cutánea, así como también las sacroilíacas. La isquiopubiana estaba expuesta a periné. Presentaba además lesión vesical, desgarro de la unión rectosigmoidea, estallido de la fosa isquiorrectal derecha e hidrotórax bilateral. El traumatismo había sido provocado por el paso de un camión por sobre su pelvis. La paciente nos fue remitida 96 horas después del trauma. Al ingreso se la fijó realizándose amplio debridamiento y curaciones en quirófano cada 48 horas. No obstante falleció siete días después de ser admitida (Cuadro 9).

CUADRO 9
MORTALIDAD
(expresado en porcentaje)

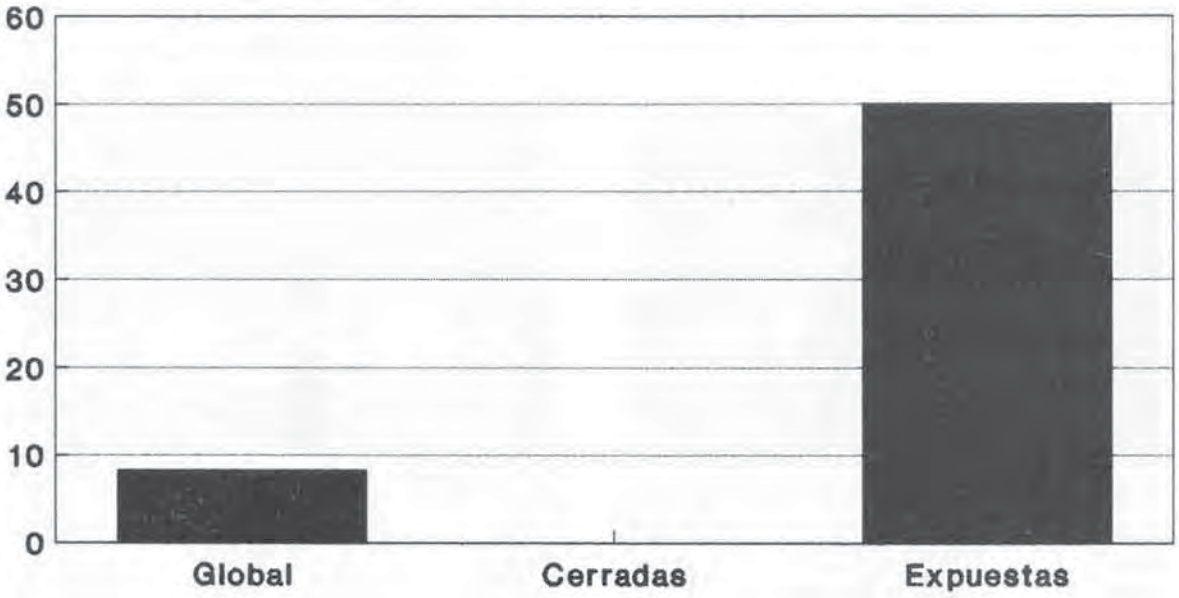

Caso 1a. Fractura por mecanismo complejo a predominio de cizallamiento vertical. Proyección frente.

Caso 1b. Proyección frente en el postoperatorio inmediato.

Caso 1c. Proyección frente. Resultado final. Todas las fracturas han consolidado.

Caso 1d. Proyección *inlet*. Resultado final. Obsérvese la fusión de la articulación sacroilíaca.

Caso 2a. Fractura por mecanismo complejo a predominio de cizallamiento vertical. Proyección frente inicial.

Caso 2b. Proyección *inlet*. Obsérvese el marcado desplazamiento posterior.

Caso 2c. Estabilización hecha al recibir a la paciente dos horas después del trauma. Proyección frente.

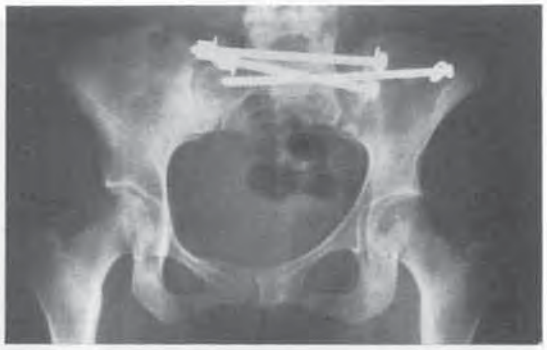

Caso 2d. Resultado final, luego de reoperar a la paciente. Proyección frente.

Caso 3a. Fractura por compresión lateral tipo 2 derecha asociada a tipo 1 izquierda. Aspecto inicial de la pelvis de la paciente. La fractura era expuesta grado III B. Obsérvese la grave lesión de la articulación sacroilíaca. A través de ella se comunicaba endo con exopelvis y ella al exterior por la lesión de partes blandas.

Caso 3b. Estabilización de urgencia previa toilette de la exposición, proyección frente; aspecto del montaje hecho con barras radiolúcidas de fibra de carbono.

Caso 3c. Resultado final. Proyección frente.

Caso 3d. Resultado final. Proyección *inlet*. Todas las fracturas consolidaron; la articulación sacroilíaca fusionada.

DISCUSION

Es innegable que de todas las lesiones del esqueleto de los miembros son las pelvianas las que mayor riesgo potencial de vida presentan[11, 13, 19, 41].

El comportamiento clínico de estos pacientes hace que sea necesario el enfoque multidisciplinario, dado que las lesiones que presentan no son solamente de la esfera ortopédica[1, 2, 6, 7, 9, 18, 19, 27, 29, 31].

Los hallazgos de nuestra serie tienen algunos puntos de coincidencia y otros de discrepancia con otras de la literatura internacional. En primer lugar, nuestra proporción entre los distintos tipos lesionales muestra una diferencia llamativa con respecto a la serie de Young y Burgess. Mientras que en la de ellos las proporciones se

repartían en compresión lateral 49%, compresión anteroposterior 21%, cizallamiento vertical 6% y patrón complejo 14%; en la nuestra eran de 8,6% las primeras, 50% las segundas, 8,6% las terceras y 33,3% las últimas. Esto podría explicarse en razón de la mayor proporción de lesiones graves entre las de compresión anteroposterior y de patrón complejo que hayan motivado el criterio de derivación de otros centros al nuestro[41].

El tiempo promedio de consolidación, tanto para lesiones anteriores como posteriores es coincidente con el expresado por otros autores.

La capacidad de movilización de esta población de pacientes tratados quirúrgicamente es tal vez uno de los puntos de discusión más importantes. Si se tiene en cuenta que los pacientes debidamente estabilizados fueron autorizados a movilizarse en el lecho desde el mismo día de la cirugía y que se les permitió sentarse en forma precoz, puede verse sólo en este punto una diferencia significativa con el tratamiento clásico incruento. La capacidad deambulatoria temprana también es otro punto de significativa diferencia. En pacientes con lesiones inestables verticales unilaterales, sin otras lesiones de miembros inferiores o superiores que los inhabilitara para la marcha con descarga, ésta fue autorizada en forma tan precoz como fuera tolerada. En uno de nuestros casos el paciente fue externado caminando con dos muletas a las tres semanas. Cuando se realizaba el tratamiento incruento el paciente permanecía en tracción y hamaca pélvica por hasta tres meses y medio[15,16,37].

Otro de los puntos que nos motivó a comenzar con nuestra experiencia fue tratar de disminuir la incidencia de distress respiratorio del adulto. En nuestro hospital, sobre series no publicadas, la incidencia de esta patología era superior al 30%, sin incluir fracturas expuestas, ya que no teníamos registros de las mismas. En esta serie la incidencia del distress respiratorio del adulto fue de 8,6%, pero debe tenerse en cuenta la inclusión de dos fracturas expuestas grado III (B y C) y que el mismo se dio en una de ellas[5,12].

En esta serie no hemos visto escaras y/o lesiones por decúbito; las mismas eran muy frecuentes en los pacientes sometidos a tratamiento incruento con tracción esquelética y hamaca pélvica. Otro grupo de complicaciones asociadas al decúbito supino obligado, como infecciones urinarias o la formación de litiasis de la vía urinaria, no han sido registradas en esta serie[5,12].

El porcentaje de abordajes posteriores complicados, si bien alto (25%), es coincidente con lo expresado por Tile y Kellam[15-17,36,40]. El mismo podría ser menor con el empleo de fijación percutánea. En cinco casos de ésta, tres de ellos no incluidos en esta serie, el porcentaje de complicaciones fue de 0%.

La proporción de infección del trayecto de los clavos es similar a otras series.

Las complicaciones neurológicas no son infrecuentes, sean éstas previas a la cirugía o secundarias a ella. En nuestra serie un paciente (8,6%) tuvo una lesión preoperatoria que fue retrogradando en forma paulatina. Patterson y colaboradores comunican un 9% y Failinger y colaboradores, en una reciente revisión, las colocan entre el 3,5% y el 15%[12,32]. Los primeros refieren que el subdiagnóstico es la regla. Un caso se asoció, en forma postoperatoria, a las maniobras de reducción. También fue mejorando en forma espontánea. No hemos encontrado la incidencia de complicaciones neurológicas por abordajes posteriores en ninguna publicación. Ante iguales lesiones del complejo posterior tratadas por abordajes anteriores de la articulación sacroilíaca la incidencia de complicaciones neurológicas fue comunicada entre el 5% y el 10% en el último "The Pelvic and Acetabular Management Course" de septiembre de 1992 en Toronto, Canadá.

Los casos en los que hemos visto pérdida de reducción eran dos de patrón complejo a predominio de cizallamiento vertical. En los dos la fijación posterior se había hecho con barras sacras. Uno era una luxación pura de la sacroilíaca y el otro era una fractura-luxación de sacroilíaca con un importante fragmento sacro. Si bien en un comienzo Tile había empleado las barras sacras para fijaciones posteriores, luego sólo les reservó un lugar en el tratamiento de las fracturas sacras, preconizando para

las luxaciones puras la síntesis posterior con tornillos del ala ilíaca al alerón sacro o a la síntesis anterior mediante placa y tornillos[38]. A partir del segundo de estos dos casos hemos comenzado a realizar osteosíntesis compresiva por vía posterior tanto de las luxaciones como de las fracturas sacras con tornillos canulados[41]. Al tornillo compresivo le asociamos una o dos barras sacras, dependiendo del grado de inestabilidad o de la calidad de la toma. Con esta modificación de la técnica originalmente preconizada para la síntesis de fracturas sacras hemos logrado hacer una estabilización y compresión directa del foco de fractura, con lo que se ganó en rigidez del montaje, y no hemos observado nuevas pérdidas de reducción significativas.

En el caso de las lesiones verticalmente inestables hemos visto, luego de la colocación del tutor externo en agudo, pérdida de la reducción si el mismo no se asociaba a tracción esquelética hasta la estabilización definitiva. Este hecho, coincidente con la literatura mundial, nos llevó a estabilizar sistemáticamente las lesiones posteriores[15, 16, 21-26, 36-38]. La única excepción fue la paciente con la fractura expuesta grado III C, que falleció antes de que la cirugía pudiera haberse llevado a cabo.

La mortalidad total en esta serie fue de 8,6%, siendo de 0% en el grupo de las fracturas cerradas y del 50% en el de las expuestas. Aquí encontramos una diferencia significativa en el primer grupo. En efecto, la mortalidad general en series extensas se estima que oscila entre el 10% y el 15%[12, 36]. Es evidente que nuestra serie es breve, lo que podría explicar la diferencia en parte. Lo seguro es que esta menor tasa de mortalidad no se apoya en una mayor eficiencia terapéutica hospitalaria, sino que muy probablemente se deba a que en nuestro medio es mucho menor la proporción de grandes traumatizados que arriban vivos a los centros donde se los atenderá. Los sobrevivientes al trauma tienen en nuestro medio promedios de injuria severa más bajos que en los Estados Unidos, Europa o Canadá.

La mortalidad del 50% entre las expuestas en nuestra serie es coincidente con lo informado en la literatura[14, 35]. El vicio por la brevedad de la serie es igualmente aceptable. La proporción dentro del total, 16,6%, es mayor que el 4,5% de la serie de Hanson, Milne y Chapman, de Sacramento. En estos casos coincidimos con ellos en cuanto a los criterios de estabilización, indicación de colostomía y agresividad en el debridamiento.

Debe hacerse una mención especial de la realización de laparotomías exploradoras en los pacientes con lesiones inestables del anillo pelviano. En esta serie hemos visto que el 66% de las que se efectuaron fueron innecesarias. Esto se explica por lo difícil del diagnóstico ante un paciente shockado que presenta un trauma cerrado abdominopelviano. Creemos que con la sistematización del lavado peritoneal diagnóstico y el uso de la tomografía axial computada, cuando puede accederse a ella, con un conocimiento más minucioso de la fisiopatología de la lesión pelviana, el número de laparotomías innecesarias irá decreciendo con el tiempo[12, 33, 40].

Una serie más extensa de pacientes, en asociación con una mayor profundización en el tema, nos permitirá en un futuro mejorar nuestro estándar de tratamiento en base a una mejor comprensión de este apasionante problema.

BIBLIOGRAFIA

1. Advanced Trauma Life Support Course. Committee on Trauma. American College os Surgeons, 1989.
2. Ben-Menachem, Yoram: Pelvic fractures: diagnostic and therapeutic angiography. Instructional Course Lectures. The American Academy of Orthopaedic Surgeons, Vol 35, pp 31-35. CV Mosby, St Louis, 1986.
3. Buchholz RW: The patological anatomy of Malgaigne fracture-dislocations of the pelvis. JBJS 63-A: 400-404, 1981.
4. Buchholz RW, Peters P: Assessment of pelvic stability. Instructional Course Lectures. The American Academy of Orthopaedic Surgeons, Vol 37, pp 119-127. Park Ridge, Illinois, 1988.
5. Burgess AR: Fractures of the pelvis. Part I: The pelvic ring. *In*: Rockwood CA, Green DP (eds): Fractures in Adults (3ª ed). JB Lippincott, Philadelphia, 1992, pp 1399-1442.
6. Burgess AR, Eastridge BJ, Young JWR et al: Pelvic ring disruptions: effective classification system and treatment protocols. J Trauma 30: 848-856, 1990.
7. Campanacci M: Lesioni traumatiche del bacino. Societá Italiana di Ortopedia e Traumatologia. LII Congresso. Roma, ottobre 1967.

8. Carruthers FW, Logue R: Treatment of fractures of the pelvis and their complications. Instructional Course Lectures. The American Academy of Orthopaedic Surgeons, Vol 10, pp 50-56. Ann Arbor, Michigan, 1953.
9. Colapinto V, Flint LM: Trauma to the pelvis: Urethral injury. Clin Orthop 151: 46, 1980.
10. Cryer HM, Miller FB, Evers BM et al: Pelvic fracture classification: correlation with hemorrhage. J Trauma 28: 973-980, 1988.
11. Dalinka MK, Arger P, Coleman B: CT in pelvic trauma. Orthop Clin North Amer 16: 471-480, 1985.
12. Failinger MS, McGanity PLJ: Unstable fractures of the pelvic ring. JBJS 74-A: 781-791, 1992.
13. Gilliland MG, Ward RE, Barton RM et al: Factors effecting mortality in pelvic fractures. J Trauma 22: 691-693, 1982.
14. Hanson PB, Milne JC, Chapman MW: Open fractures of the pelvis. Review of 43 cases. JBJS 73-B (2): 325-329, 1991.
15. Kellam JF: The role of external fixation in pelvic disruptions. Clin Orthop 241: 66-82, 1989.
16. Kellam JF, McMurtry RY, Paley D, Tile M: The unstable pelvic fracture. Operative treatment. Orthop Clin North Amer 18: 25-41, 1987.
17. Kellam JF, Browner B: Fractures of the pelvic ring. *In*: Brownwer B, Jupiter J, Levine A, Trafton P (eds): Skeletal Trauma (1ª ed), Vol 1, pp 849-897.
18. Levine JL, Crampton RS: Major abdominal injuries associated with pelvic fractures. SGO 116: 223-226, 1963.
19. Looser KG, Crombine HD Jr: Pelvic fractures: an anatomic guide to severity of injury. Review of 100 cases. Am J Surg 132: 638-642, 1976.
20. McMurtry R, Walton D, Dickinson D et al: Pelvic disruption in the polytraumatized patient: a management protocol. Clin Orthop 151: 22-30, 1980.
21. Matta JM, Saucedo T: Internal fixation of pelvic ring fractures. Clin Orthop 242: 83-97, 1989.
22. Mears DC, Fu FH: Modern concepts of external skeletal fixation of the pelvis. Clin Orthop 151: 65-72, 1980.
23. Mears DC, Fu FH: External fixation in pelvic fractures. Orthop Clin North Amer 11: 465-479, 1980.
24. Mears DC, Rubash HE: External and internal fixation of the pelvic ring. Instructional Course Lectures. The American Academy of Orthopaedic Surgeons, Vol 33, pp 144-158. CV Mosby, St Louis, 1984.
25. Mears DC, Rubash HE: Pelvic and acetabular fractures. Thorofare, New Jersey, Slack, 1986.
26. Mears D: Fracture-dislocation of the pelvic ring. *In*: Chapman MW: Operative Orthopaedics, Vol I, Chapter 24, pp 287-312. JB Lippincott, Philadelphia, 1988.
27. Moreno C, Moore EF, Rosenberger A, Cleveland HC: Hemorrhage associated with major pelvic fracture: a multispeciality challenge. J Trauma 26: 987-994, 1986.
28. Nelson DW, Duwelius PJ: CT-guided fixation os sacral fractures and sacroiliac joint disruptions. Radiology 180: 527-532, 1991.
29. Panetta T, Sclafani SJA, Goldstein AS, Shaftan GW: Percutaneous transcatheter embolization for massive bleeding from pelvic fractures. J Trauma 25: 1021-1029, 1985.
30. Patterson FP, Morton KS: Neurologic complications of fractures and dislocations of the pelvis. SGO 112; 702-706, 1961.
31. Peltier LF: Complications associated with fractures of the pelvis. JBJS 47-A: 1060-1069, 1965.
32. Pennal GF, Tile M, Waddell JP, Garside H: Pelvic disruption: assessment and classification. Clin Orthop 151: 12-21, 1980.
33. Root DA, Hauser CW, McKinley CR et al: Diagnostic peritoneal lavage. Surgery 57: 633-637, 1965.
34. Rothemberger DA, Fisher RP, Perry JF Jr: Major vascular injuries secondary to pelvic fractures: an unsolved clinical problem. Am J Surg 136: 660-662, 1978.
35. Rothemberger D, Velasco R, Strate R et al: Open pelvic fracture: a lethal injury. J Trauma 18: 184-187, 1978.
36. Tile M: Fractures of the pelvis and acetabulum. Williams and Williams, Baltimore, 1984.
37. Tile M: Pelvic ring fractures: should they be fixed? JBJS 70-B (1): 1-2, 1988.
38. Tile M: Fracturas de la pelvis. *In*: Schatzker J, Tile M: Tratamiento quirúrgico de las fracturas, pp 165-219. Ed Panamericana, Buenos Aires, 1989.
39. Tile M: Pelvis. *In*: Muller ME, Allgower M, Schneider R, Willenegger H: Manual of internal fixation (3rd ed), pp 485-500. Springer-Verlag, 1992.
40. Traumatismos de la pelvis (Mesa Redonda). XXX Congreso Argentino de Cirugía, Buenos Aires, 1966.
41. Young JWR, Burgess AR: Radiologic management of pelvic ring fractures: systematic radiographic diagnosis. Urban and Schwrzenber, Baltimore, 1987.
42. Young JWR, Burgess AR, Brumback RJ, Poka A: Pelvic fractures: value of plain radiography in early assessment and management. Radiology 160: 445-451, 1986.

COMENTADOR

Dr. HECTOR E. PATRUCCO

Creo que el Dr. Sancineto nos ha presentado un trabajo sumamente interesante y de gran actualidad. Es bien conocida la frecuencia de las fracturas de pelvis causadas en su mayor parte por accidentes de la circulación. Este tipo de lesiones requiere para su producción de agentes vulnerantes de gran fuerza y velocidad, debido a la gran fortaleza de los huesos y ligamentos de la pelvis, lo que condiciona que en muchos casos se presenten lesiones asociadas, ya sea craneales, torácicas, abdominales o de los miembros.

Las lesiones del anillo pelviano van acompañadas invariablemente de hemorragia retroperitoneal de menor o mayor intensidad, según la gravedad de la fractura, y que ha sido evaluada como de 2.000 ml de promedio. El control de esta hemorragia es una de las prioridades en el politraumatizado.

La clasificación de Pennal adoptada por el autor tiene gran vigencia en la actualidad. Es simple, permite conocer la dirección de la fuerza vulnerante y establece el grado de inestabilidad, para

lo cual es imprescindible agregar a la radiografía común de frente las posiciones oblicuas descendente y ascendente (*inlet* y *outlet*).

Muchos aspectos de este trabajo merecerían ser comentados pero voy a referirme a dos conceptos fundamentales: el de inestabilidad hemodinámica y el de inestabilidad mecánica de la pelvis. La primera surge del aumento de volumen de la pelvis por su lesión anterior, lo que crea un espacio virtual que se llena de sangre y que debe ser corregido lo más rápido posible para detener la hemorragia. La mejor forma de hacerlo es colocar un tutor externo o anterior, con anestesia local en forma percutánea o a través de dos pequeñas incisiones sobre la cresta ilíaca. La inestabilidad mecánica depende fundamentalmente de la lesión de la articulación sacroilíaca, ya sea luxación o fractura-luxación. La estabilidad de esta lesión puede lograrse de distintas maneras. Con tracción esquelética supracondílea, en pacientes jóvenes y sobre todo en fracturas o fracturas-luxaciones. Por medio de la reducción cruenta y osteosíntesis en pacientes que deben ser movilizados rápidamente o en casos de luxaciones puras. Esta última decisión requiere de un paciente con la hemorragia controlada, hemodinámicamente compensado y sin coagulopatía manifiesta. Nosotros preferimos la reducción por vía posterior y la osteosíntesis con tres tornillos de compresión desde el ilíaco al sacro. La reducción se controla en forma visual y palpatoria, sin necesidad de controles radiológicos.

En síntesis, considero que el principal mensaje que el Dr. Sancineto quiere trasmitirnos es que el ortopedista no tiene que adoptar una actitud pasiva y expectante ante las fracturas de la pelvis en el politraumatizado, sino más bien una actitud activa y precoz, reduciendo y estabilizando la fractura lo más rápido posible, con el doble objetivo de controlar la hemorragia y evitar las secuelas de los desplazamientos pelvianos.

DISCUSION

Dr. M. Víctor Francone: En las autopsias realizadas a nivel internacional en los accidentes de tránsito, se encontró en el 30 % de los fallecidos fracturas de pelvis de magnitud asociadas a hemorragias de los vasos ilíacos internos hipogástricos. En el Congreso de la SICOT se ha presentado este tema, y las conclusiones fueron que muchas veces (casi el 30 % de las víctimas) podían haber sido evitadas de habérselas tratado precozmente. Con mayor rapidez en el traslado, con una conducta más activa como la presentada por el autor y el comentador.

A ese respecto, el Dr. Sancineto, muy correctamente ha mencionado el síndrome del estrés respiratorio, muy poco conocido en nuestra especialidad, pero que es responsable en los politraumatizados del segundo pico de mortalidad que se observa luego del día 14. Este paciente politraumatizado, el que presenta una fractura de pelvis expuesta, en el cual el día 14 ó 15 se observa un estado de ansiedad, trastornos respiratorios, y a pesar de la gran cantidad de medidas que se toman es muy difícil recuperarlo. En el Centro de Atención de Politraumatizados de Alemania se logró, mediante la estabilización con tutores externos, en las fracturas de pelvis, disminuir ese segundo pico de mortalidad de politraumatizados que tienen alrededor del día 14 ó 15.

El Dr. Patrucco se refirió a las angiografías diagnósticas y terapéuticas, y respecto de esto me gustaría preguntar al Dr. Sancineto si, dentro de la mortalidad del 8 % en el caso de fracturas de pelvis expuesta, si ha habido una documentación aparte de los casos de sepsis, el caso de una hemorragia interna que fuera la determinante.

Un colega argentino, el Dr. Casasco, ha trabajado durante muchos años en un hospital de Lyon, en Francia, con embolizador diagnóstico y terapéutico para con los politraumatizados, donde en la Guardia o Atención de Urgencia localizan el vaso, le envían un tapón hemostático, con lo cual por un método no invasivo detectan esta hemorragia interna, evitando el abordaje al retroperitoneo por el espacio paritocólico. Estas experiencias nos demuestran que tanto en la atención de guardia o el traumatólogo en sí debe estar familiarizado con estos métodos diagnósticos y terapéuticos a fin de lograr una atención más precoz y eficaz.

Dr. Guillermo Vásquez Ferro: Considero que este tema es de suma importancia, puesto que las fracturas expuestas pelvianas han sido muy mal estudiadas hasta ahora y mal conducido su tratamiento.

Generalmente, con el prurito de que son lesiones de politraumatizados en donde a criterio de los médicos que los asisten tienen éstas atención

prioritaria para tratar, se deja la evolución de las lesiones pelvianas a su libre desarrollo, sin conocer que una temprana estabilización no sólo mejora la condición local sino que facilita el tratamiento de shock del paciente, pero por sobre todo permite un accionar más eficiente del resto del equipo multidisciplinario.

Esta temprana atención hará evitar la aparición de secuelas en el futuro de estos pacientes, si se recuperan del resto de sus lesiones.

Por otro lado, la importancia de la fijación en el momento agudo del politraumatizado permite un mayor recupero general del paciente y el manejo del resto de sus lesiones.

CIERRE DE DISCUSION

Dr. Carlos F. Sancineto: Coincido plenamente con los comentarios del Dr. Vásquez Ferro, porque conducimos nuestra práctica en ese sentido.

Con respecto a la angiografía, deseo comentar, respondiendo a lo preguntado por el Dr. Francone, que fundamentalmente cuando se está en presencia de un paciente politraumatizado con una lesión inestable en el anillo pelviano, son dos los puntos que deben conceptualizarse:

a) ¿Cuál es la visión del ortopedista como médico integrante del equipo de atención de politraumatizados? Este debe olvidar su especialidad en ese momento y conducirse en la interpretación de la lesión desde el punto de vista de lo general a lo particular. Es decir, coadyuvar al mantenimiento de una vía aérea permeable a un adecuado estado hemodinámico.

b) ¿Qué hacer desde la visión del especialista? Es aquí donde los traumatólogos deben cobrar un rol trascendental en el manejo de este tipo de lesiones.

Según el protocolo del Colegio Americano de Cirujanos para manejar este tipo de pacientes (ATLS) uno de sus primeros tres items (a, vía aérea; b, respiración, y c, circulación) determina que aquel traumatólogo que esté integrando un Servicio de politrauma tiene que saber que su tarea es fundamental en el punto c; es decir, un paciente inestable hemodinámicamente con pelvis mecánicamente inestable y que muy probable que la causa de esta inestabilidad sea por el sangrado retroperitoneal masivo, el primer gesto a hacer es cerrar la pelvis.

Con esto se logra disminuir el volumen de sangrado porque se logra tomar un verdadero efecto hemostático.

Con respecto a las autopsias con lesiones del anillo pelviano no diagnosticadas es un relato frecuente en toda la literatura mundial, es decir que muchas pasan sin diagnóstico aun en centros de atención especial de estos pacientes.

Esto sucede porque el pensamiento clásico de prioridades, esto es, primero lo craneoencefálico, luego lo toracolaminar y lo esquelético cuando se pueda, ha sido el pensamiento de la práctica médica que gobernó en la mayoría de los países del mundo.

Solamente a partir de la primera mitad de la década del '70, con el advenimiento de los centros de traumatología y con el desarrollo de técnicas de atención más agresivas, se vio que estos pacientes podían mejorar sustancialmente con estabilización temprana.

Con respecto a la angiografía propiamente dicha, hay algoritmos que dicen: "paciente que se ha resucitado adecuadamente: vía aérea permeable, adecuada respiración, estabilización mecánica de la pelvis (es decir, no hay una causa mecánica que justifique la inestabilidad hemodinámica), y que a pesar de la reposición de volumen no ha sido posible lograr una presión adecuada, ése es el paciente que debe angiografiarse".

En centros donde se cuenta con angiógrafo, la conducta es muchas veces angiografiar antes que estabilizar la pelvis, ya que el especialista angiografista es casi un cirujano, lo que es un tema de discusión, ya que en el concepto traumatológico primero se estabiliza y luego se angiografía.

Lo que ha caído en desuso prácticamente es la apertura del retroperitoneo para ir a buscar el vaso sangrado, y esto es porque la incidencia de infección asociada a esta apertura supera largamente el 70 % y por lo general no se encuentra el vaso que sangraba.

Es decir que la mayor parte de las veces el sangrado está provocado por el sangrado venoso entre las láminas del hueso ilíaco y simplemente con haber cerrado la pelvis se puede evitar una laparotomía innecesaria.

Nosotros hemos visto que sistemáticamente, y respondiendo a la pregunta del Dr. Patrucco, en nuestro medio los pacientes son laparotomizados ante un hematoma retroperitoneal que está dando la clínica de shock motivado por un trauma abdominopelviano cerrado.

En el XXXVII Congreso de Cirugía, en una Mesa Redonda, presidida en esa oportunidad por

el Dr. Ottolenghi, sobre este tema, donde se relató lo difícil del diagnóstico, las laparotomías que se hacían eran innecesarias, pero para veinticinco años atrás no existían una serie de métodos y pronósticos auxiliares con los que hoy contamos, los que nos permiten disminuir, en asociación o mejor conocimiento de la patología pelviana, el número de laparotomías innecesarias. Entre ellos el lavado peritoneal diagnóstico, que es una técnica sencilla, que no la hacen los ortopedistas pero que sí se comparte con el cirujano general (por lo menos en nuestro hospital), que consiste en una pequeña apertura del peritoneo y en este caso subumbilical para evitar el hematoma retroperitoneo si no va a dar positivo, lavar con líquido de solución salina y si el conteo da 100.000 glóbulos rojos por ml^3 de glóbulos blancos, se interpreta que hubo sangrado activo, y recién se debe laparotomizar. Pero si es inferior o dudoso, con la ayuda de la tomografía axial computada (que se ha transformado en un segundo clínico) evitamos realizar un número de laparotomías innecesarias.

También le respondo al Dr. Patrucco, que nunca hacemos la fijación posterior como procedimiento de urgencia; sí la fijación anterior cuando al paciente se lo recibe dentro de lo que se llama *golden hour* (la hora precisa o justa); cuando se trata de una lesión tratada previamente en otro Servicio y ha pasado la etapa de estabilización-resucitación, somos un poco más laxos en cuanto a la oportunidad de la estabilización anterior y algunas veces la hacemos en forma secuencial con la posterior.

Fuera del país hemos hecho la estabilización posterior en forma aguda y nos valemos de la vía percutánea; es decir, la fijación con el tutor externo, con el paciente en decúbito dorsal por un abordaje muy pequeño y bajo control del intensificador de imágenes, se logra fijar la pelvis que haya estado cerrada por delante. Como es mucho más sencillo reducir una pelvis en el momento del trauma, esto se puede hacer sin mayores problemas, pero si uno va a intentar con una sacroilíaca o una luxofractura tres semanas más tarde la cirugía, debe ser con un abordaje amplio de regla, porque no se pueden movilizar las grandes adherencias.

¿El porqué de la barra sacra? Inicialmente seguíamos los postulados de Vital, tratar de evitar los tornillos en el ala ilíaca, sobre todo porque con la barra sacra lograba muy buena fijación en las fracturas. Esto lo hemos conversado con Tile, pero sostiene que sigue obteniendo buenos resultados y que si tenemos nosotros inconvenientes es probablemente por nuestra inexperiencia; pero cuando lo vimos operar a Leturnel, utilizaba la fijación con tornillos con la técnica del Dr. Patrucco.

Es decir que tratamos de utilizar lo mejor de cada quien y empezamos a utilizar la fijación combinada con la osteosíntesis compresiva para las fracturas sacras (que es además mandatoria para las luxaciones porque con las barras vimos que perdíamos la reducción) y la suplementamos con una barra sacra porque somos medrosos, porque avanzamos muchas veces con el tornillo hasta la mitad del cuerpo de S1 y otras lo hemos pasado, y creemos que con eso logramos una adecuada fijación y evitamos la rotación con la barra sacra disminuyendo la cantidad de metal en el cuerpo de la primera vértebra sacra. Nunca hemos hecho la fijación en la segunda vértebra porque nos parece mucho más difícil.

El hecho de que usemos fijación mediante intensificador de imágenes es porque, a diferencia de la indicación inicial, en que los tornillos se dejaban fundamentalmente para las luxaciones y no se usaban en las fracturas, mediante el intensificador de imágenes podemos pasar la línea media, que es una indicación un poco más arriesgada, pero que nos ha permitido fijar fracturas. De ahí que estemos combinando procedimientos: el tornillo para lograr una buena compresión de la fractura y la barra sacra como elemento antirrotatorio.

Con respecto a la vía anterior, creemos que la única indicación absoluta que podemos tener son para aquella indicación en la cual uno puede negociar para luxación de la sacroilíaca porque el índice de infección es mucho menor, si bien es más difícil acceder a ella.

Es decir que simplemente las fijaciones anteriores quedarían indicadas para las luxaciones puras y no para las fracturas, y para estas últimas la fijación posterior.

Por último quiero mencionar un aspecto que podría solucionar dos problemas con un solo dispositivo: es el clan posterior que preconiza Gans. Gans es miembro de la escuela AO, no tiene una experiencia muy larga, es de tan sólo 20 casos. Es un clan que permite una contención posterior, ya que el sangrado por ruptura del anillo posterior es el más importante y puede asociarse a un fijador externo, lo que permite cerrar el anillo posterior y provocar de esta manera el efecto "tapón" de la presión hidrostática y mejorar la estabilización mecánica de la pelvis.