ISSN 0325-1578
Rev. Asoc. Arg. Ortop. y Traumatol., Vol. 57, Nº 3, págs. 312-322 13ª Sesión Ordinaria (20/9/1992)

Lesiones agudas de ligamentos cruzados de la rodilla. Diagnóstico y tratamiento

Dres. DOMINGO L. MUSCOLO, IVAN AYERZA, MIGUEL AYERZA, ARTURO MAKINO*

Resumen: *Sobre 527 pacientes con diagnóstico artroscópico de ruptura de un ligamento cruzado de rodilla, 118 correspondieron a una lesión aguda. Es importante un diagnóstico inicial de lesión y tipo a fin de determinar un tratamiento. El diagnóstico puede ser clínico o por medio de resonancia nuclear magnética o artroscopía. El tratamiento dependerá básicamente del tipo de lesión y expectativa de demanda articular. Se analizan las distintas alternativas terapéuticas. El tratamiento funcional parece indicado sólo en lesiones parciales o en aquellas totales producidas en pacientes de muy baja demanda articular. La cirugía directa sobre el ligamento cruzado estaría indicada sólo en aquellas lesiones por arrancamiento óseo tibial o femoral. Los pacientes jóvenes, con una lesión completa, inestabilidad al examen y alta expectativa articular, constituyen el grupo más numeroso en aquellos pacientes con ruptura aguda de ligamentos cruzados. En esta serie, los mejores resultados en este tipo de pacientes se obtuvieron con plásticas intraarticulares artroscópicas con tendón rotuliano realizadas en agudo.*

Summary: *Knee cruciates ligaments ruptures were arthroscopycally diagnosed in 527 patients in wich 118 were acute tears. Rational for selective treatment depends on the type of torn ligament and patient's physical expectancies. Functional treatment seems to be adequated for partial tears and for complete tears in patients with low sportive activity. Primary ligament repair would be indicated in osseus ligament avulsions at femoral or tibial attachments. Young and athletically active patients with complete isolated anterior cruciate ligament tears were the most common population in this series. Acute anterior cruciate ligament reconstruction with patelar tendon shows the best results in this type of patients.*

INTRODUCCION

La lesión de un ligamento cruzado de la rodilla altera la biomecánica articular normal y puede producir serios cambios degenerativos [9, 14, 15, 18, 23, 34]. Las lesiones aisladas frecuentemente pasan desapercibidas en el momento inicial, diagnosticándose tardíamente, cuando la inestabilidad articular es evidente y las lesiones asociadas muchas veces irrecuperables.

El paciente con un cuadro agudo de ruptura ligamentaria refiere un traumatismo directo o indirecto de su rodilla con la percepción de un ruido articular. Este episodio va seguido de la aparición rápida de hemartrosis, que se acompaña de dolor y espasmo muscular. Este cuadro clínico no permite en muchos casos realizar una semiología articular completa, por lo cual la ruptura ligamentaria resulta difícil de confirmar.

El diagnóstico artroscópico en agudo

* Potosí 4215, (1199) Capital Federal.

permite evaluar la lesión, tener una mejor orientación terapéutica al localizar el tipo y sitio preciso de la ruptura y diagnosticar además desgarros meniscales o fracturas osteocondrales que con frecuencia acompañan a la lesión ligamentaria[31]. Sin embargo es un procedimiento diagnóstico invasivo con cierta aunque baja morbilidad[2, 7].

De acuerdo con los actuales conceptos sobre la importancia de los ligamentos cruzados, ante una ruptura aguda se pueden plantear distintas alternativas terapéuticas[26, 44]. En pacientes jóvenes y con vida deportiva activa el tratamiento funcional ofrece pobres resultados[1, 3, 5, 16, 19, 20, 22, 28, 30, 32, 39, 43]. Las suturas directas que tienden a preservar el ligamento remanente, requieren amplios abordajes e inmovilizaciones prolongadas que suelen comprometer la movilidad articular. Su resultados son generalmente poco satisfactorios, ya que muchas veces resultan mecánicamente insuficientes[10, 17]. Las plásticas extraarticulares ideadas para estabilizar la articulación no restituyen la anatomía y biomecánica normales, por lo que sus resultados a distancia con respecto a la integridad articular son impredecibles[13]. Las reconstrucciones artroscópicas con injerto autólogo pretenden estabilizar la articulación en forma anatómica mediante un injerto que, dada su tensión y resistencia inicial, permite una rehabilitación precoz de la rodilla[4, 6, 36]. No existen hasta el presente publicaciones con suficiente seguimiento para establecer pronósticos alejados[21, 24, 27, 33, 42]. Si bien se pueden obtener buenos resultados con seguimiento intermedio, esta técnica puede sufrir una mayor incidencia de artrofibrosis cuando se realiza en etapa aguda con hemartrosis y movilidad articular limitada[40, 41].

Desde marzo de 1980 a agosto de 1992 hemos diagnosticado artroscópicamente 118 lesiones de ligamentos cruzados de rodilla en etapa aguda. En relación con esta experiencia deseamos analizar aspectos del diagnóstico de estas lesiones y su relación con la indicación terapéutica. Se excluyen de este estudio aquellas rupturas diagnosticadas clínicamente o con RNM pero sin confirmación artroscópica.

MATERIAL Y METODO

Se evaluaron 527 pacientes con diagnóstico artroscópico de ruptura de un ligamento cruzado de la rodilla. Los mismos fueron diagnosticados durante los años 1980 y 1992. En 509 casos (97 %) la lesión ocurrió en el ligamento cruzado anterior, de las cuales 396 fueron lesiones inveteradas y 113 fueron agudas. En 18 casos (3 %) la lesión ocurrió en el ligamento cruzado posterior, de las cuales 13 fueron lesiones crónicas y 5 agudas.

Se tomaron en cuenta para este estudio 118 pacientes con lesiones agudas de ligamentos cruzados de la rodilla que fueron diagnosticados artroscópicamente y que comprendieron a 113 lesiones del LCA y 5 lesiones del LCP.

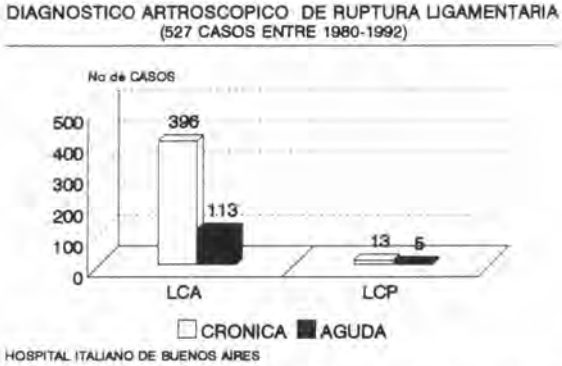

Fig. 1. Distribución por el tipo de ruptura de 527 lesiones ligamentarias diagnosticadas entre 1980 y 1992.

Setenta y un pacientes fueron del sexo masculino y 47 del sexo femenino y la edad promedio fue de 25 años, con un rango de 9 a 47 años. La rodilla derecha estuvo comprometida en 48 oportunidades y la izquierda en 70. Las lesiones meniscales asociadas estuvieron presentes en el 28 % de los pacientes, con lesión del menisco interno en 25 casos y del menisco externo en 7. La presencia de una lesión asociada del ligamento lateral interno resultó difícil de ser evaluada debido a los distintos grados de la misma.

Todos los pacientes fueron evaluados clínicamente, constatando la presencia de hemartrosis a tensión, rango de movilidad, maniobras de Lachman, *pivot shift*, cajón anterior y posterior. Se obtuvieron radiografías de frente, perfil, axial de rótula y del surco intercondíleo, para descartar

fracturas osteocondrales o avulsiones de la espina tibial. En los pacientes con dudas de diagnóstico debido a la gran contractura muscular y dolor articular se realizó un examen con resonancia nuclear magnética para confirmar la lesión.

En los primeros casos de esta serie el examen artroscópico se indicó muchas veces con un fin diagnóstico para determinar el tipo de ruptura ligamentaria y evaluar las distintas alternativas terapéuticas.

La experiencia adquirida en la evaluación clínica de estos pacientes, sobre todo para tomar el *pivot shift* en rodillas dolorosas, nos permitió tener una aproximación preoperatoria sobre el grado de inestabilidad y así indicar un procedimiento sólo en forma terapéutica.

La maniobra de *pivot shift* bajo anestesia general se tomó en todos los pacientes en el momento de la intervención y fue de gran importancia para decidir el tipo de tratamiento a realizar.

Tratamiento funcional

Dentro del grupo de 113 lesiones agudas del LCA, 37 pacientes (33 %) se trataron funcionalmente, es decir mediante un protocolo de rehabilitación que consistió en ejercicios dirigidos a recuperar la movilidad articular y fortalecer la masa muscular, sobre todo los isquiotibiales, que son agonistas del LCA. Este tratamiento se indicó en 29 pacientes con rupturas parciales. Los 8 pacientes con ruptura completa del ligamento cruzado anterior tratados de esta forma eran de edad avanzada o tenían un grado leve de inestabilidad clínica con baja actividad física, y en algún caso se contempló la decisión propia del paciente. En los pacientes con rupturas parciales, el porcentaje de fibras ligamentarias rotas fue difícil de precisar mediante la artroscopía. La confirmación de un buen resto ligamentario que presentaba una tensión normal nos inclinó a probar este tratamiento.

Dentro del grupo de 5 lesiones agudas del LCP, dos pacientes se trataron en forma conservadora. Básicamente consistió de un protocolo similar al anteriormente descripto, pero la hipertrofia muscular fue dirigida al músculo cuadriceps, que es el agonista del LCP.

Reparación del ligamento remanente

Dentro del grupo de 113 lesiones agudas del LCA, 21 pacientes (19 %) fueron tratados mediante algún tipo de cirugía directa sobre el propio ligamento. En 10 pacientes se realizó la reinserción artroscópica de la espina titibal, conservando la integridad del ligamento normal. La mayoría de estos pacientes eran adolescentes y presentaron radiográficamente signos evidentes de una avulsión tibial. El control artroscópico permitió reducir el fragmento y pasar las suturas de fijación sin necesidad de una artrotomía.

En 8 casos la ruptura fue cercana a la inserción femoral, por lo que se intentó conservar la estructura del ligamento. La sutura directa se realizó a cielo abierto con puntos transóseos.

En 6 casos la ruptura fue en la porción media del ligamento. La sutura se realizó también a cielo abierto y con puntos transóseos, acompañándose de una plástica extraarticular de Ellison para proteger el ligamento suturado y favorecer la estabilidad articular.

Fig. 2. Distribución por el tipo de tratamiento efectuado en 113 rupturas agudas del ligamento cruzado anterior. Funcional = tratamiento funcional. Sutura = sutura directa. Sut. + Pl. EX. = sutura y plástica extraarticular. Pl. Extra = plástica extraarticular. Pl. Intra = plástica intraarticular.

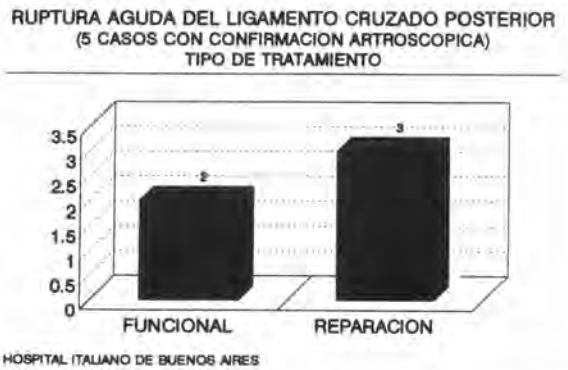

Fig. 3. Distribución por el tipo de tratamiento efectuado en cinco rupturas agudas del ligamento cruzado posterior. Funcional = tratamiento funcional. Reparación = reinserción.

Estos últimos 11 casos forman parte de los primeros pacientes de esta serie, tiempo en que las reconstrucciones con injerto rotuliano se indicaban sólo en lesiones inveteradas.

Dentro del grupo de 5 lesiones agudas del LCP, tres pacientes fueron tratados mediante la reinserción de uno de sus extremos. En dos pacientes se diagnosticó la desinserción subperióstica del LCP a nivel femoral. Estos fueron suturados artroscópicamente mediante puntos transóseos. El tercer paciente restante presentó un arrancamiento tibial del LCP con avulsión de un fragmento óseo. Debido a la dificultad en el acceso artroscópico de esta área, se realizó la sutura de la espina tibial a cielo abierto.

Plástica extraarticular

Dentro del grupo de 113 lesiones agudas del LCA, 13 pacientes (12 %) fueron tratados mediante una plástica extraarticular de Ellison. La misma pretende estabilizar la articulación, pero no restablecer la biomecánica de la rodilla. Esta técnica se utilizó en pacientes con ruptura del tercio medio del ligamento y con grosera inestabilidad articular evidenciada bajo anestesia. En 7 pacientes se utilizó como único procedimiento, y en 6 como técnica de aumentación de una sutura directa.

Este grupo de 13 pacientes también forma parte de los primeros de esta serie.

Plástica intraarticular artroscópica con tendón rotuliano

Dentro del grupo de 113 lesiones agudas del LCA, 48 pacientes (43 %) fueron tratados a partir de agosto de 1986 con una reconstrucción artroscópica del LCA con tendón rotuliano. Esta técnica se utilizó en pacientes jóvenes y con gran actividad física, que presentaron en la visión artroscópica una ruptura completa proximal o medial del cuerpo del ligamento y mostraron signos evidentes de inestabilidad con maniobras de *pivot shift* positivas. También se indicó en pacientes que además de la inestabilidad anterior mostraron signos de inestabilidad medial por distensión del ligamento colateral medial. En este grupo de pacientes se reconstruyó el LCA solamente, sin reparar el ligamento colateral medial.

RESULTADOS

En el grupo de pacientes tratados en forma funcional mediante un protocolo de rehabilitación se encuentran 8 rupturas completas y 29 rupturas parciales. Fueron seguidos por lo menos durante un año y los pacientes con una ruptura completa evidenciaron en el control una franca laxitud articular con mucho menos actividad. Si bien realizaban una vida normal, todos se manifestaron conscientes de la limitación ocasionada por la lesión de su rodilla. No se realizaron en estos 8 pacientes reoperaciones artroscópicas por rupturas meniscales ni plásticas ligamentarias.

En los pacientes con una ruptura parcial se evidenció una mejor evolución. Prácticamente todos regresaron a la misma actividad física previa a la lesión. No se registraron rupturas meniscales secundarias y solamente una paciente refirió, a partir de un segundo traumatismo, la presencia de inestabilidad clínica, y requirió una reconstrucción ligamentaria con tendón rotuliano.

Los dos pacientes con una ruptura aguda del LCP que fueron tratados en forma conservadora no mostraron inconvenientes en la rehabilitación y no evidenciaron inestabilidad clínica postoperatoria hasta la fecha. Es importante destacar que en estos pacientes se diagnosticó artroscópicamente una lesión aislada del LCP. Ninguno de estos dos pacientes debió ser reoperado por rupturas meniscales.

En el grupo de pacientes tratados mediante suturas o reinserciones del ligamento remanente se incluyen 10 pacientes con arrancamientos de la espina tibial, 6 pacientes con sutura proximal del ligamento y 5 pacientes con sutura del cuerpo del ligamento con aumentación extraarticular de Ellison.

Todos los pacientes con una reinserción artroscópica de la espina tibial mostraron en el control una articulación estable, con signos de Lachman y *pivot shift* negativos en todos los casos, y un regreso a la actividad física completo.

En los pacientes con una ruptura proximal del ligamento que fueron suturados se observó una marcada dificultad para recuperar la movilidad articular debido a la inmovilización postoperatoria. Dos pacientes de este grupo debieron ser reoperados por rupturas meniscales en el control alejado.

Los pacientes con una ruptura del cuerpo del ligamento que fueron suturados y aumentados con una técnica extraarticular de Ellison también mostraron dificultades en la recuperación de la movilidad articular. Si bien en el control alejado todos evidenciaron una maniobra de Lachman positiva, el *pivot shift* fue sólo esbozado. Tres pacientes presentaron rupturas meniscales en la evolución alejada y fueron reoperados.

La plástica extraarticular de Ellison se realizó en 6 pacientes con suturas del ligamento, y en 7 como único procedimiento. El control alejado demostró la presencia de una maniobra de Lachman positiva en todos los casos. El *pivot shift*, en cambio, fue francamente positivo en 5 pacientes con inestabilidad sintomática, y solamente esbozado en los ocho restantes. Tres pacientes fueron reoperados por rupturas meniscales y dos consultaron por la presencia de hidroartrosis a repetición.

El grupo de 48 pacientes tratados con una reconstrucción artroscópica con tendón rotuliano forma el grupo más numeroso de la serie. Cuatro pacientes fueron perdidos en el seguimiento y 16 presentan una evolución menor a un año, quedando para la evaluación 28 pacientes con un seguimiento de 21 meses promedio, con un rango entre 12 y 60 meses. Todos los pacientes se reintegraron al mismo nivel de actividad física, y presentaron en el control alejado un *pivot shift* negativo en 26 casos y esbozado en dos. En cuatro pacientes se realizó movilización articular bajo anestesia general para romper adherencias intraarticulares, recuperando la movilidad articular completa. Tres pacientes fueron reoperados; dos mediante una plástica artroscópica del surco intercondíleo y el tercero mediante una artroscopía diagnóstica ante un proceso de hidroartrosis postraumático. Los dos pacientes que requirieron una plástica artroscópica del surco intercondíleo presentaban una disminución franca de la extensión e intraoperatoriamente se resecó la cicatriz fibrosa del panículo adiposo retropatelar, recuperando la movilidad. Dos pacientes presentaron una disminución de la flexión, negándose a realizarse una movilización bajo anestesia y aceptaron dicha limitación.

DISCUSION

Este estudio pretende analizar un grupo de pacientes con lesiones agudas de ligamentos cruzados de la rodilla confirmadas artroscópicamente. El diagnóstico de este tipo de lesiones puede realizarse en la actualidad básicamente por tres medios: clínico, por resonancia nuclear magnética o por vía artroscópica. El diagnóstico clínico se basa en el interrogatorio: lesión brusca con rotación y ruido articular para el ligamento anterior, y traumatismo anterior sobre la tibia con la rodilla en flexión y rotación para el posterior[2]. El examen físico incluye dos maniobras básicas: el test de Lachman y la maniobra del *pivot shift*. El test de Lachman sugiere insuficiencia del ligamento cruzado anterior y el *pivot shift* confirma su lesión e insuficiencia mecánica, ya que es la reproducción en la mesa de examen de la subluxación que el paciente experimentará al demandar su rodilla[2]. Sin embargo este examen clínico suele estar seriamente dificultado por el derrame y contractura muscular que acompaña a la lesión. Al médico tratante se le presentan dos alternativas: el seguimiento del enfermo con tratamiento funcional, con el riesgo del envejecimiento de las lesiones asociadas, o avanzar en el diagnóstico con estudios complementarios.

La artroscopía ha sido el procedimiento utilizado en los últimos quince años. Presenta la ventaja sobre los otros de brindar una visión directa y permitir la palpación de las estructuras y su evaluación funcional al realizar maniobras durante el procedimiento. Si se evidencian lesiones asociadas meniscales u osteocondrales, o arrancamiento de los cruzados en sus inserciones, es factible realizar tratamiento de los mismos por esta vía. Cuando no hay evidencia de lesiones asociadas y el artroscopista diagnostica una lesión a través del cuerpo del ligamento cruzado en un paciente en el que el cirujano no considera indicada una plástica inmediata, este procedimiento puede parecer excesivo, ya que tiene un carácter invasivo e implica cierta pero baja real morbilidad[18].

La resonancia nuclear magnética es un procedimiento no invasivo de alta resolu-

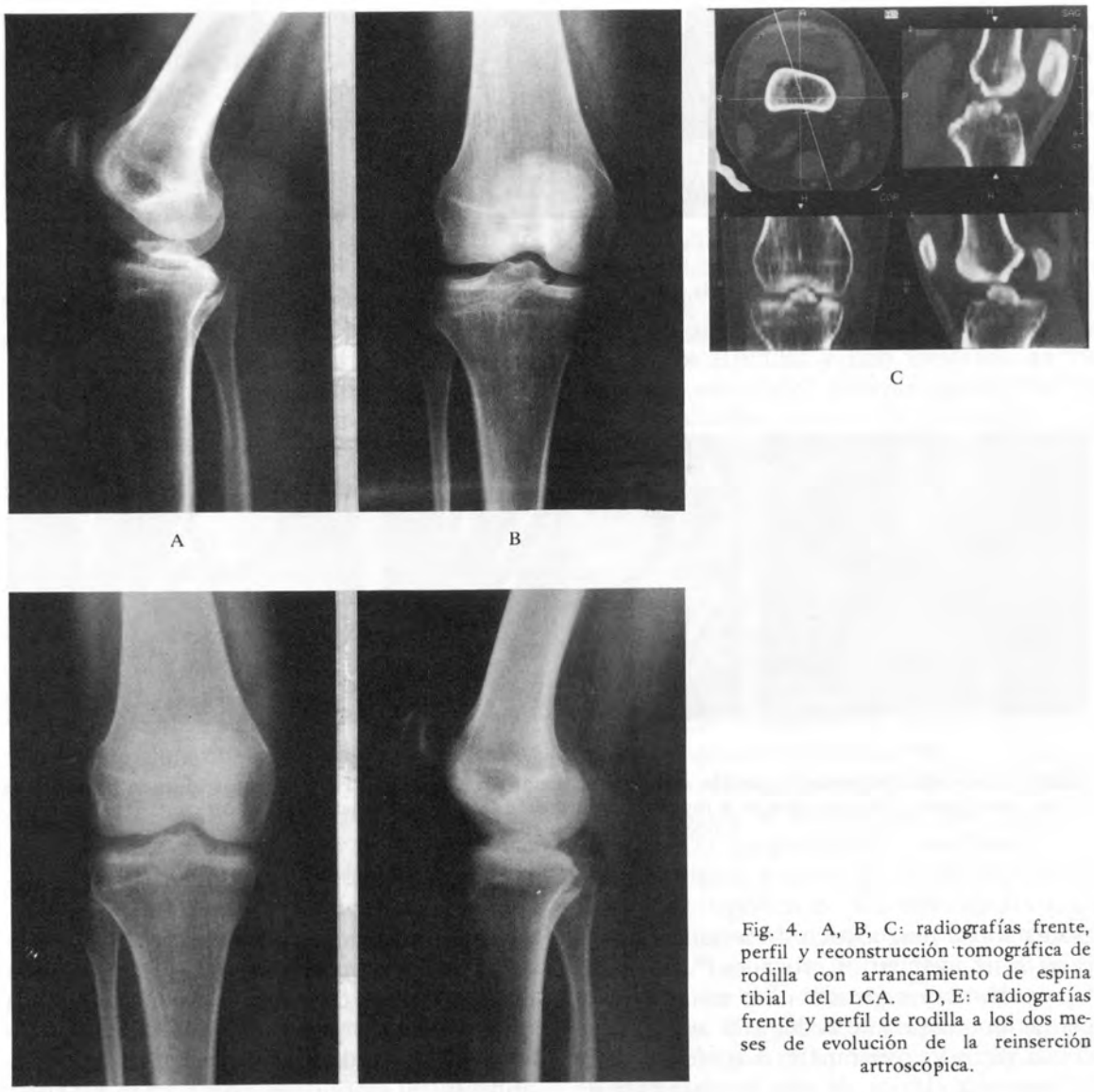

Fig. 4. A, B, C: radiografías frente, perfil y reconstrucción tomográfica de rodilla con arrancamiento de espina tibial del LCA. D, E: radiografías frente y perfil de rodilla a los dos meses de evolución de la reinserción artroscópica.

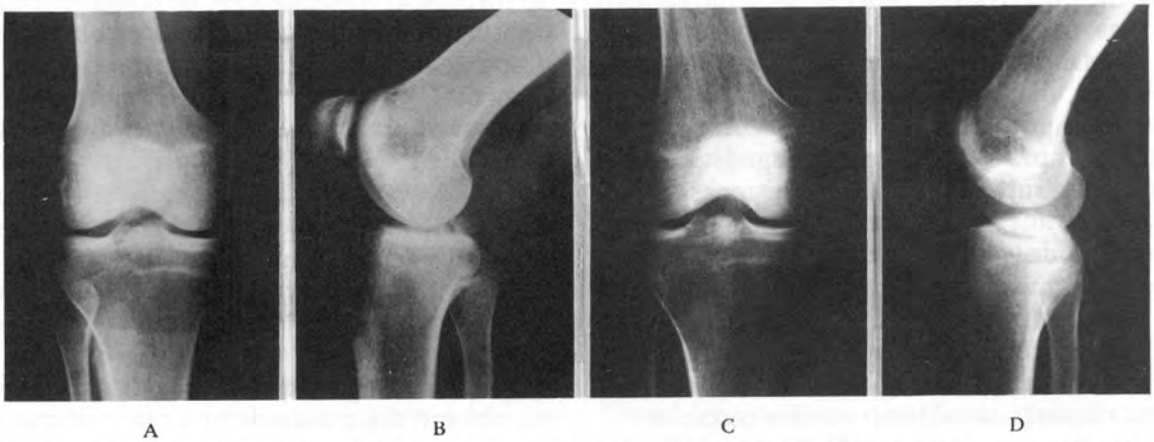

Fig. 5. A, B: radiografías frente y perfil de rodilla con arrancamiento de la espina tibial del LCP. C, D: radiografía frente y perfil de rodilla a los seis meses de evolución de la reinserción a cielo abierto.

A B C D

Fig. 6. A: resonancia magnética de rodilla, corte lateral, donde se observa un LCA normal. B: resonancia magnética de rodilla, corte lateral, donde se observa el arrancamiento distal del LCA. C: resonancia magnética de rodilla, corte lateral, donde se observa la tuptura completa del LCA. D: resonancia magnética de rodilla, corte lateral, donde se observa la lesión parcial del LCA.

A B C

Fig. 7. A: resonancia magnética de rodilla, corte lateral, donde se observa un LCP normal. B: resonancia magnética de rodilla, corte lateral, donde se observa la ruptura proximal del LCP. C: resonancia magnética de rodilla, corte lateral, donde se observa la ruptura distal del LCP.

ción para el diagnóstico de lesiones meniscales o de ligamentos cruzados[38]. El análisis de los casos presentados nos induce a pensar que debe anteceder a la artroscopía como método puramente diagnóstico ante la sospecha clínica de una lesión aguda de estas estructuras. Permite diagnosticar lesiones meniscales, determinar la integridad anatómica del LCA y, en caso de lesión, planear la conducta a seguir y discutir la misma detenidamente con el paciente con el tiempo necesario. Por el contrario, la artroscopía como método diagnóstico obliga al cirujano a tomar decisiones en el momento, muchas veces no debidamente entendidas por el paciente.

Cualquier método diagnóstico deberá no sólo determinar la lesión sino también el tipo anatómico de la misma. Las lesiones por arrancamiento en esta serie fueron en su mayoría en niños o adolescentes, lo que coincide con otras publicaciones[9, 38]. La mayoría de los autores también coinciden en que el tratamiento en estas lesiones es quirúrgico, ya que es la única circunstancia en que reinsertando el ligamento existe la posibilidad de recomponer la anatomía y por lo tanto la función normal del mismo[9, 38]. Si es posible, como en la mayoría de los casos de esta serie, realizado por vía artroscópica, siempre que se consiga una reinserción y fijación similar a la obtenida con una artrotomía, que es el objetivo fundamental, ya que ese procedimiento tiene claras ventajas por la recuperación y baja morbilidad.

Cuando la lesión compromete el cuerpo del ligamento, los tres tratamientos básicos que han sido descriptos en la literatura son: tratamiento funcional sin actuar sobre la lesión y con el objeto de obtener una compensación muscular a la inestabilidad, actuar sobre el ligamento por medio de suturas del mismo, o considerar a esa estructura irrecuperable, resecando el remanente del ligamento y realizando una plástica susti-

tutiva en agudo[29, 39, 44].

Los tratamientos funcionales han sido extensamente analizados por distintos autores. Muchos de los pacientes tratados de esa manera desarrollan groseras inestabilidades y posteriores lesiones asociadas originadas por la inestabilidad[1, 16, 19]. Aquellos pacientes jóvenes con gran demanda articular son aparentemente los más vulnerables, por lo que en general se aconseja en esa situación algún tipo de cirugía inicial a fin de intentar estabilizar la articulación. Aun en el grupo de pacientes de edad mayor y baja demanda atlética, algunos autores han comunicado pobres resultados a distancia[22, 34]. La evolución en las indicaciones en esta serie de pacientes ha sido a abandonar las cirugías directas sobre el ligamento cruzado lesionado (suturas, etc.), debido al pobre resultado funcional motivado por el fracaso en la intención de obtener estructuras biomecánicamente suficientes. Generalmente se obtiene una restitución antómica muy parcial, de baja resistencia mecánica con un *pivot* positivo e incapaz de estabilizar la rodilla[10].

Los pocos pacientes de esta serie en los cuales realizamos este tipo de cirugía tuvieron una evolución muy favorable.

La idea de realizar plásticas de ligamento cruzado en rodillas con lesiones agudas se origina en que la mayoría desarrolla una inestabilidad incpacitante, que genera un deterioro articular, y en que cualquier tratamiento que hagamos en forma directa sobre el ligamento dañado será insuficiente.

Las plásticas extraarticulares pretenden recomponer la estabilidad articular sin restituir su biomecánica[13]. Muchas de estas plásticas, además de ser insuficientes generan presiones anormales en la rodilla potencialmente generadoras de lesiones degenerativas.

Se han publicado numerosas series de pacientes con distintas técnicas[13] con resultados disímiles.

En la serie que presentamos su frecuencia ha sido decreciente con los años debido a que en general, si bien subjetivamente los pacientes suelen referir cierta estabilidad, al examen su rodilla es inestable y suelen generar lesiones meniscales secundarias.

Las plásticas intraarticulares pretenden sustituir el ligamento cruzado dañado con un elemento que restituya la anatomía del ligamento y biomecánica[6, 8, 29]. De los elementos utilizado en la actualidad, el tendón rotuliano es el de mayor difusión por razones anatómicas, biológicas y de resistencia mecánica[6]. En la serie de pacientes que presentamos fue la plástica más utilizada, casi en forma exclusiva en los últimos años, indicada en aquellas lesiones agudas en pacientes jóvenes, de gran demanda articular y con inestabilidad manifiesta, aun en el período agudo. Si bien los resultados iniciales e intermedios de estas plásticas en agudo son satisfactorios objetiva y subjetivamente, ya que suelen eliminar el fenómeno *pivot shift* y brindar estabilidad los pacientes[22, 36, 41, 42], son necesarias evoluciones más alejadas para determinar estabilidad duradera y capacidad de prevenir lesiones secundarias y degenerativas del cartílago articular.

En conclusión, las lesiones agudas de los ligamentos cruzados de la rodilla obligan a un diagnóstico preciso de la lesión. El examen clínico nos permite diagnosticar la lesión en la mayoría de los casos y la resonancia magnética nos determina lesiones asociadas y tipos de lesión de la estructura del ligamento. La artroscopía puramente diagnóstica tiene un lugar más limitado en casos de duda diagnóstica o en aquellos en que el cirujano considere indicada una cirugía artroscópica inmediata, cualquiera sea el tipo de lesión aguda del ligamento.

El resultado de un tratamiento funcional en las lesiones agudas del ligamento cruzado es impredecible. Los pacientes de mayor riesgo (pacientes jóvenes, de gran demanda articular con grosera inestabilidad inicial) suelen ser los más numerosos en distintas series y los que evidencian peores resultados a los tratamientos funcionales[34]. En ellos las cirugías directas reparadoras sobre los restos ligamentarios suelen generar estructuras de muy pobre función y rodillas inestables.

Las plásticas intraarticulares artroscópicas en las rodillas agudas de pacientes de alto riesgo parecen justificadas pese a existir hasta la fecha seguimientos alejados insuficientes.

Los peores resultados en esta serie fueron en pacientes jóvenes, activos, con lesiones completas del ligamento cruzado anterior tratados en forma funcional o con sutura directa aislada.

Los mejores resultados fueron en aquellos pacientes con lesiones parciales con poca demanda articular con tratamiento funcional[35, 37]; aquellas lesiones por arrancamiento suturados artroscópicamente y en los pacientes de alto riesgo tratados en forma aguda con una plástica intraarticular artroscópica con tendón rotuliano.

BIBLIOGRAFIA

1. Anderson Ch, Odensten M, Good L, Gillquist J: Surgical or non-surgical treatment of acute rupter of the anterior cruciate ligament. A randomized study with long-term follow-up. JBJS 71-A: 965-974, 1989.
2. Ayerza IR, Muscolo DL: Insuficiencia del ligamento cruzado anterior en la inestabilidad de la rodilla. Rev AAOT 49 (3): 189-197, 1984.
3. Buckey SL, Barrack RL, Alexander AH: The natural history of conservatively treated parcial anterior cruciate ligament tears.
4. Butler DL, Grood ES, Noyes FR et al: Mechanical properties of primate vascularized vs nonvascularized patellar tendon grafts; changes over time. J Orthop Res 7: 68-79, 1989.
5. Clancy WG Jr, Ray JM, Zoltan DJ: Acute tears of the anterior curciate ligament. Surgical versus conservative treatment. JBJS 70-A: 1483-1488, 1988.
6. Clancy WG Jr, Nelson DA, Reider B et al: Anterior cruciate ligament reconstruction using one-third of the patelar ligament, augmented by extra-articular tendon transfer. JBJS 64-A: 352-359, 1982.
7. Dandy DJ, Flanagan JP, Steenmeyer V: Arthroscopy and the management of the rupture anterior cruciate ligament. Clin Orthop 167: 43-49, 1982.
8. Daniel D: Principles of knee ligament surgery. *In*: Daniel DM, Akeson WH, O'Connor JJ (eds): Knee ligament: structure, function, injury, and repair. Raven Press, 1990, pp 11-29.
9. DeLee JE, Curtis R: Anterior cruciate ligament insufficiency in children. Clin Orthop 172: 112-118, 1983.
10. Engebretsen L, Renum P, Sundalsvoll S: Primary suture of the anterior cruciate ligament. A 6-year follow-up of 74 cases. Acta Orthop Scand 60: 561-564, 1989.
11. Feagin JA Jr: The office diagnosis and documentation of common knee problems. Clin Sports Med 8: 453-459, 1989.
12. Fetto JF, Marshall JL: The natural history and diagnosis of anterior cruciate ligament insufficiency. Clin Orthop 147: 29-38, 1980.
13. Fried JA, Bergfeld JA, Weiker G et al: Anterior cruciate reconstruction using the Jones-Ellison procedure. JBJS 67-A: 1029-1033, 1985.
14. Fruensgaard S, Johannsen HV: Incomplete ruptures of the anterior cruciate ligament. JBJS 71-B (3): 526-530, 1989.
15. Gerber Ch, Matter P: Biomechanical analysis of the knee after rupture of the anterior cruciate ligament and its primary repair. An instant-centre analysis of function. JBJS 65-B (4): 391-399, 1983.
16. Giove TP, Miller SJ III, Kent BE et al: Non operative treatment of the torn anterior cruciate ligament. JBJS 65-A: 184-192, 1983.
17. Gollehon DL, Warren RF, Wickiewicz TL: Acute repairs of the anterior cruciate ligament. Past and present. Orthop Clin North Am 16: 111-125, 1985.
18. Hanley ST, Warren RF: Arthroscopic meniscectomy in the anterior cruciate ligamet-deficient knee. Arthrocopy 3: 59-65, 1987.
19. Hawkins RJ, Misamore GW, Merritt TR: Follow-up of the acute non-operated isolated anterior cruciate ligament tear. Am J Sports Med 14: 205-210, 1986.
20. Hirshman HP, Daniel DM, Miyasaka K: The fate of unoperated knee ligament injuries. *In*: Daniel DM, Akeson WH, O'Connor JJ (eds): Knee ligaments: structure, function, injury, and repari. Raven Press, New York, 1990, pp 481-503.
21. Howe JG, Johnson RJ, Kaplan MJ et al: Anterior cruciate ligament reconstruction using quadriceps patellar tendon graft. Part I: Long-term follo-up. Am J Sports Med 19: 447-457, 1991.
22. Huegel M, Indelicato PA: Trends in rehabilitation following anterior cruciate ligament reconstruction. Clin Sports Med 7: 801-811, 1988.
23. Hughston JC: Anterior cruciate deficient knee (Editorial). Am J Sports Med 11: 1-2, 1983.
24. Hunter RE, Lew WD, Lewis JL et al: Graft force-setting technique in reconstruction of the anterior cruciate ligament. Am J Sports Med 18: 12-19, 1990.
25. Irvine GB, Glasgow MMS: The natural history of the meniscus in anterior cruciate insufficiency. JBJS 74-B (3): 403-408, 1992.
26. Jackson RW: The torn ACL: natural history of untreated lesions and rationale for selective treatment. *In*: Feagin JA (ed): The Crucial Ligaments. Churchill Livingstone, New York, 1988, pp 341-348.
27. Johnson RJ, Eriksson E, Haggmark et al: Five-to ten-year follow-up evaluation after reconstruction of the anterior cruciate ligament. Clin Orthop 183: 122-140, 1984.
28. Kannus P, Järvinen M: Conservatively treated tears of the anterior cruciate ligament. Long-term results. JBJS.
29. Kurosaka M, Yoshiya S, Andrish JT: A biomechanical comparison of different surgical techniques of graft fixation in anterior cruciate ligament reconstruction. Am J Sports Med 15: 225-229, 1987.
30. Mc Daniel WJ Jr, Dameron TB Jr: Untreated ruptures of the anterior cruciate ligament. A follow-up study. JBJS 62-A: 696-705, 1980.
31. Muscolo DL, Ayerza IR, Ayerza MA et al: Reconstrucción artroscópica del ligamento cruzado anterior con tendón rotuliano. Rev AAOT 55 (1): 108-119, 1990.
32. Nichols C, Johnson RJ: Cruciate ligament injuries: non-operative treatment. *In*: Scott WN (ed): Ligament and extensor mechanism injuries of the knee: diagnosis and treatment. Mosby Year Book, St Louis, 1991, pp 227-238.
33. Nikolaou PK, Seaber AV, Glisson RR et al: Anterior cruciate ligament allograft transplantation. Long-term function, histology, revascularization, and operative technique. Am J Sports Med 14: 348-360, 1986.
34. Noyes FR, Mooar PA, Matthews DS: The sympto-

matic anterior cruciate-deficient knee. Part I: The long-term functional disability in athletically active individuals. JBJS 65-A: 154-162, 1983.
35. Noyes FR, Mooar LA, Moorman CT III et al: Partial tears of the anterior cruciate ligament. Progression to complete ligament deficiency. JBJS 71-B (5): 825-833, 1989.
36. O'Brien SJ, Warren RF, Pavlov H et al: Reconstruction of the chronically insufficient anterior cruciate ligament with the central third of the patellar ligament. JBJS 73-A: 278-286, 1991.
37. Odensten M, Lysholm L, Gillquist J: The course of partial anterior cruciate ligament ruptures. Am J Sports Med 13: 183-186, 1985.
38. Rosen MA, Jackson DW, Berger PE: Occult osseous lesions documented by magnetic resonance imaging associated with anterior cruciate ligament ruptures. Arthroscopy 7: 45-51, 1991.
39. Sandberg R, Balkfors B, Nilsson B et al: Operative versus non-operative treatment of recent injuries to the ligament of the knee. A prospective randomized study. JBJS 69-A: 1120-1126, 1987.
40. Shelbourne KD, Wilckens JH, Mollabashy A et al: Arthrofibrosis in acute anterior cruciate ligament reconstruction. The effect of reconstruction and rehabilitation. Am J Sports Med 19: 332-336, 1991.
41. Shelbourne KD, Whitaker HJ, McCarroll JR et al: Anterior cruciate ligament injury: evaluation of intraarticular reconstruction of acute tears without repair. Two to seven year follow-up of 155 athletes. Am J Sports Med 18: 484-489, 1990.
42. Shino K, Horibe S, Hamada M et al: Reconstruction of the anterior cruciate ligament using allogeneic tendon: long-term follow-up. Am J Sports 18: 457-465, 1990.
43. Walla DJ, Albright JP, McAuley E et al: Hamstring control and the unstable anterior cruciate ligament-deficient knee. Am J Sports Med 13: 34-39, 1985.
44. Warner JJP, Warren RF, Cooper DE: Management of acute anterior cruciate ligament injury. *In*: The American Academy of Orthopaedic Surgeons: Instructional Course Lectures. Park Ridge, Illinois, 1991, Vol 50, pp 219-232.

COMENTADOR

Dr. MARIO BERENSTEIN

Agradezco la designación para comentar este trabajo y felicito a los autores por traer un tema que está en permanente evolución.

Los autores presentan 118 lesiones agudas de ligamento cruzado de rodilla, 113 anteriores y cinco posteriores, entre 1980 y 1992, diagnosticadas artroscópicamente en pacientes cuya edad promedio es de 25 años. Plantean las alternativas de tratamiento que realizaron durante los últimos doce años, siguiendo los conceptos actualizados a través del tiempo en el entendimiento de las inestabilidades de rodilla, tópico que aún es motivo de polémica.

Indicaron reparaciones ligamentarias, técnicas de aumentación y sustitución y en los últimos seis años 48 pacientes fueron tratados con injerto de tendón rotuliano con técnica artroscópica, analizando los resultados.

Coincidimos con los autores en que el diagnóstico se realiza por tres medios: clínica, resonancia magnética nuclear y artroscopía. Debemos tener presente: primero, la limitación que nos da el examen clínico; segundo, las dificultades que representa el pedido de la RMN, que en nuestro medio y en el que se desenvuelven los autores, contando con este servicio en la misma institución, se ven limitados a 8 pacientes (6 %) sobre 118 (porcentaje que se eleva al 15 % si consideramos los 48 pacientes tratados en los últimos seis años), estando dirigido a dudas en el diagnóstico con contractura muscular y dolor; y tercero, pensamos que realizar una artroscopía con fines puramente diagnósticos es un exceso si se dispone de la posibilidad de realizar una RMN, aunque ésta puede dar pequeños márgenes de error. Esperamos que en el futuro se pueda solicitar con mayor frecuencia.

Es interesante destacar que la conducta terapéutica de las lesiones del ligamento cruzado debe ser dirigida al tratamiento de las inestabilidades y que el injerto del tendón rotuliano, por razones anatómicas, biológicas y de resistencia mecánica, realizado por técnica artroscópica, es hoy por hoy el que da los mejores resultados.

Por lo tanto, el diagnóstico correcto, la actividad que desempeña el paciente y las perspectivas futuras son las condiciones que deben ser consideradas al proponer las alternativas terapeúticas.

DISCUSION

Dr. Hernán del Sel: Quería preguntar al doctor Muscolo si las reparaciones con tendón rotuliano en agudo las hacen en agudo-agudo, o esperan que transcurra una semana o diez días, ya que aparentemente habría una evidencia de que hay mayor incidencia de rigidez o limitación de la movilidad, si se hace con la rodilla en caliente, o si espera ese lapso hasta hacer la reconstrucción.

Dr. Ariel Barrera Oro: Hay un tema que me preocupa particularmente en las lesiones agudas de ligamento cruzado anterior, y son las lesiones parciales, es decir que cuando es una lesión completa uno sabe que tarde o temprano va a terminar

haciendo una reconstrucción ligamentaria, pero las lesiones parciales creo que son una duda bastante seria por el planteo terapéutico que significan.

Quisiera pedirle al Dr. Muscolo si pudiera definir un poco más cuál es la conducta que siguen en estos casos.

Dr. Carlos Villalba: Quisiera saber cuál es el tiempo real de indicación y si modifican su criterio de indicación de reparación cuando en las lesiones del ligamento cruzado hay lesiones asociadas laterales o mediales.

CIERRE DE DISCUSION

Dr. Domingo L. Muscolo: Respecto del comentario del Dr. Berenstein, con el que coincido en la mayor parte de sus conceptos, quiero aclarar que nosotros realizamos artroscopías puramente diagnósticas, y en realidad cada vez hacemos menos; el factor de mayor relevancia es simplemente la comparación de costos en cuanto a hacer una resonancia magnética o una artroscopía; esta última es mucho más costosa, aunque pienso que el argumento del valor de éstas es muy relativo.

Con relación a las consultas de los Dres. Hernán del Sel y Ariel Barrera Oro, respecto de la complicación mayor que tienen las reconstrucciones, qu son las limitaciones de la movilidad o la artrofibrosis, puedo decirles que es un tema de alto interés y existe ya mucha gente estudiándolo. Aparentemente la artrofibrosis se produce por el derrame de la sangre, por la actividad enzimática que se produce en la articulación, por lo que es fácil que la rodilla, al ser operada, tenga una tendencia a una mayor rigidez en los momentos iniciales. Si ustedes observaron, habrán visto que nosotros hemos tenido esas complicaciones. En los artículos donde se analizan series de reparaciones agudas y crónicas existe una alta incidencia de complicaciones de artrofibrosis significativamente mayor en las agudas.

En nuestra experiencia, la incidencia de artrofibrosis y movilidad cambió significativamente con el protocolo que aplicamos actualmente; antes utilizábamos yesos, lo que hace mucho que no hacemos; con férulas, a las 48 horas el paciente está moviendo la rodilla, lo que ayuda a modificar en forma dramática la incidencia de artrofibrosis.

Lo que mencionó el Dr. Villalba, sobre lesiones asociadas, ahí si tiene valor la artroscopía. Para nosotros la única indicación de una artroscopía que tiene la reparación del ligamento medial es cuando tiene una grosera lesión de invaginación de las fibras dentro de la articulación. El resto no tiene indicación. De las 48 lesiones presentadas, ninguna de ellas tenía lesión del ligamento lateral interno. Todas las roturas del igamento cruzado anterior implican una lesión del ligamento lateral interno; ninguno de nuestros casos presentó lesión del ligamento lateral interno.

Respecto de lo mencionado por el Dr. Ariel Barrera Oro, sobre lesiones parciales, es un tema interesante, y es importante definir qué es una lesión parcial. Si tuviera que definirla en pocas palabras me resultaría muy difícil. En forma práctica diré qué considero una lesión parcial: es cuando hacemos una artroscopía y colocamos el gancho y hay una ruptura de las fibras anteriores; el resto de la inserción está indemne y hacemos la maniobra de *pivot-shift* en el momento, con anestesia, y la rodilla es estable; entonces esto es una lesión parcial. A estas lesiones no las operamos, les aplicamos el protocolo de recuperación funcional que usamos actualmente, y obtenemos resultados funcionales muy buenos.

Lo que sucede normalmente es que, al tomar una rodilla donde consideramos que hay una lesión parcial, en el momento en que bajo anestesia le aplicamos la maniobra de *pivot-shift* generalmente se rompe el ligamento en forma total, lo que nos da la pauta de que no era lesión parcial, porque si el paciente llegaba a la recuperación funcional seguramente ese ligamento se terminaría rompiendo, habiendo una inestabilidad posterior.