traron eran exactamente las que nos marcaban en las transposiciones, a posteriori, con el manejo de patologías neuromusculares, donde entran a jugar otros factores que no son estrictamente mecánicos sino que son más neurofisiológicos con espasticidades completas o incompletas; la aparición de músculos como el tibial posterior, que en ciertas patologías no actúa voluntariamente sino en forma refleja, y los estudios de estos últimos años, de laboratorio de la marcha, nos obligan a no ser tan estrictos en las indicaciones que podemos establecer en las transferencias.

Creo que aquel que haga las transposiciones en forma rutinaria desde el balanceo, término muy usado por nosotros, motor en el miembro inferior, debe tomar muy en cuenta no solamente los factores estrictos biomecánicos tratados en esta presentación, sino que debe ser seguido y estudiado tomando en cuenta los factores neurofisiológicos, los que no se mencionaron.

CIERRE DE DISCUSION

Dr. Marcos Waissmann: Al Dr. Cosentino le agradezco los conceptos vertidos sobre el trabajo y lo felicito por la semblanza que hizo del Dr. Arthur Steindler, a quien lo describió tal como uno lo conoció y recuerda.

En cuanto a la sugerencia de completar la investigación, quiero manifestarle que el trabajo está "totalmente terminado" y estamos esperando la oportunidad para presentarlo, debido a que por su extensión no es posible hacerlo en veinte minutos, como son estas sesiones, a menos que lo hagamos en capítulos unitarios como fue esta presentación.

Al Dr. Arendar quiero decirle dos cosas:

1) Este trabajo fue una investigación sobre la mecánica muscular sin tener en cuenta sobre qué tipos de pacientes con desbalance muscular en el pie debe ser aplicado.

2) Estamos plenamente de acuerdo con usted en que el "grupo de los espásticos" representa a pacientes con ciertas características neuromusculares que los diferencian de los otros paralíticos y sobre los cuales no tenemos su experiencia sobre el tema, pero creemos que los principios mecánicos mencionados y demostrados también deben cumplir su misión en ellos, por supuesto con el agregado de las pautas necesarias inherentes a su enfermedad de base.

ISSN 0325-1578
Rev. Asoc. Arg. Ortop. y Traumatol., Vol. 57, Nº 3, págs. 300-304 12ª Sesión Ordinaria (8/9/1992)

Polidactilia del pie en niños. Variantes terapéuticas originales

Dres. HORACIO MISCIONE*, JAIME CANDIA TAPIA, BIBIANA DELLO RUSSO, RICHARD GHEOGHEGAN, JORGE GROISO

Resumen: *Presentamos un nuevo enfoque terapéutico para la resolución de la polidactilia con duplicación del hallux, utilizando, según la configuración del primer metatarsiano: resección y alineación, resección más translocación de falange vascularizada o resección más alargamiento del primer metatarsiano.*

Fueron evaluados ocho pacientes tratados con estos procedimientos, observando que las técnicas propuestas, como en la translocación utilizada en el pulgar o en

* Servicio de Ortopedia y Traumatología, Hospital Nacional de Pediatría "Dr. Juan P. Garrahan", Pichincha 1890, (1429) Capital Federal.

la elongación de huesos cortos, puede ser útil para este tipo de patología.

Summary: *We proposed a new therapeutic view for the resolution of polydactyly with hallux duplication according to the metatarsal configuration: resection and alignament, resection and vascularized phalanx tranlocation or resection and metatarsal elongation.*

Eight patients were evaluated with these procedures. The technique proposed like translocation of the thumb or short bone elongation are useful in this type of pathology.

La polidactilia del hallux es, en los niños, una manifestación genética[2] poco frecuente, teniendo en cuenta además que no se asocia con otras malformaciones.

La presencia de la duplicación puede acompañarse frecuentemente de alteraciones en línea, o sea, asociada a la alteración del metacarpiano, presentándose con acortamiento o con grave deformación en delta o con duplicación del propio metatarsiano.

Habitualmente la conducta quirúrgica no resulta sencilla, ya que consiste en la resección de la duplicación de menor función y en la compensación del eje del metatarsiano en tanto y en cuanto fuese solamente corto.

Todas las formas de presentación coinciden en la alteración de la placa fisaria del metatarsiano, lo cual provoca desde acortamiento hasta inhibición grave del crecimiento. Las técnicas propuestas en este trabajo tienden a la compensación de estos déficits, ya sea por elongación, luego de la extirpación de la duplicación del hallux, o por la translocación de la falange doble en reemplazo del metatarsiano alterado.

MATERIAL Y METODO

Se presentan 8 pacientes afectados de duplicación del hallux con alteración metatarsal del primer rayo.

Todos fueron controlados por primera vez durante el primer año de su vida, hallándose las siguientes alteraciones:

— Dos pacientes con metatarsiano corto y en delta, ausencia de placa de crecimiento, duplicación del hallux asimétrica.

— Tres pacientes con metatarsiano duplicado, formación en delta, duplicación del hallux asimétrica.

— Tres pacientes con alteración del primer rayo con grave acortamento y progresiva inhibición del crecimiento, duplicación del hallux asimétrica.

De acuerdo con la clasificación de Wassel[7, 11], que los divide en siete tipos diferentes de alteraciones del hallux, todos nuestros pacientes padecían duplicación clasificada entre los primeros cuatro grupos. Por lo tanto no presentaron, pese a su asimetría, bifidez de la primera falange.

El acortamiento de los primeros rayos fue progresivo en virtud del creciemiento y se observó hipoplasia de la placa fisaria.

Método

La actitud en los distintos tipos de presentaciones fue diferente. Los métodos terapéuticos variaron en función de la forma de los metatarsianos. En todos los pacientes se procedió, en principio, a la resección del hallux más rudimentario.

En los tres pacientes que presentaron duplicación del metatarsiano con forma en delta, se resecó la bifidez y se alineó mediante osteosíntesis sencilla el primer rayo, de acuerdo con la técnica descripta por Phelps[5].

En otros dos niños con metatarsiano corto en delta, pero sin duplicación hipertrófica, se procedió a la resección del metatarsiano y a la translocación de la primera falange del hallux atávico en su lecho, conservando el pedículo vascular (Figuras 1 y 2).

En otros tres niños con grave acortamiento del metatarsiano se decidió su elongación progresiva utilizando un fijador externo monolateral colocado dorsalmente y de manufactura sencilla. Esto fue realizado en un segundo tiempo de la resección del hallux duplicado.

Técnica quirúrgica

En los casos en que se efectuó translocación de la falange duplicada, se realizó abordaje medial para la resección del primer metatarsiano.

Se hizo disección cuidadosa del paquete vasculonervioso de ambos hallux y se transportó la primera falange del hallux hasta el lecho del primer rayo resecado (Figura 3).

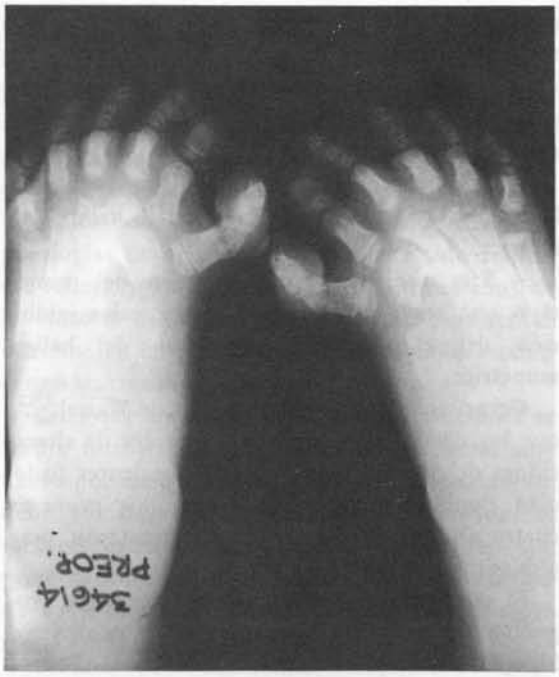

Fig. 1. Polidactilia: metatarsiano corto en delta.

Fig. 2. Postoperatorio: translocación de la primera falange del hallux atávico.

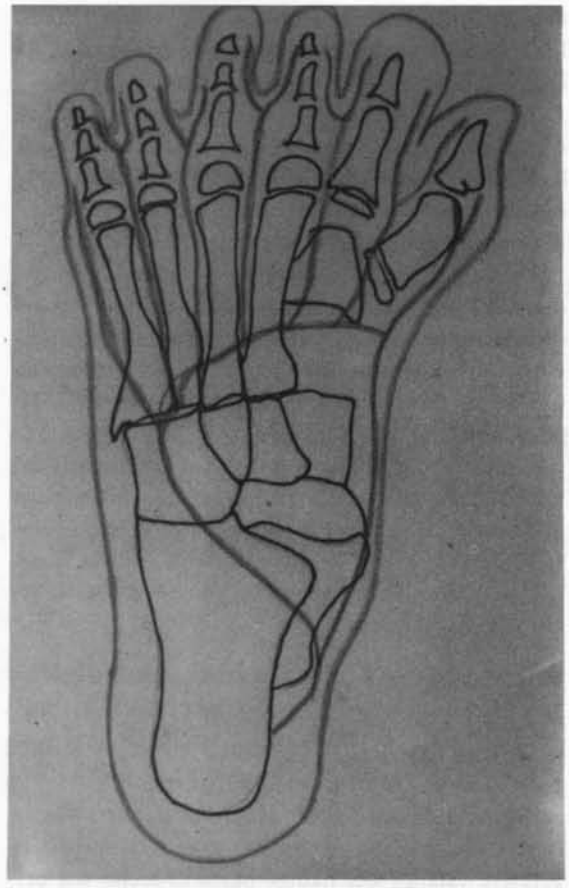

Fig. 3. Paquetes vasculares (disposición).

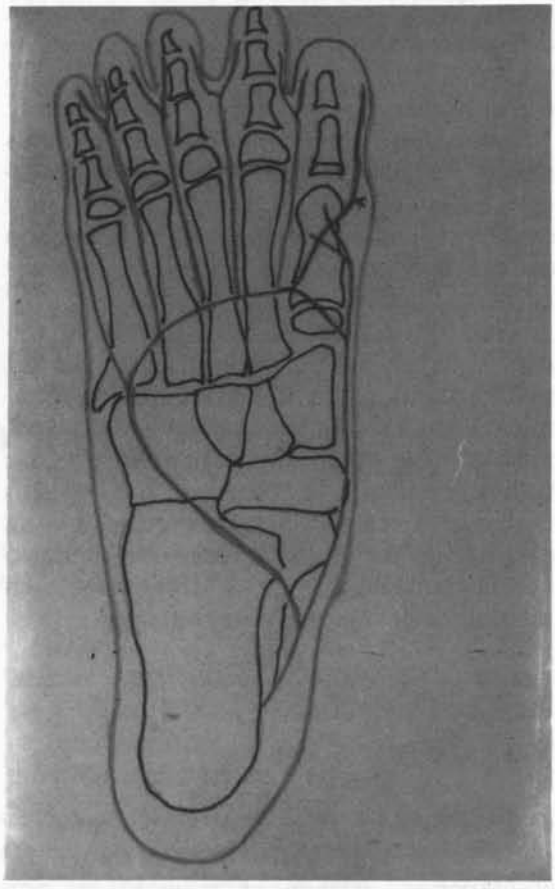

Fig. 4. Translocación de la falange conservando su pedículo vascular.

Se fijó con clavija de 1,5 mm siguiendo el eje mayor del primer rayo, la cual se retiró a las tres semanas, procediéndose a la rehabilitación de la marcha (Figura 4).

En aquellos pacientes en quienes se decidió, por la forma de su metatarsiano, comenzar con la elongación progresiva posteriormente a la resección del hallux duplicado, se utilizó fijador externo con agujas roscadas de 2 mm, fijando uno en retropié, otro en la porción proximal del metatarsiano, otro distal y el último en la primera falange del hallux. La osteotomía se realizó en forma percutánea y la velocidad de elongación fue de 0,5 mm/día.

Las elongaciones logradas no excedieron los 2,5 cm en todos los pacientes, realizando el mismo procedimiento entre los dos y cuatro años posteriores.

DISCUSION

Varias publicaciones indican como la mejor opción[3-5, 8, 9] la resección del hallux más atávico y alineación del primer metatarsiano malformado.

Esta posibilidad, en los pacientes tratados y seguidos por nosotros, logró conformar un pie armado, aducto, pese a la sección y elongación del aductor del hallux debido a la conformación del metatarsiano, y con grave acortamiento ulterior provocado por la hipoplasia de su fisis.

Las otras dos instancias de tratamiento nos ofrecen variantes terapéuticas en tanto pudiéramos garantizar, en el caso de la translocación, la posibilidad de conservar un hueso falange completo con placa fisaria en actividad.

En los casos de la elongación pudo ser posible controlar la aducción y compensar la diferencia de longitud conservando el apoyo sobre el primer rayo.

Como los niños tratados con translocación conservaron una fisis fértil pese a que la falange era más corta que el resto del arco metatarsal, la misma, en función de la marcha, logró hipertrofiar en volumen pero no compensar su longitud. De todas formas, a la falange, hueso tubular, es factible darle longitud con elongación en un futuro para equiparar el arco anterior.

La elongación fue bien tolerada, con pocas complicaciones en este número de pacientes tratados. La calidad del nuevo hueso fue óptima y se logró deambulación durante el tratamiento, con calzado adecuado.

Tanto en los niños elongados como en aquellos en quienes se transfirió la falange se observó pérdida de la motilidad en la articulación metatarsofalángica, no hubo actitudes viciosas de los dedos, y si bien mantuvieron cierta posición en aducción, a ésta fue posible contenerla con calzado adecuado y sin presentar molestias.

CONCLUSIONES

En esta poco frecuente patología, como es la duplicación completa del hallux con malformación asociada del primer metatarsiano, las posibilidades terapéuticas no son muchas.

Teniendo en cuenta que su diagnóstico es neonatal y el comienzo de su terapéutica debe ser necesariamente realizado al comienzo de la deambulación, suponemos que el plantear otras variantes de tratamiento, tal como la translocación o la elongación compensatoria, abre instancias de estudios futuros.

BIBLIOGRAFIA

1. Blundell Jones G: Delta phalanx. JBJS 46-B (2): 226, 1964.
2. Kapetanos GA: Mixed polydactylya. Clin Orthop 186: 220, 1984.
3. Mann RA: Surgey of the foot. Mosby, St Louis, 1978, pp 93-95.
4. Meltzer MR: Polydactylya. Clin Pediatr Med Surg 4 (1): 57-62, 1987.
5. Phelps DA, Grogan DP: Polydactyly of the foot. J Pediatr Orthop 5 (4): 446-451, 1985.
6. Roca CA, Ramos Vértiz JR: Hallux varus. Bol y Trab SAOT, p 236, 1958.
7. Robertson W: The bifid great toe: surgical approach. J Pediatr Orthop 7 (1): 25, 1987.
8. Tachdjian MO: Pediatric Orthopaedics. Saunders, Philadelphia, 1972, p 1422.
9. Vern Watson E: Problems in polydactylya of the foot. Orthop Clin North Amer 7: 909, 1976.
10. Watson KW, Boyer JH: Congenital angular deformities of the digits. JBJS 49-A: 333, 1967.
11. Wassel HD: The results of surgery for polydactyly of thumb. Clin Orthop 64: 175, 1969.

COMENTADOR

Dr. JOSE E. SINJOVICH

Debo felicitar a los autores por la experiencia presentada, tratándose de un trabajo original que nos muestra una técnica ingeniosa.

Nuestra experiencia coincide con los autores, siendo ésta una manifestación genética poco frecuente. En nuestro Servicio del Hospital de Pediatría "Pedro de Elizalde", en los últimos diez años, sobre un total de 210.000 consultas ortopédicas hemos tratado a 11 niños con estas patologías, agregándose tres de la práctica privada. Esta patología en general no se asocia con otras malformaciones, las cuales son frecuentes en la polidactilia del resto del pie o del pulgar.

Cada caso en particular requiere táctica y técnica específicas.

En la evaluación preoperatoria ha sido de utilidad para nosotros la angiografía digital por sustracción de imágenes. En los niños de corta edad debe solicitarse la resonancia nuclear magnética y en los mayores las proyecciones oblicuas y la tomografía computada.

En la téçnica quirúrgica coincidimos con los autores. En tres casos secuelares hemos usado la transposición del segundo metatarsiano.

Como concepto fundamental quiero destacar lo preconizado por los Dres. Mubarak y Wenger, del Children's Way de San Diego (California), para los cuales el término *longitudinal epiphyseal bracket* (LEB) es el que describe la verdadera anatomía patológica de esta infrecuente anomalía de osificación de los huesos tubulares, en la cual un centro secundario de osificación inhibe en forma de paréntesis la diafisometáfisis; y esta fisis anormal actúa como cuerda, produciendo un hueso corto y oval. En estos casos el tratamiento lógico es la fisiolisis central, resecando el componente longitudinal de la epífisis. El objetivo final es un metatarsiano recto, estable, asintomático y con una longitud igual o 2 mm más corto con respecto al segundo.

DISCUSION

Dr. Alfredo Guerrini: Creemos de valor la comunicación del Dr. Miscione y colaboradores pues aporta una técnica más a las limitadas existentes para las lesiones complejas del primer rayo.

Esta patología tiene un compromiso funcional significativo pues la deformidad impide al niño calzarse, exigiendo la táctica una definición prioritaria respecto de la mano, que puede postergarse algún tiempo más.

Dr. Juan Blasnik: Quería preguntar a los autores si en los casos operados hicieron alguna investigación de las variaciones de los elementos anatómicos regionales.

Dr. Jorge Groiso: Quería agregar, como colaborador de esta presentación, que el principal objetivo de la translocación de la falange es la preservación de la circulación para permitir la persistencia de la fertilidad a nivel del cartílago de crecimiento; es decir, no se trata de un injerto óseo que va a mantener su longitud durante un corto período y posteriormente persiste el crecimiento del resto del pie, recidivando la deformación. La idea de la translocación o de la preservación de su circulación con una movilización local, es que podamos contar con un núcleo fértil, permitiendo la prosecución del crecimiento.

Todavía el seguimiento no es suficiente largo como para dar una respuesta total, pero el objetivo es, ya que tenemos tejido óseo fértil de más, por qué no preservarlo y que nos sirva para mantener y aumentar la longitud donde nos está faltando.

CIERRE DE DISCUSION

Dr. Jaime Candía Tapia: Lo primero que quiero decir es que una elongación de menos de 0,5 mm por día con los fijadores externos laterales que utilizamos es imposible, porque son en cierta medida de diseño sencillo.

Con respecto a la fisiolisis central, estos metatarsianos no tienen placa de crecimiento; por consiguiente, por más fisiolisis central que le efectuemos, es lo mismo que hacer una elongación.

Nosotros consideramos que haciendo la translocación, conservando la placa de crecimiento de la primera falange del hallux duplicado, podemos lograr esto esperando que esa falange se hipertrofie con el tiempo, y quizá más adelante, si queda corto, es mucho más fácil elongar un hueso tubular y con una conformación anatómica.

Al Dr. Blasnik, por la poca casuística no hemos efectuado evaluaciones de variaciones anatómicas regionales, porque son en su mayoría niños de muy corta edad, lo que nos limita para realizar este tipo de investigación.