

# Defectos óseos diafisarios postraumáticos en la extremidad superior de niños

LUCIANO GENTILE, SANTIAGO L. IGLESIAS, ESTEBAN LOBOS CENTENO,  
FERNANDO VANOLI, CHRISTIAN A. ALLENDE NORES

*Servicio de Ortopedia y Traumatología, Sanatorio Allende, Córdoba*

Recibido el 31-1-2017. Aceptado luego de la evaluación el 31-5-2017 • Dr. LUCIANO GENTILE • lucho\_gentile@hotmail.com

## RESUMEN

**Introducción:** El objetivo de este estudio fue evaluar si la combinación de osteosíntesis asociadas a autoinjerto óseo representa un método terapéutico eficaz y confiable en niños con defectos óseos segmentarios diafisarios crónicos en el húmero o los huesos del antebrazo.

**Materiales y Métodos:** Se evaluó retrospectivamente a nueve niños, tratados entre 2005 y 2015, con fracturas en huesos largos de la extremidad superior que se infectaron y resultaron en defectos óseos segmentarios; todas con  $\geq 6$  meses de evolución desde el trauma inicial. Se incluyó a 7 niños y 2 niñas, con una edad promedio de 9.9 años. Cuatro defectos óseos se localizaban en el húmero; tres, en el cúbito y dos, en el radio. Todos habían sido sometidos a intervenciones quirúrgicas (promedio 3,7) que originaron defectos óseos de 4,5 cm en promedio. El tiempo entre el trauma inicial y la cirugía definitiva promedió los 21.8 meses.

**Resultados:** El seguimiento promedio fue de 2.2 años. Se obtuvo la consolidación en todos los casos. En un paciente, se utilizó espaciador de cemento y, en otro, injerto libre de peroné. Dos pacientes con lesión en el húmero presentaron un acortamiento significativo. Todos los niños retomaron sus actividades deportivas y recreativas sin limitaciones.

**Conclusiones:** Mediante la combinación de diferentes tipos de autoinjerto óseo, diversas placas colocadas puenteando la lesión y la técnica de la membrana inducida, se logró la consolidación y los nueve niños con defectos óseos diafisarios segmentarios en húmero, cúbito o radio retornaron a sus actividades normales.

**Palabras clave:** Defectos óseos; postraumático; extremidad superior; niños.

**Nivel de Evidencia:** IV

## POST-TRAUMATIC DIAPHYSEAL BONE DEFECTS IN THE UPPER EXTREMITY OF CHILDREN

### ABSTRACT

**Introduction:** The aim of this study was to evaluate the results achieved in children with chronic segmental bone defects at the humerus or forearm.

**Methods:** Nine children, treated between 2005 and 2015, presenting long bone upper extremity fractures that got infected resulting in segmentary bone defects were retrospectively evaluated; all lesions had 6 or more months from trauma. Seven patients were male and two female, with an average age of 9.9 years. Four defects were located at the humerus, three at the ulna, and two at the radius. All patients had had previous surgical interventions (average 3.7), originating bony defects that averaged 4.5 cm. Time from initial trauma to definitive surgery averaged 21.8 months.

Conflicto de intereses: Los autores no declaran conflictos de intereses.

**Results:** Follow-up averaged 2.2 years. Union was achieved in all patients. A cement spacer was used in one case, in another case a free fibular bone graft was used. Two patients with humeral defects had significant shortening. All patients returned to their recreational and sports activities without limitations.

**Conclusions:** The combination of different types of bone autograft, various plaques placed bypassing the lesion and the induced membrane technique allowed us to obtain consolidation and return to normal activity in the nine children with segmental bone defects in humerus, ulna or radius.

**Key words:** Bone defects; posttraumatic; upper extremity; children.

**Level of Evidence:** IV

## Introducción

Los defectos óseos segmentarios postraumáticos en huesos largos pueden ser secundarios a infección de fracturas expuestas. Asociadas a las pérdidas óseas absolutas a nivel del sitio de fractura, pueden aparecer déficits óseos relativos que se extienden varios centímetros proximal y distalmente; y su reconstrucción es un desafío.<sup>1</sup> Los defectos óseos segmentarios postraumáticos en niños son poco frecuentes;<sup>2</sup> su incidencia aumenta luego de infecciones en niños sometidos a tratamientos quirúrgicos. Hay pocas publicaciones que estudian estas lesiones en pediatría; la mayoría describe casos aislados o incluye lesiones tanto en miembros inferiores como superiores, o lesiones en adultos y niños en la misma serie, o pérdidas óseas agudas y crónicas.<sup>3-5</sup>

El tratamiento de estas lesiones tiene como objetivo aportar estabilidad y restaurar un ambiente biológico adecuado, para permitir el crecimiento y la incorporación del tejido óseo, y recuperar la continuidad del hueso afectado.

La reducción abierta y fijación interna (RAFI) con placas, asociada a autoinjerto óseo ha permitido obtener buenos resultados en el tratamiento de pérdidas óseas diafisarias en huesos largos de la extremidad superior del adulto.<sup>1,6</sup> En este estudio, presentamos nueve niños con defectos óseos segmentarios diafisarios crónicos, en húmero o huesos del antebrazo, secundarios a infecciones luego del tratamiento quirúrgico.

## Materiales y Métodos

El objetivo fue evaluar si la combinación de osteosíntesis con placas en onda o puente asociadas a autoinjerto óseo representa un método terapéutico eficaz y confiable en niños con defectos óseos segmentarios postraumáticos de la extremidad superior.

Se evaluó retrospectivamente a nueve niños, tratados entre 2005 y 2015, con fracturas en huesos largos de la extremidad superior que se infectaron y resultaron en defectos óseos segmentarios; todas las lesiones tenían  $\geq 6$  meses de evolución desde el trauma inicial. Se evaluó a siete

varones y dos niñas, con una edad promedio de 9.9 años (rango de 7 a 14). Cuatro defectos óseos se localizaban en el húmero; tres, en el cúbito y dos, en el radio (Tabla). Se excluyeron pacientes con defectos óseos secundarios a resecciones oncológicas, así como pseudoartrosis asépticas y congénitas.

Todos habían sido sometidos a cirugías (promedio 3,7; rango de 1 a 11), que originaron defectos óseos de 4,5 cm en promedio (rango de 2 a 12). El tiempo promedio entre el trauma inicial y la cirugía definitiva fue de 21.8 meses (rango de 4 a 62).

El tratamiento definitivo consistió en siete casos de RAFI con placas (LCP 3 casos, LC-DCP 2 casos o de reconstrucción de huesos planos 2 casos), colocadas puentando el defecto óseo, asociadas a injerto óseo esponjoso de cresta ilíaca (Figura 1). Uno de estos siete casos fue un niño de 9 años que sufrió la amputación de la extremidad a nivel del brazo, y tuvo una infección de la osteosíntesis en el húmero, a los siete meses del reimplante de la extremidad.

De los dos pacientes restantes de la serie, uno consultó a los seis meses de la RAFI con placa tercio de tubo en húmero, con una infección activa y pérdida ósea de 2 cm. Se le retiró el implante, se efectuó el desbridamiento de los tejidos necróticos e infectados, y se colocó un espaciador de cemento con antibiótico paralelo al húmero, donde estaba previamente la placa.

El noveno paciente de la serie era un niño de 8 años, con 11 cirugías previas, y una pérdida ósea de 12 cm (Figura 2); en este caso, se realizó la reconstrucción en dos tiempos; en la primera intervención, se colocó un peroné doble libre no vascularizado en el defecto óseo, estabilizado con una clavija de Kirschner (los extremos óseos proximal y distal estaban muy atróficos y eran pequeños, por lo que no pudo utilizarse fijación interna con placa); y, en un segundo procedimiento, a los ocho meses (una vez que los extremos óseos se habían hipertrofiado lo suficiente para permitir la colocación de una placa), se asociaron una placa LCP en onda y autoinjerto óseo esponjoso de cresta ilíaca.

Siempre que se utilizó autoinjerto óseo, se colocó 1 g de vancomicina en polvo.

**Tabla.** Pacientes, tratamiento y resultados

Paciente	Edad	Sexo	Hueso	Evolución (meses)	Cirugías previas	Defecto óseo (cm)	Tratamiento	Seguimiento (años)	Resultados
1	8	M	Húmero	62	11	12	1. Peroné doble libre no vascularizado 2. Placa LCP en onda Injerto óseo autólogo esponjoso	4	Consolidación. Movilidad completa Sin dolor, acortamiento de 7 cm Pérdida del 35% de la fuerza de flexión de codo
2	11	M	Húmero	18	2	5	Placa LCP puente Injerto óseo autólogo esponjoso	1.5	Consolidación. Movimiento y fuerza normales 2 cm de acortamiento
3	9	M	Húmero (reimplante)	7	1	3	Placa LC-DCP puente Injerto óseo autólogo esponjoso	5	Consolidación. Limitación funcional en codo, mano y muñeca Sin dolor, acortamiento de 6 cm
4	14	M	Húmero	6	2	2	Cemento con antibiótico	1.5	Consolidación. Movimiento y fuerza normales. Sin dolor
5	7	M	Cúbito	31	4	6	Placa de reconstrucción de huesos planos Injerto óseo autólogo esponjoso	2.5	Consolidación, pérdida de 45° de pronación Sin dolor ni acortamiento
6	10	M	Cúbito	12	3	4	Placa LCP puente Injerto óseo autólogo esponjoso	1	Consolidación. Movimiento y fuerza normales Sin dolor ni acortamiento
7	13	M	Cúbito	34	5	3,5	Placa LCP puente Injerto óseo autólogo esponjoso	1	Consolidación, pérdida de 25° de extensión codo y 20° de pronación Sin dolor ni acortamiento
8	9	F	Radio	14	3	2,5	Placa LC-DCP puente Injerto óseo autólogo esponjoso	2	Consolidación. Movimiento y fuerza normales Sin dolor ni acortamiento
9	8	F	Radio	12	2	3	Placa de reconstrucción de huesos planos Injerto óseo autólogo esponjoso	1.5	Consolidación. Movimiento y fuerza normales Sin dolor ni acortamiento

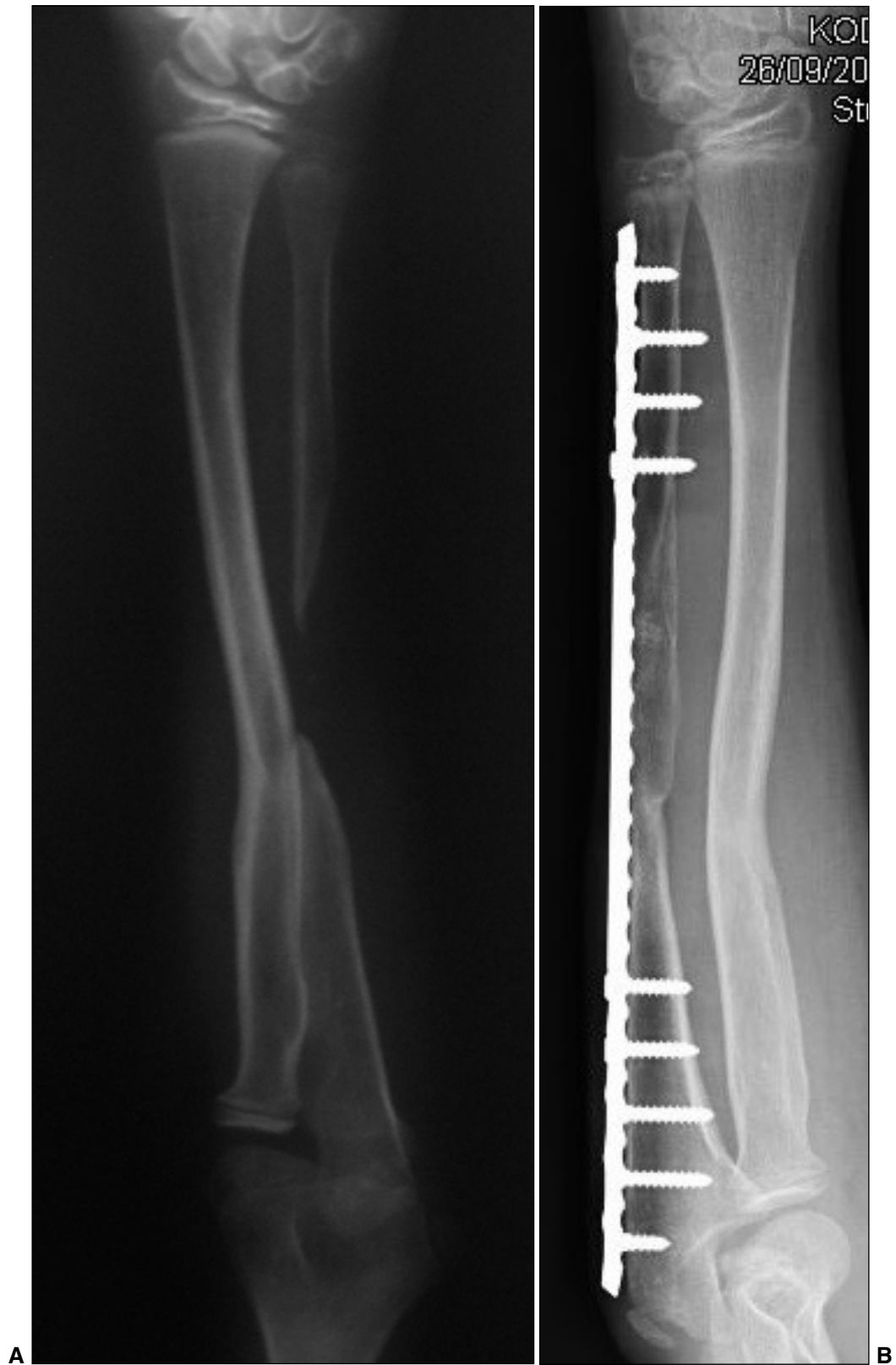
M = masculino, F = femenino.

## Resultados

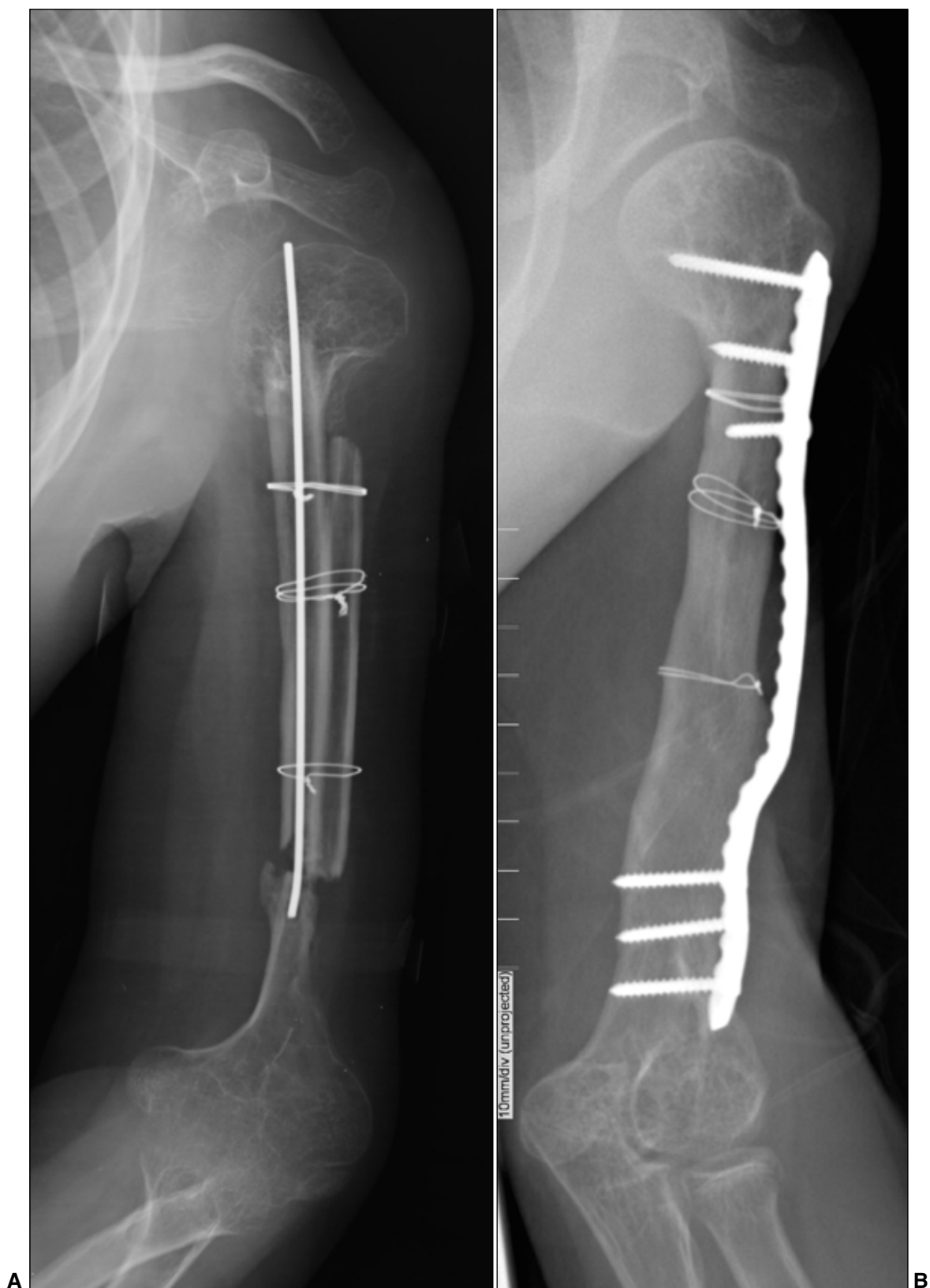El seguimiento promedió 2.2 años (rango de 1 a 5) (Tabla). Se lograron la consolidación y la continuidad ósea en todos los casos. Todos los niños retomaron sus actividades deportivas escolares y recreativas sin limitaciones. El defecto óseo de húmero infectado, en el que se colocó un espaciador de cemento con gentamicina y vancomicina paralelo al defecto, consolidó sin la necesidad de una segunda intervención (el cemento fue removido a los seis meses, una vez que el defecto se rellenó de callo óseo maduro). En el niño con el defecto óseo más significativo, en el que se utilizó injerto libre de peroné, se logró la consolidación y el paciente recuperó una función normal del

miembro, sin dolor ni inestabilidad, pero con acortamiento de 7 cm. El paciente a quien se le reimplantó el miembro superior a nivel del húmero, obtuvo la consolidación, no tenía dolor ni inestabilidad en la extremidad, pero sí un acortamiento de 6 cm y limitaciones funcionales en la extremidad propias de este tipo de lesión, con un alto grado de satisfacción.

En los tres casos de lesión en el cúbito, la reconstrucción fue exitosa y sin acortamiento; ninguno de estos pacientes tuvo dolor, pero los tres presentaron algún grado de limitación funcional (dos con limitación en la pronación de 40° y 20°, respectivamente, y uno en 25° de extensión del codo). Los pacientes con defectos óseos en el radio recuperaron el largo y la función de la extremidad sin dolor.



▲ **Figura 1.** A. Paciente de 7 años, defecto de 6 cm en la diáfisis cubital. B. Radiografía que muestra consolidación y restauración del largo del cúbito, luego del tratamiento con placa LCP larga de 3,5 mm puentesando el defecto y autoinjerto óseo esponjoso de cresta ilíaca.



▲ **Figura 2. A.** Defecto óseo de 12 cm en el húmero, con extremos óseos atróficos. Injerto libre de peroné doble, no vascularizado, estabilizado con clavija. **B.** A los 8 meses, los extremos óseos se hipertrofiaron y se cambió la clavija por una placa LCP larga en onda y autoinjerto esponjoso en el extremo distal, con lo que se lograron la continuidad ósea, la estabilidad y la remodelación progresiva.

## Discusión

Las pérdidas óseas diafisarias postraumáticas son raras en niños;<sup>2,4,5</sup> en general, resultan de lesiones complejas o de complicaciones en el tratamiento de fracturas.<sup>6</sup> En consecuencia, la mayoría son defectos óseos bien definidos. Mientras que si la pérdida ósea se localiza en el antebrazo, la reconstrucción quirúrgica tiene como objetivo restaurar la relación radio-cubital normal (largo, alineamiento y curvatura); si los defectos se presentan en el húmero, cierto grado de acortamiento es bien tolerado.<sup>3,7</sup>

En nuestra serie, presentamos nueve niños con defectos óseos diafisarios segmentarios localizados en el húmero, el cúbito o el radio; en ocho casos, se recurrió a autoinjerto óseo y una placa puenteando el defecto (el noveno caso consolidó luego del desbridamiento y la colocación de un espaciador de cemento con antibióticos), con consolidación, estabilidad y ausencia de dolor en todos los casos.

Las opciones reconstructivas en las pérdidas óseas diafisarias postraumáticas en el miembro superior incluyen el uso de injertos óseos y placas, injertos óseos vascularizados, la técnica de membranas inducidas por cemento descrita por Masquelet, técnicas de transporte óseo y la creación de antebrazo de un solo hueso.<sup>8-11</sup>

Papakostidis y cols.,<sup>12</sup> en una revisión de 37 artículos, llegan a la conclusión de que la osteogénesis por distracción utilizando el método de Ilizarov es un procedimiento eficaz para restaurar defectos óseos en huesos largos de la extremidad inferior; aunque hay riesgo incrementado de refracturas, principalmente en casos con pérdidas óseas de 8 cm o más, y los autores recomiendan una cuidadosa selección de los pacientes por el elevado porcentaje de intolerancia a este método terapéutico. En los casos de nuestra serie, consideramos que, por la edad (promedio 9,9 años) y la localización de las lesiones (húmero, cúbito y radio), el método de Ilizarov presenta limitaciones importantes en cuanto a tolerancia y complicaciones. Ring y cols. comunicaron que la combinación de osteosíntesis con placas en onda o puente asociadas a autoinjerto óseo representa un método confiable de tratamiento en la pseudoartrosis con defectos óseos en la extremidad superior.<sup>8,10</sup> El tipo de implante utilizado en nuestra serie varió de acuerdo con el diámetro del hueso y el miembro afectado, porque, aunque biomecánicamente las placas LCP y LC-DCP colocadas puenteando los defectos son de elección en estos casos con pérdidas óseas, hubo dos casos en los que se usaron placas de reconstrucción de huesos planos (por su menores o más bajos perfil y diámetro); los dos casos fueron lesiones que afectaban huesos del antebrazo, en niños de 7 y 8 años, respectivamente.

A pesar de que se recomienda la utilización de autoinjertos libres vascularizados de peroné para reconstruir defectos óseos >6 cm en adultos,<sup>13</sup> principalmente por la menor incidencia de fracturas de estrés que cuando se

usan injertos libres de peroné no vascularizados, no hay evidencia reportada de su superioridad en niños; y tanto el tiempo quirúrgico, como la infraestructura y las destrezas quirúrgicas necesarias son significativamente menores cuando se emplean autoinjertos de peroné no vascularizados. Nuestra serie incluía a un niño con defecto óseo de 12 cm en el húmero, cuya reconstrucción se realizó mediante autoinjerto de peroné doble no vascularizado, con buen resultado y retorno a las actividades sin limitaciones ni dolor (Figura 2).

La técnica de membrana inducida, introducida por Masquelet, en 1986, ha demostrado ser eficaz para tratar defectos óseos, aun de gran magnitud, y provee un tratamiento exitoso en casos de infección.<sup>10,14</sup> Su uso en la reconstrucción de pseudoartrosis infectadas de la extremidad superior del adulto ha sido exitosa.<sup>15</sup> En los niños, el periostio es más ancho, más vascularizado y más activo, es rico en factores de crecimiento y células progenitoras, y está menos adherido al hueso cortical, por lo que puede estar total o parcialmente preservado en defectos óseos segmentarios; cuando el periostio está preservado en niños, y se cura la infección, la consolidación puede ocurrir de manera espontánea.<sup>16-19</sup> Presentamos un niño con pseudoartrosis infectada de húmero, en el cual la remoción del implante, el desbridamiento de los tejidos necróticos e infectados, y la colocación de un espaciador de cemento con antibióticos lateral a la lesión (lugar donde previamente estaba la placa) permitieron restaurar la continuidad ósea y la función normal de la extremidad, sin necesidad de una nueva intervención quirúrgica.

## Conclusiones

El tratamiento de defectos óseos diafisarios postraumáticos en el miembro superior representa un desafío para el cirujano. Se pueden emplear diferentes técnicas o una combinación de técnicas para su reconstrucción, según la localización (hueso afectado, tamaño y calidad ósea de los extremos óseos remanentes) y las características de la lesión (magnitud de la pérdida ósea, vascularización del lecho, lesiones asociadas, y presencia o no de infección); sobre esta base el cirujano debe decidir si llevará a cabo la reconstrucción en uno o dos tiempos quirúrgicos, así como el tipo de injerto óseo y la estabilización de elección para cada caso. En nuestra serie, la combinación de diferentes técnicas: diferentes tipos de autoinjerto óseo (cresta ilíaca y peroné no vascularizado), diversas placas (LCP, LC-DCP y de reconstrucción) colocadas puenteando la lesión, y el empleo de la técnica de la membrana inducida, nos permitió lograr la consolidación y el retorno a la actividad normal en los nueve niños con defectos óseos diafisarios segmentarios en húmero, cúbito o radio.

Cuando el lecho de tejidos blandos es adecuado, los injertos óseos se incorporan precozmente en los niños,

y la fijación con placas permite el movimiento precoz, mientras protege la incorporación del injerto óseo, acelerando así la recuperación funcional del miembro. Aunque nuestra serie tiene las limitaciones propias de los estudios

retrospectivos, es la más importante publicada sobre pérdidas óseas postraumáticas en el miembro superior de niños, y consideramos que permite sacar conclusiones significativas.

## Bibliografía

1. Ring D, Jupiter JB, Quintero J, Sanders RA, Marti RK. Atrophic ununited fractures of the humerus with a bony defect: treatment by wave-plate osteosynthesis. *J Bone Joint Surg Br* 2000;82:867-871.
2. Sales de Gauzy J, Fitoussi F, Jouve JL, Karger C, Badina A, Masquelet AC. Traumatic diaphyseal bone defects in children. *Orthop Traumatol Surg Res* 2012;98(2):220-226.
3. Ring D, Allende C, Jafarnia K, Allende BT, Jupiter JB. Ununited diaphyseal forearm fractures with segmental defects: plate fixation and autogenous cancellous bone-grafting. *J Bone Joint Surg Am* 2004;86:2440-2445.
4. Hope PG, Cole WG. Open fractures of the tibia in children. *J Bone Joint Surg Br* 1992;74:546-553.
5. Buckley SL, Smith G, Sponseller PD, Thompson JD, Griffin PP. Open fractures of the tibia in children. *J Bone Joint Surg Am* 1990;72:1462-1469.
6. Keating JF, Simpson AHRW, Robinson CM. The management of fractures with bone loss. *J Bone Joint Surg Br* 2005;87:142-150.
7. Liu HC, Hsu CC. Regeneration of a segmental bone defect after acute osteomyelitis due to an animal bite. *Injury* 2004;35:1316-1318.
8. Sales de Gauzy J, Vidal H, Cahuzac JP. Primary shortening followed by callus distraction for the treatment of a post-traumatic bone defect. *J Trauma* 1993;34:461-463.
9. Rigal S, Merloz P, Le Nen D, Mathevon H, Masquelet AC. Bone transport techniques in posttraumatic bone defects. *Orthop Traumatol Surg Res* 2012;98:103-108.
10. Karger C, Kishi T, Schneider L, Fitoussi F, Masquelet AC. Treatment of posttraumatic bone defects by the induced membrane technique. *Orthop Traumatol Surg Res* 2012;98:97-102.
11. Allende C, Allende BT. Posttraumatic one-bone forearm reconstruction. A report of seven cases. *J Bone Joint Surg Am* 2004;86:364-369.
12. Papakostidis C, Bhandari M, Giannoudis PV. Distraction osteogenesis in the treatment of long bone defects of the lower limbs. Effectiveness, complications and clinical results; a systematic review and meta-analysis. *Bone Joint J Br* 2013;95:1673-1680.
13. Nusbickel FR, Dell PC, McAndrew MP, Moore MM. Vascularized autografts for reconstruction of skeletal defects following lower extremity trauma. A review. *Clin Orthop Relat Res* 1989;243:65-70.
14. Masquelet AC, Begue T. The concept of induced membrane for reconstruction of long bone defects. *Orthop Clin North Am* 2010;41:27-37.
15. Allende C, Mangupli M, Bagliardelli J, Diaz P, Allende BT. Infected nonunions of long bones of the upper extremity: staged reconstruction using polymethylmethacrylate and bone graft impregnated with antibiotics. *Chir Organi Mov* 2009;93:137-142.
16. Hinsche A, Giannoudis PV, Matthews SE, Smith RM. Spontaneous healing of large femoral cortical bone defects: does genetic predisposition play a role? *Acta Orthop Belg* 2003;69:441-446.
17. McKibbin B. The biology of fracture healing in long bones. *J Bone Joint Surg Br* 1978;60:150-162.
18. Keating JF, Simpson AHRW, Robinson CM. The management of fractures with bone loss. *J Bone Joint Surg Br* 2005;87:142-150.
19. Malizos KN, Papatheodorou LK. The healing potential of the periosteum molecular aspects. *Injury* 2005;36:S13-S9.