

Artroplastia total de cadera con copa no cementada en secuela de fractura de acetábulo

ALFONSO LUGONES,* PAULA DÍAZ GALLARDO,# FERNANDO BIDOLEGUI,*
GABRIEL VINDVER* y BARTOLOMÉ L. ALLENDE#

*Hospital Sirio Libanés, ECICARO, Ciudad Autónoma de Buenos Aires

#Sanatorio Allende, Córdoba

RESUMEN

Introducción: Las fracturas acetabulares pueden causar artrosis degenerativa de la cadera. La incidencia de artrosis postraumática tras fracturas acetabulares oscila entre el 12% y el 57%, y la de osteonecrosis cefálica femoral entre el 2% y el 40% luego de una luxofractura de cadera. La fractura acetabular suele deberse a traumas importantes en accidentes en la vía pública, laborales o deportivos y los pacientes, en general, acuden para el reemplazo total de cadera (RTC) a una edad más temprana que la población artrósica general. Se describe y analiza una serie de casos de RTC posfractura de acetábulo, y se la compara con un grupo de RTC en pacientes con patologías degenerativas.

Materiales y métodos: Se evaluó retrospectivamente a 19 pacientes sometidos a RTC con copa acetabular no cementada, por artrosis postraumática como secuela de fractura de acetábulo. La edad promedio al momento de la artroplastia era de 52,2 años (rango 19-83). La edad al sufrir la fractura era de 47,9 años (rango 16-81). El tiempo promedio entre la fractura de acetábulo y el RTC era de 52,4 meses (rango 4-360). El seguimiento promedio fue de 4,25 años.

Resultados: En los RTC posfracturas acetabulares, no se registró ningún tipo de aflojamiento de los componentes protésicos radiográficos. En ningún caso, se registró infección. El puntaje de Harris promedió 89,3 (de 57 a 99). El grupo control con RTC por patologías degenerativas tuvo un seguimiento de 4,9 años; su puntaje de Harris fue 94,1 (de 78 a 100). En este grupo, no hubo signos de in-

fección ni de aflojamientos clínicos ni radiográficos. No hubo diferencias significativas con el puntaje de Harris ($p = 0,24$) entre ambos grupos.

Conclusión: El RTC para una artrosis postraumática como secuela de una fractura de acetábulo es un procedimiento más dificultoso que una artroplastia de rutina en un paciente con una enfermedad degenerativa. No hay diferencias clínicas ni radiográficas a corto plazo en los RTC con copas acetabulares no cementadas en pacientes con artrosis postraumáticas comparados con pacientes que sufren patologías degenerativas.

PALABRAS CLAVE: Fractura de acetábulo. Reemplazo total de cadera. Copa no cementada.

TOTAL HIP ARTHROPLASTY WITH CEMENTLESS CUP AFTER ACETABULAR FRACTURE

ABSTRACT

Background: Acetabular fractures are a common cause of degenerative hip arthritis. The incidence of post-traumatic osteoarthritis has been reported between 12% and 57% and avascular necrosis of the femoral head may occur in 2% to 40% after posterior fracture dislocation. The fracture is often caused by major trauma in road accidents, at work or during sports, and patients usually present for total hip replacement (THR) at an earlier age than the general arthritic population. We describe and analyze our patients with uncemented acetabular reconstruction in post-traumatic arthritis and compare them with THR in non-traumatic arthritis.

Methods: We retrospectively evaluated 19 patients who underwent uncemented acetabular reconstruction due to post-traumatic arthritis secondary to acetabular fracture. The average age at the time of arthroplasty was 52.2 years (19-83). The age at the time of fracture was 47.9 years (16-81). The average time between the acetabular

Recibido el 5-6-2012. Aceptado luego de la evaluación el 12-9-2012.

Correspondencia:

Dr. ALFONSO LUGONES
alfonso_lugones@hotmail.com

fracture and THR was 52.4 months (4-360). The average follow-up was 4.25 years.

Results: No acetabular component loosening or infections were seen in either group. The Harris Hip Score at an average follow-up of 4.25 years was 89.3 (57-99). The follow-up in the control group with non-traumatic arthritis was 4.9 years, and the Harris Hip Score was 94.1 points (78-100). There were no significant difference in the Harris Hip Score between groups ($p = 0.24$).

Conclusion: Uncemented acetabular reconstruction in post-traumatic arthritis secondary to acetabular fracture is a more difficult procedure than routine arthroplasty in patient with non-traumatic arthritis. In the short-term there are no clinical or radiographic differences in THR with uncemented acetabular cups in post-traumatic arthritis patients compared to patients with non-traumatic arthritis.

KEY WORDS: Acetabular fractures. Total hip replacement. Uncemented cup.

Introducción

Las fracturas acetabulares pueden causar artrosis degenerativa de la cadera. Los factores que contribuyen a esta secuela incluyen una reducción imperfecta, defectos osteocondrales tanto en la cabeza femoral como en el acetábulo, condrólisis articular al momento de la lesión y necrosis ósea en la cabeza femoral o en el acetábulo.

Es de conocido valor la reducción abierta y la fijación interna restaurando el stock óseo acetabular y minimizando la deformidad pelviana en las fracturas acetabulares. De todos modos, series de 60 a 456 pacientes muestran un 30% de artrosis postraumática.¹⁻⁶

Se ha comunicado una incidencia de artrosis postraumática tras una fractura acetabular que oscila entre el 12% y el 57% y es más frecuente si esta fractura fue con desplazamiento, conminuta, afectó el componente posterior del acetábulo, ya sea columna o ceja posterior, o si no tuvo una reducción correcta. La incidencia de osteonecrosis cefálica puede variar del 2% al 40% luego de luxación, fractura o luxofractura.^{4,7,8}

La fractura acetabular, con frecuencia, se debe a un trauma importante en accidentes en la vía pública, laborales o deportivos y los pacientes, en general, acuden para el reemplazo total de cadera (RTC) a una edad más temprana que la población artrósica general, pero con motivos de consulta similares: dolor, limitación funcional y movilidad articular limitada.^{7,9}

Una vez que se ha desarrollado la sintomatología de la artrosis postraumática, la opción de salvataje generalmente se limita al RTC.^{1-3,7,9-13} La planificación preoperatoria debe efectuarse cuidadosamente teniendo en cuenta que pueden surgir problemas técnicos por tejido cicatricial, dificultad para la luxación, persistencia del material de osteosíntesis, defectos óseos o alteraciones en la anatomía acetabular, pseudoartrosis, daño o hipotrofia muscular, osificación heterotópica e infección.^{1,7,9,11-13}

El objetivo de este estudio fue describir y analizar, en forma retrospectiva, los resultados de una serie de pacientes sometidos a RTC con copa no cementada posfractura de acetábulo, y compararlos con un grupo de pacientes con RTC con copa no cementada, que sufrían cambios degenerativos no traumáticos, más jóvenes y con un seguimiento similar al del grupo en estudio.

Materiales y métodos

Se evaluó retrospectivamente una serie de 19 casos tratados con RTC secundario a artrosis postraumática como secuela de una fractura de acetábulo. Las artroplastias se realizaron entre julio de 2001 y abril de 2010. La serie consta de 16 varones (84,2%) y 3 mujeres (15,8%), con una edad promedio al momento de la artroplastia de 52,2 años (rango de 19 a 83 años). La edad al sufrir la fractura era de 47,9 años (rango de 16 a 81 años). La cadera afectada era la derecha en 9 casos y la izquierda en los 10 casos restantes. El tiempo promedio entre la fractura de acetábulo y el RTC fue de 52,4 meses (rango de 4 a 360 meses) (Tabla 1). En 8 de los 19 casos, la fractura inicial fue tratada en el mismo centro, mientras que, en los 11 casos restantes, fue tratada en diferentes centros y, luego, el paciente fue derivado a nuestros centros.

Se evaluó clínicamente a los pacientes con el puntaje de Harris antes de la cirugía y en el último control (51,3 meses

Tabla 1. Datos demográficos

Sexo	16 varones (84,2%)	3 mujeres (15,8%)
Lado afectado	Derecho 9	Izquierdo 10
Edad (trauma)	47,9 años	
Trauma inicial	10 fracturas	9 luxofracturas
Manejo inicial	15 RAFI	4 ortopédicos
Edad (RTC)	52,2 años	
Tiempo (trauma-RTC)	52,4 meses	

RTC: reemplazo total de cadera; RAFI: reducción abierta y fijación interna

como promedio). Se llevó a cabo una evaluación radiográfica en el último control buscando alguna radiolucidez alrededor del implante o alguna modificación en su posición, por lo que se midieron ambos componentes en una radiografía de frente y perfil quirúrgico.

El traumatismo original provocó una luxofractura posterior en 9 casos (47,3%) y fracturas en los otros 10 casos (52,7%). El tipo de fractura de acetábulo fue de columna posterior en 3 casos (15,7%), de ceja posterior en 10 casos (52,6%), de columna y ceja posterior en 5 casos (26,3%), y de columna y ceja anterior en 1 caso (5,2%). El tratamiento inicial fue quirúrgico, con reducción y osteosíntesis (15 casos, 79%) y ortopédico (4 casos, 21%) (Tabla 2). Entre los casos con tratamiento ortopédico, solo uno se efectuó en nuestros centros, y se tomó esa decisión por la edad del paciente (82 años) y el mínimo desplazamiento de la fractura. Diez pacientes (52,6%) tenían coxartrosis y los 9 restantes (47,4%), necrosis ósea femoral.

En el momento de planificar las artroplastias, había sólo dos casos (10,5%) de osificación heterotópica. Según la clasificación de Brooker,¹⁴ uno era Brooker tipo I y el otro, Brooker tipo II (Fig. 1), por lo que no se adoptaron medidas terapéuticas con dicha patología.

Tabla 2. Patrón de fractura y tratamiento inicial

	Ortopédico	RAFI
Columna posterior	2	1
Ceja posterior	2	8
Columna posterior + ceja posterior		5
Columna anterior + ceja anterior		1

RAFI: reducción abierta y fijación interna

Siete pacientes fueron sometidos a una tomografía axial computarizada preoperatoria para determinar si había material de osteosíntesis intraarticular. De los 15 pacientes con material de osteosíntesis al momento de la artroplastia, a 10 se les extrajo el material en forma parcial o total; en 9 casos, se efectuó en el mismo acto quirúrgico del RTC, mientras que, en el paciente restante, se llevó a cabo en dos tiempos, debido a una infección posreducción y osteosíntesis por la fractura de acetábulo, por lo que se extrajo el material de osteosíntesis, se colocó un espaciador de cemento con antibiótico, y, tres meses después, se practicó la artroplastia. En 5 pacientes, se dejó el material de

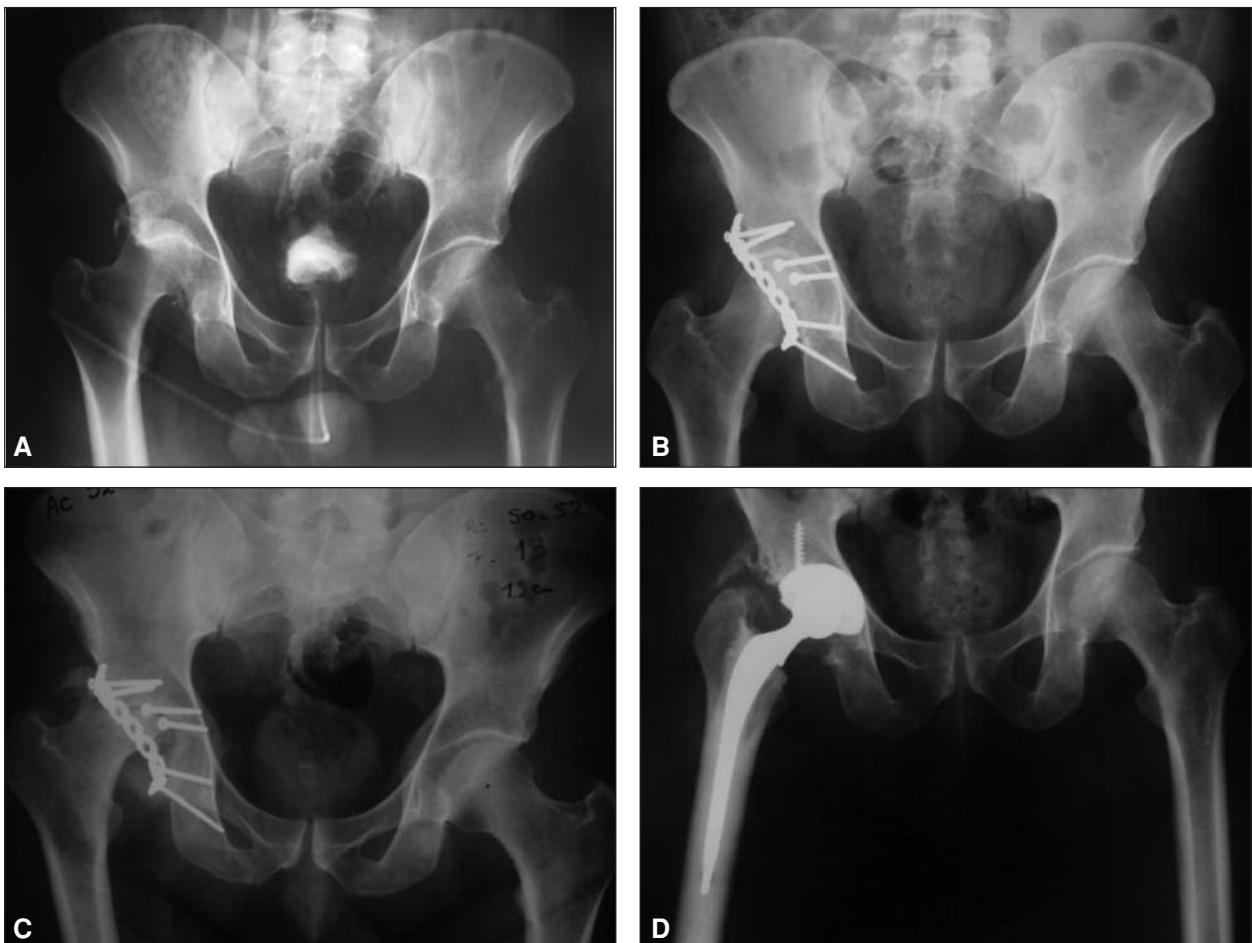


Figura 1. Hombre de 59 años, con fractura de ceja posterior y luxación de cadera de ceja posterior. Reducción abierta y fijación interna. Necrosis ósea avascular de la cabeza femoral a los 6 meses de la lesión. Osificación heterotópica (Brooker II). Reemplazo total de cadera híbrido. Radiografía a los 36 meses de la cirugía.

osteosíntesis (Fig. 2). La artroplastia se realizó en todos los casos con una copa acetabular no cementada, mediante un abordaje posterolateral, con anestesia raquídea.

En 8 de los 19 pacientes, se colocó prótesis no cementada y, en 11 pacientes, prótesis híbridas (cotilo no cementado y tallo femoral cementado). Esta decisión dependió de la experiencia del cirujano y de la edad del paciente. En todos los cotilos se colocó, al menos, un tornillo. La superficie de rozamiento utilizada siempre fue metal-polietileno, de polietileno convencional en los primeros 7 casos y de enlaces múltiples en los últimos 12 casos. El subgrupo de prótesis no cementada tenía un promedio de edad al momento de la artroplastia de 34,1 años (19-51 años), mientras que el promedio de edad del subgrupo de prótesis con tallo femoral cementado era de 63,5 años (42-82 años).

Un paciente al sufrir el traumatismo inicial tenía una lesión del nervio ciático, que se evidenció con paresia y parestesia en

el territorio del ciático poplíteo externo, y no mejoró luego del RTC, y se mantuvo sin recuperar hasta el último control.

Se decidió hacer una comparación con pacientes a los que se les colocó una prótesis total de cadera con copa no cementada, por una causa no traumática. Se citó a 16 pacientes operados durante 2006, para tener un seguimiento promedio similar al del grupo postraumático, y menores de 65 años. Los criterios de inclusión para formar este subgrupo fueron: pacientes <65 años con RTC con cotilo no cementado, realizado entre junio de 2005 y diciembre de 2006, por causas no traumáticas. El promedio de edad era de 57,7 años (de 36 a 65 años), 5 hombres y 11 mujeres, con un seguimiento promedio al momento del examen de 4,9 años.

La comparación entre dos grupos se realizó con el test de Student para grupos independientes. Se consideró significativo un valor $p < 0,05$.

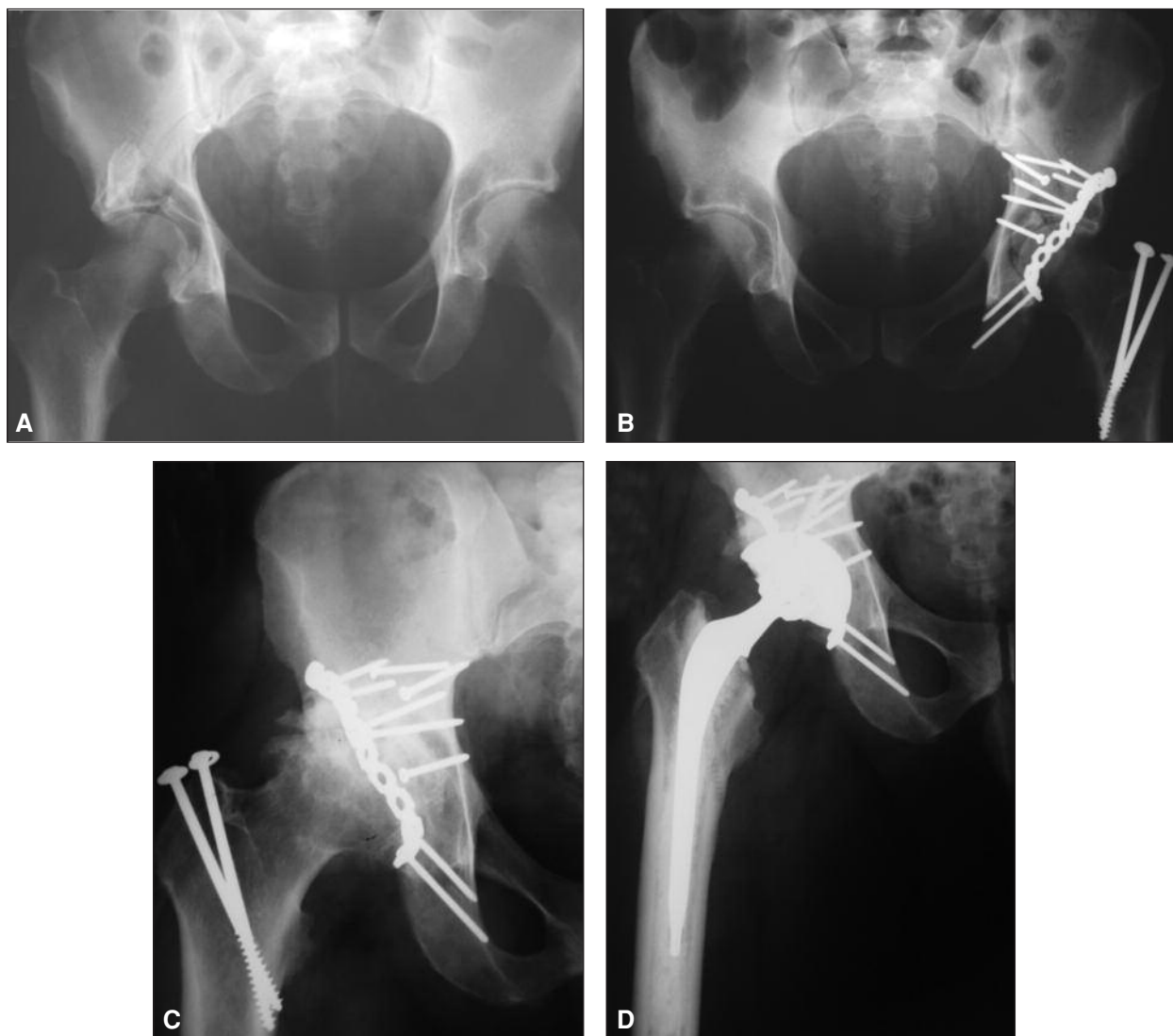


Figura 2. Hombre de 38 años, con fractura de ceja y columna posterior con luxación de cadera. Reducción abierta y fijación interna. Artrosis postraumática a los 4 años de la lesión. Reemplazo total de cadera híbrido sin necesidad de extracción de material de osteosíntesis, con seguimiento de 4,5 años.

Resultados

Se realizó un seguimiento mínimo de 12 meses y un seguimiento máximo de 10 años, con un promedio de 51,3 meses (4,25 años). No hubo infecciones. En el último control, se determinó el puntaje de Harris, que arrojó un promedio de 89,3, con un rango de 57 a 99. El puntaje más bajo registrado fue 57 en un paciente de 51 años, derivado a nuestro centro a los 7 días del trauma, con luxofractura sin reducción. Se practicó la reducción de la articulación y, en el mismo acto, la osteosíntesis del acetábulo. Este paciente tuvo una necrosis de la cabeza femoral y, a los 9 meses, fue sometido a un RTC. Sufre Parkinson grave y trastornos psicológicos. Otro paciente con un puntaje de Harris de 81 tenía una luxofractura de cadera, que produjo una parálisis del nervio ciático. Se efectuó la reducción y la osteosíntesis y, a los 10 meses, se planificó el RTC por necrosis de la cabeza femoral. Los restantes 17 pacientes tenían un puntaje de Harris que oscilaba entre 85 y 99, con un promedio de 92,3 puntos.

En la evaluación radiográfica de la última consulta, no se detectaron imágenes de radiolucidez alrededor del implante ni modificaciones en la posición de los cotilos.

El grupo de RTC por patologías degenerativas, con un seguimiento de 4,9 años, tuvo un puntaje de Harris de 94,1 (de 78 a 100 puntos) en la última consulta. En este grupo, no se hallaron signos de infección ni signos de aflojamientos clínicos y radiográficos, al igual que en el grupo con artroplastia total de cadera postraumática.

No hubo diferencias estadísticamente significativas ($p = 0,24$) en el puntaje de Harris entre los dos grupos estudiados.

Discusión

El propósito de este estudio fue evaluar, en forma retrospectiva, una serie de 19 casos de RTC con copa acetabular no cementada en pacientes con artrosis postraumática por secuelas de fracturas de acetábulo con un mediano seguimiento y una evaluación clínico-radiográfica, y compararlos con un grupo control sometido a RTC con copa acetabular no cementada, por patologías degenerativas, con un seguimiento promedio y edad similares.

Los resultados logrados en estos pacientes tratados con copa acetabular no cementada y un seguimiento promedio de 4,25 años fueron excelentes, tanto clínicos como radiográficos. El puntaje de Harris fue de 89,3. No se hallaron diferencias significativas en el puntaje entre el grupo control de RTC en pacientes con patologías degenerativas con el mismo seguimiento (puntaje de Harris 95,1).

Los resultados de varias de las grandes series de tratamiento quirúrgico de las fracturas de acetábulo han re-

velado una íntima relación entre la exactitud de la reducción y los resultados clínicos.^{2,4-6,8,15} Desafortunadamente, aunque el procedimiento haya estado en manos de un cirujano experto, un alto porcentaje de pacientes desarrolla una artrosis degenerativa u osteonecrosis de la cabeza femoral sintomática, luego de una reducción abierta y la fijación interna del tratamiento de una fractura de acetábulo.^{2,4-6,8,15} La incidencia de artrosis de cadera tras una fractura de acetábulo oscila entre el 12% y el 57% y la de osteonecrosis de la cabeza femoral es del 2% al 40%. Cuando se diagnostican algunas de estas dos secuelas, el RTC es la opción de salvataje.^{4,7,8} Los resultados de estas artroplastias luego de fracturas de acetábulo varían mucho en diferentes series, posiblemente debido a las distintas formas de tratamiento (ortopédico o quirúrgico) antes de la artroplastia. La deformidad residual pelviana y acetabular, luego de un tratamiento no quirúrgico de una fractura de acetábulo, aumenta la posibilidad de aflojamiento del componente acetabular de la prótesis.^{12,13} En nuestra serie, solo 4 casos de fracturas de acetábulo fueron manejados en forma conservadora, con un seguimiento óptimo, sin signos de aflojamiento. De todos modos, un RTC luego de un tratamiento de una fractura de acetábulo con reducción abierta y fijación interna, se asocia a una alta tasa de complicaciones debido a problemas técnicos por tejido cicatrizal, dificultad para la luxación, persistencia de material de osteosíntesis, defectos óseos o alteraciones en la anatomía acetabular, pseudoartrosis, daño o hipotrofia muscular, osificación heterotópica e infección.^{1,7,9,11-13,15} Cuando se observan defectos óseos, en su mayoría son contenidos, el relleno con injerto de la propia cabeza femoral o del fresado es una gran alternativa para solucionar dicho problema. En los casos de pseudoartrosis, creemos que la colocación del mismo injerto óseo, sumado a la copa no cementada colocada a presión con tornillos, actúa como osteosíntesis para el tratamiento de estas pseudoartrosis.

En la primera serie grande de casos presentada por Boardman y Charnley,¹⁰ se comunicaron buenos resultados en el alivio del dolor y la mejoría de la capacidad funcional en los 68 pacientes estudiados, aunque esta serie tuvo un seguimiento de 3,5 años, sin referencia a seguimientos a largo plazo. Como este estudio se llevó a cabo en 1978, muestra cierta tendencia al tratamiento ortopédico de las fracturas de acetábulo, ya que 53 de los 66 pacientes fueron tratados por esta vía (80,3%). El 19,7% tratado en forma quirúrgica primariamente tuvo un intervalo de 10 años hasta el RTC. En cambio, en el 79% de nuestros pacientes (15 casos), la fractura de acetábulo se trató en forma quirúrgica, con un promedio entre la osteosíntesis y la artroplastia de 3,4 años.

En un estudio de Matta y Ferguson¹² en el cual se revisaron 57 casos, se comunicó un 6% de aflojamiento acetabular y un 8% de luxación, por lo que recomiendan utilizar alguna vía anterior en lugar de abordajes posterior-

res. En nuestra serie, no tuvimos ningún episodio de luxación, en todos los casos, se utilizó un abordaje posterolateral.

Romness y Lewallen¹³ publicaron una serie de 55 RTC cementados en 53 pacientes con antecedente de fractura de acetábulo, un promedio de edad de 48,7 años en el momento de la artroplastia y un seguimiento promedio de 7,5 años. Hubo una incidencia de aflojamiento radiográfico del 52,9%, de aflojamiento clínico del 27,5% y de revisión del 13,7%. Este porcentaje es cuatro o cinco veces superior a la incidencia en la población sometida a este mismo procedimiento por patologías degenerativas.

En otro estudio que evaluó el RTC cementado para el tratamiento de esta patología, Bellabarba y cols.¹ no hallaron diferencias en 30 pacientes con antecedente de fractura de acetábulo, la mitad tratado en forma quirúrgica y la otra mitad en forma conservadora, y un seguimiento promedio de 3 años. Tampoco encontraron diferencias con un grupo control de 204 RTC no cementados, en pacientes sin antecedente traumático. De todos modos, observaron un tiempo quirúrgico más prolongado, con mayor pérdida de sangre en pacientes con antecedente de reducción abierta y fijación interna, aunque estos pacientes tenían menor deficiencia de stock óseo acetabular. En nuestra serie, de los 15 pacientes tratados previamente con reducción abierta y fijación interna, en 9 casos, se extrajo el material de osteosíntesis en el mismo acto quirúrgico de la artroplastia, lo que aumentó el tiempo quirúrgico, el daño y la exposición de partes blandas, y las posibilidades de infección intraoperatoria. Cuando los estudios previos determinaban protrusión del material de osteosíntesis en el acetábulo, se extraía antes del fresado acetabular. En aquellos en los que no parecían interponerse con el fresado acetabular, se extraían a medida que iban apareciendo en el mismo acto para disminuir el tiempo quirúrgico y el daño de partes blandas que se genera al intentar extraer todo el material de osteosíntesis.

Webber y cols.⁹ evaluaron 66 artroplastias por secuela de fractura de acetábulo. Los pacientes tenían un promedio de edad de 52 años al momento del reemplazo y el seguimiento fue de 9,6 años. Utilizaron prótesis cementada en

44 casos, no cementada en 20 casos y prótesis híbrida en 2 casos. Los autores comunicaron que el seguimiento clínico fue bueno y la tasa de complicaciones, moderada. Asimismo, informaron que las grandes deficiencias de stock óseo acetabular se asocian a pobres resultados cuando se colocan copas acetabulares cementadas. La tasa de supervivencia de la prótesis para estos pacientes es inferior que para la población general, y lo atribuyen a ciertos factores de riesgo, como sexo masculino, pacientes jóvenes, más activos, y señalan los siguientes factores de riesgo: edad <50 años, peso >80 kg y grandes déficits de stock óseo. Aunque, en dicho trabajo, no se haya podido demostrar significativamente, la tasa de supervivencia de una copa acetabular no cementada es mejor para estos casos que una copa cementada.

Conclusiones

El RTC para una artrosis postraumática como secuela de una fractura de acetábulo es un procedimiento más complejo y potencialmente con más complicaciones que una artroplastia de rutina en un paciente con una enfermedad degenerativa, debido al extensivo tejido cicatrizal, la dificultad para la luxación, la presencia de material de osteosíntesis, los defectos óseos, la deformidad pelviana y acetabular, el daño o la hipotrofia muscular y la osificación heterotópica. Al ser pacientes más jóvenes y activos que lo habitual para este procedimiento, aumentan las posibilidades de aflojamiento acetabular. Se recomienda realizar un correcto estudio y una planificación preoperatorios para evitar una cirugía más prolongada si no fuera necesaria la extracción del material de osteosíntesis. Una reducción abierta y la fijación interna predisponen a una mayor inestabilidad intraoperatoria, pero mejora el déficit de stock óseo. No existen diferencias clínicas ni radiográficas a corto plazo en los RTC con copas acetabulares no cementadas entre pacientes con artrosis postraumáticas y aquellos con patologías degenerativas. El seguimiento más prolongado de esta serie confirmaría esta conclusión.

Bibliografía

1. **Bellabarba C, Berger RA, Bentley CD, Quigley LR, Jacobs JJ, Rosenberg AG, et al.** Cementless acetabular reconstruction alters acetabular fracture. *J Bone Joint Surg Am* 2001;83:868-76.
2. **Letournel E, Lytle JO.** Open reduction internal fixation of acetabulum fractures: long-term results and analysis of 960 cases. Annual Meeting of the American Academy of Orthopaedic Surgeons, San Francisco, California, Feb. 19, 1993.
3. **Romness D, Lewallen D.** Total hip arthroplasty after fracture of the acetabulum. *J Bone Joint Surg Br* 1990;72:761-4.
4. **Karpos PA, Christie MJ, Cheng J.** Total hip arthroplasty following acetabular fracture: the effect of prior open reduction, internal fixation. *Orthop Trans* 1993;17:589.
5. **Boardman K, Charnley J.** Low friction arthroplasty after fracture dislocations of the hip. *J Bone Joint Surg Br* 1978;60:495-7.

6. **Matta JM.** Fractures of the acetabulum: accuracy of reduction and clinical results in patients managed operatively within three weeks after the injury. *J Bone Joint Surg Am* 1996;78:1632-45.
7. **Brooker AF, Bowerman JW, Robinson RA, Riley LH.** Ectopic ossification following total hip replacement. *J Bone Joint Surg* 1973;55:1629.
8. **Larson C.** Fracture dislocation of the hip. *Clin Orthop Relat Res* 1973;92:147-54.
9. **Del Sel H, Lopreite F, Menutti M, Mana D.** Artroplastia total de cadera en secuelas de fracturas del acetábulo. *Rev Asoc Arg Ortop Traumatol* 2011;76(1):14-9.
10. **Weber M, Berry D, Scott Harmsen W.** Total hip arthroplasty after operative treatment of an acetabular fracture. *J Bone Joint Surg Am* 1998;80:1295-1305.
11. **Herberts P, Malchow H.** How outcome studies have changed total hip arthroplasty practices in Sweden. *Clin Orthop* 1997; 344:44-60.
12. **Matta JM, Ferguson T.** Total hip replacement after acetabular fracture. *Orthopaedics* 2005;28:959-62.
13. **Jimenez ML, Tile M, Schenk RS.** Total hip replacement after acetabular fracture. *Orthop Clin North Am* 1997;28:435-46.
14. **Pennal GF, Davidson J, Garside H.** Results of treatment of acetabular fractures. *Clin Orthop Rel Res* 1980;151:115-123.
15. **Letournel E.** Acetabulum fractures, classification and management. *Clin Orthop Relat Res* 1980;151:81-106.