

# Reconstrucción de Krukenberg

FERNANDO PATON, JOSÉ DAVID FREIRE, MATÍAS EZEQUIEL GARCÍA  
y RODOLFO PEDRO CALVO

*Hospital "Magdalena V. de Martínez", Pacheco, Prov. de Buenos Aires*

## Caso clínico 1

Paciente de sexo femenino, de 56 años de edad, con antecedente de cuatro amputaciones por accidente de tren, que fue equipada con prótesis en los cuatro miembros.<sup>1</sup> Como la paciente rechaza las prótesis mecánicas de miembros superiores por sentirse aislada (falta de senso-percepción), se le ofrece la reconstrucción de Krukenberg, consensuándolo con ella y su familia.

Se realizó, en un primer tiempo (2002), la cirugía del lado derecho mediante incisiones longitudinales del lado dorsal y del lado volar. Se confeccionaron los rayos radial y cubital, se seccionó la membrana interósea en toda su longitud procurando no lesionar los vasos ni el nervio interóseo.<sup>2,3</sup>

Mediante este procedimiento se configuró una nueva mecánica muscular. Los aductores del rayo radial pasaron a ser el pronador redondo, el supinador, el flexor radial del carpo, la mitad radial del flexor superficial de los dedos y el palmar menor; los abductores del rayo radial, el supinador largo, el extensor largo radial del carpo, el extensor corto radial del carpo y la mitad radial del extensor común de los dedos y el bíceps; los aductores del rayo cubital, el flexor cubital del carpo, la mitad cubital del flexor común superficial de los dedos, el braquial y el anconeo; los abductores del rayo cubital, el extensor cubital del carpo, la mitad cubital del extensor común de los dedos y el tríceps.<sup>4</sup>

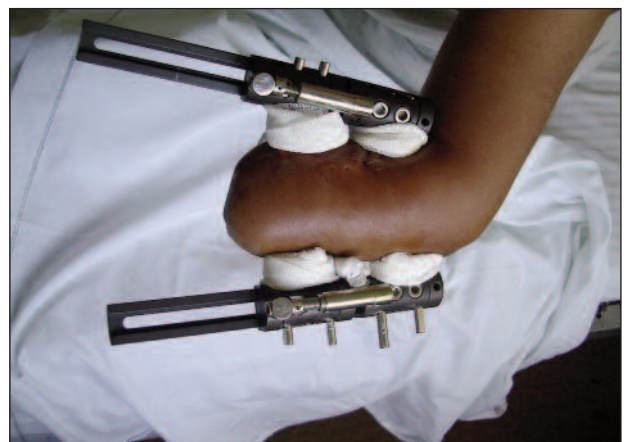Se retiró el manguito neumático, se realizó hemostasia y se observó la vascularización de los colgajos. Se rotó la piel alrededor de cada radio y se cerró sobre cada uno de ellos, de forma que las líneas de sutura no estuvieran enfren-

tadas entre sí (sobre el borde de presión). Se suturó el colgajo en la unión de los radios, no se necesitaron injertos de piel; hubo zonas donde ocurrió cierre por segunda intención. Se practicaron incisiones longitudinales de descarga en piel por fuera de la zona crítica para liberar la tensión sobre las suturas. Se colocaron drenajes de goma y vendaje compresivo.

En el posoperatorio, se colocó el miembro elevado por 3-4 días. Las suturas se retiraron a las 2 semanas. A las 2-3 semanas, la paciente comenzó la rehabilitación para desarrollar la abducción y la aducción de los rayos.<sup>5</sup>

Como el muñón izquierdo era muy corto, se realizó el alargamiento (2004) con transporte óseo mediado por tutor externo (Fig. 1). Una vez retirado el tutor, el radio comenzó a curvarse por acción del músculo supinador largo, por lo que se efectuó una osteotomía y un enclavado endomedular para corregirlo (Fig. 2). Finalmente, se practicó la reconstrucción (2005) antes descrita.

Cabe destacar que, antes de llevar a cabo el procedimiento en la izquierda, la paciente ya escribía con la pinza derecha.

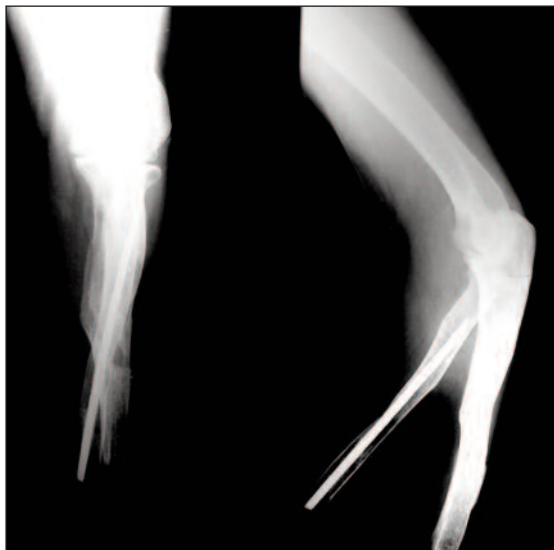


**Figura 1.** Elongación con tutor externo.

Recibido el 1-11-2012. Aceptado luego de la evaluación el 15-4-2013.

Correspondencia:

Dr. FERNANDO PATON  
fernandopaton@gmail.com



**Figura 2.** Osteosíntesis de radio.

Luego de un año (2006), la paciente sufrió dolor en el extremo del muñón radial izquierdo, que se relacionó con el clavo endomedular. Se retiró el clavo y el problema se resolvió.

Actualmente la paciente realiza trabajos “manuales” modelando cerámica.

Se evaluó a la paciente con el puntaje DASH, que arrojó un resultado del 21,66%.

La paciente puede:

- Escribir
- Higienizarse
- Abrir puertas
- Recoger objetos
- Usar cuchillo y tenedor
- Atarse los zapatos

Al evaluar la sensibilidad superficial y profunda, no se observaron alteraciones.

## Caso clínico 2

Paciente de sexo masculino, de 28 años de edad, procedente de Bolivia, con antecedente de accidente por manipulación de dinamita, cuya consecuencia fue la amputación bilateral de manos, lesiones ocular bilateral (ceguera completa de un ojo y lesión en la córnea del otro) y auditiva.

Tanto el paciente como su hermana aceptan la propuesta de una reconstrucción de Krukenberg, según la técnica antes descrita, realizada en nuestro establecimiento.

La reconstrucción en el muñón derecho se llevó a cabo en un primer tiempo (mayo de 2010), con resultados satisfactorios, que ayudaron al paciente a comenzar a realizar tareas de la vida cotidiana.

En un segundo tiempo (septiembre de 2010), se procede a la reconstrucción del muñón izquierdo y al retoque del derecho; el paciente tuvo una muy buena recuperación, con movilidad de las pinzas (Fig. 3).

Se pierde el seguimiento del paciente, porque retorna a su país para someterse a una cirugía oftalmológica.

## Discusión

En 1917, el cirujano del ejército alemán Hermann Krukenberg describió la técnica para realizar las pinzas radiocubitales en pacientes biamputados, método que, en la actualidad, recibe la denominación de “operación de Krukenberg”.<sup>6</sup>

Lo más imprescindible de las manos, lo que nos diferencia de los mamíferos sin pulgar oponible, es la posibilidad de hacer pinza pulgar-índice, de aprehender objetos, herramientas, etc. Sin embargo, no se trata solo de una pinza capaz de agarrar un objeto, además es capaz de discernir cuanta fuerza es necesaria para sostenerlo, su temperatura, la calidad de su material (consistencia y textura), etc. Este es el gran desafío de esta técnica quirúrgica: restituir estas aptitudes en pacientes con doble amputación de manos, convirtiendo el antebrazo en una pinza y preservando la sensibilidad.

Este procedimiento está indicado tanto en niños con amputación bilateral por debajo del codo y alteraciones visuales, como en aquellos que sufren amputaciones unilaterales y residen en países en vías de desarrollo, donde los recursos protésicos son limitados.<sup>7</sup>

Swanson y Swanson señalan que las personas con amputaciones bilaterales encuentran esta intervención mucho más útil que las prótesis,<sup>8</sup> ya que estas últimas no brindan una solución a la sensopercepción.



**Figura 3.** Uso de la pinza.

Por otro lado, este tipo de reconstrucción no impide, de ser necesario, el uso futuro de una prótesis, por ejemplo, cuando se desee por razones estéticas.

En la actualidad, podríamos pensar en este tipo de cirugía como una técnica obsoleta usada sólo para un determinado grupo de pacientes, o tener un pensamiento más abierto en el que valoramos una técnica antigua, ya que sigue teniendo indicaciones concretas en el presente por permitirle al paciente integrarse de una mejor manera a las tareas de la vida cotidiana (alimentación, higiene, vestirse, escribir, etc.), dado que le ofrece restablecer la presión manteniendo la sensopercepción.

Consideramos que si bien la técnica de Krukenberg no cumple con ciertos criterios estéticos, tiene indicaciones precisas, pues ayuda a los pacientes a sentirse incluidos en la sociedad al poder realizar las tareas cotidianas que la pinza les posibilita.

Además, les permite preservar la sensopercepción del medio que los rodea. La elongación mediante transporte

óseo con el uso de tutores externos amplía las indicaciones de la técnica en aquellos pacientes que no tienen una adecuada longitud en el muñón.

Se han publicado artículos que describen el trasplante de manos como una buena opción de tratamiento en pacientes con amputación bilateral, nosotros enfrentamos limitaciones económicas y de infraestructura, al no ser un país del primer mundo. Asimismo, se describen efectos adversos asociados al procedimiento, como rechazo del trasplante, infección por citomegalovirus, diabetes asociada al uso prolongado de corticoides y necrosis ósea avascular de cadera por la misma causa, sumado al uso prolongado de medicación inmunosupresora para evitar el rechazo.<sup>9</sup>

En nuestro medio, no contamos con dichos recursos; por esta razón, consideramos que el procedimiento que describió Krukenberg es la mejor opción. Queda demostrado, ya que la totalidad de los tratamientos fueron realizados en nuestra institución.

## Bibliografía

1. Freire J, Schiappacasse C, Heredia A, Martina JD, Geertzen JH. Functional results after a Krukenberg amputation. *Prosthet Orthot Int* 2005;29(1):87-92.
2. Green DP, Pederson WC, Hotchkiss RN, Wolfe SW. *Green's Cirugía de la Mano*, Madrid: Marban; 2007:1490-1.
3. Garst RJ. The Krukenberg hand. *J Bone Joint Surg Br* 1991;73(3):385-8.
4. Bauer R, Kerschbaumer F, Poisel S. *Cirugía Ortopédica Mano - Muñeca - Antebrazo - Codo - Hombro*, Madrid: Marban; 2004:652-3.
5. Sinaki M, Dobyns JH, Kinnunen JM. Krukenberg's kineplasty and rehabilitation in a blind, bilateral full-hand amputee. *Clin Orthop Relat Res* 1982;169:163-6.
6. Kleeman LT, Shafritz AB. The Krukenberg procedure. *J Hand Surg Am* 2013;38(1):173-5.
7. Jobe MT. Malformaciones congénitas de la mano. En: Crenshaw AH. *Campbell Cirugía Ortopédica*, 10ª ed. Madrid: Elsevier; 2004:3831-2.
8. Swanson AB, Swanson GD. The Krukenberg procedure in the juvenile amputee. *Clin Orthop Relat Res* 1980;148:55-61.
9. Kaufman CL, Blair B, Breidenbach WB. Update on hand transplantation. *inMotion* 2008;18(7):43-6.