

Fracturas del calcáneo[#]

Dr. ANDRES H. PINTOS*

RESUMEN

El calcáneo es el hueso del tarso que se fractura con mayor frecuencia y el que presenta mayor probabilidad de tener lesión bilateral. Son fracturas complejas, con "mala reputación", por sus secuelas funcionales, sociales, económicas y legales.

Las dificultades que plantean las fracturas del calcáneo surgen de la naturaleza esponjosa del hueso, de su forma y del polimorfismo fracturario.

El adelanto técnico de la imagenología permite realizar un diagnóstico correcto, base fundamental para la elección del tratamiento. La evaluación de los resultados varía según los métodos utilizados, haciendo difícil la comparación de los mismos.

Restituir una buena congruencia articular subastragalina y devolver al calcáneo su forma dependerá de una adecuada elección y correcta ejecución del tratamiento, habitualmente quirúrgico; sin embargo, el método incruento aplicado correctamente en fracturas sin desplazamiento, conminutas o en pacientes con contraindicaciones para la cirugía, puede dar resultados preferibles a los de una operación insuficiente o mal realizada.

SUMMARY

Calcaneus is the tarsus bone which most frequently fractures, and the one that presents the largest probability of bilateral injury. These are complex fractures, with a "bad reputation" for their functional, social, economic and legal results.

Difficulties set forth by the calcaneus arise from the bone's spongy nature, from its shape and its fracturary polymorphism.

Technical advances in image processing allow the execution of a correct diagnosis, fundamental basis to choose the treatment. Assessment of result changes according with the methods applied, making it difficult their comparison.

Restitution of a good subtalar articular congruence, and restoration of calcaneus' shape will depend on and adequate selection and proper execution of the treatment, habitually surgical; however, the bloodless method correctly employed in fractures without shifting, multifragmentaries, or in patients with contraindication to surgery can provide results preferable to those of an insufficient or a bad performed surgery.

INTRODUCCIÓN

El calcáneo es el hueso más grande del pie⁸⁵, sobre el que el hombre se mantiene erecto, res-

ponsable principal de la marcha plantígrada y palanca posterior en que se inserta el tríceps sural^{31,85}. Es el que se fractura con mayor frecuencia de los huesos del tarso, y con mayor probabilidad de presentar fracturas bilaterales²²⁻⁶⁷.

Son fracturas complejas, con "mala reputación" por sus secuelas funcionales, sociales, económicas y legales^{25,28,31,60,84,93}.

#Para optar a Miembro Titular de la Asociación Argentina de Ortopedia y traumatología.

*Paraguay 869, (3400) Corrientes.

En importantes estadísticas^{67,68} las fracturas del calcáneo son el 60% de todas las fracturas del tarso; un 10% de los pacientes presenta asociadas fracturas de la columna vertebral y 26% otro tipo de fracturas.

Las fracturas del calcáneo son sólo el 2% del total^{13,67}, pero considerando que el 90% de las mismas afecta a hombres de 41 a 45 años, en plena etapa productiva, y que el 20% de ellos puede estar todavía incapacitado hasta 3 años después de la lesión¹⁰⁶, se destaca el impacto fundamentalmente económico que acarrearán. La incapacidad emergente varía entre el 20 y 40% (según exista o no artrosis subastragalina), pudiendo llegar hasta el 70% en caso de bilateralidad⁹³.

Historia

Las primeras referencias sobre fracturas del calcáneo, en período prerradiológico, se basaron en el estudio de piezas de autopsia y corresponden a Petit en 1722, Boyer en 1731 y Malgaigne en 1843²⁸. El advenimiento de los rayos X a principios de este siglo, permitió a Destot, en 1902, ensayar una clasificación²⁸⁻²⁹. Posteriormente, nacieron sucesivas corrientes terapéuticas que propiciaron: el tratamiento incruento (Bonier, 1931¹²); combinando reducción con elevación percutánea (Westhues-Gosset, 1942-1950¹⁰⁷); reconstrucción quirúrgica, con o sin colocación de injerto óseo (Leriche, 1922; Wilmoth y Lenormant, 1928⁶²; Palmer, 1948⁸³); artrodesis subastragalina (Von Stockum, 1911¹⁰⁴); diferida o primitiva (Stultz, 1956¹⁰¹); tratamiento funcional sin reducción (Roberts y Creer, 1947); yesos conformados funcionales (Fernández Esteve, 1970⁴²); osteosíntesis con placa (Judet, 1954), etc. Todos estos métodos procuraron restituir la everso-inversión y obtener un pie flexible e indoloro^{13,42,52,62,82,85,103,106}.

Los autores nacionales también se ocuparon del tema. Además de los citados en la bibliografía del presente trabajo, se puede mencionar a Chutro (1909), Zeno (1930), E. Finochietto y M. Fitte (1931), Tamini (1932), C. Ottolenghi y C. Spinelli (1938), Fernández Vocos (1947), H. Del Lago (1948), J. Piqué (1950), C. De Anquín (1951), M. Pujó Díaz y M. Fernández (1958), entre otros.

Disposición arquitectónica

El calcáneo es un hueso corto, esponjoso, constituido por una cortical periférica más

gruesa en la cara interna⁴⁸⁻¹⁰⁰ y un sistema trabecular en su interior, formado por cuatro fascículos^{60,67,73,74}:

1) **Apofisario anterior o sinusal**: va desde el seno del tarso hasta la carilla articular para el cuboides.

2) **Talámico**: en forma de abanico, va desde el tálamo hasta la parte posterior del hueso.

3) **Plantar**: paralelo a la cortical inferior; une los sistemas talámico y apofisario anterior.

4) **Aquileo**: prolonga la dirección de las fibras del tendón de Aquiles.

Reseña anatómica

El calcáneo es groseramente cuadrangular^{4,48,68}, en forma de prisma; por lo tanto clásicamente se describen seis caras^{74,102}: la superior, que con fines prácticos puede subdividirse en tres sectores: un tercio posterior totalmente extraarticular, un tercio medio asiento de la carilla subastragalina posterior y un tercio anterior donde se hallan el seno del tarso, el surco calcáneo y la carilla subastragalina anterior, sostenida por el sustentaculum tali^{67,68}.

La cara anterior está ocupada en su casi totalidad por la carilla articular para el cuboides. Las otras caras del hueso, esto es: inferior, interna, externa y posterior, son fundamentalmente sitio de inserciones o pasajes tendinomusculares¹⁰².

Soeur y Remy⁶⁸ llamaron porción talámica del calcáneo a la condensación trabecular debajo de las carillas articulares anterior y posterior; en cambio Destot, citado por Letournel⁶³, llamó tálamo a la carilla articular posterior solamente.

Mecanismos de producción de las fracturas

De la combinación de violencia del traumatismo, calidad ósea, tipo de superficie de apoyo al caer y posición del pie en relación a la pierna al recibir la fuerza, dependerá el tipo de fractura^{4,27,32,37}.

Según Duparc³², al producirse el traumatismo, el calcáneo sufre la acción de dos fuerzas paralelas de sentido contrario, que actuando en dos puntos diferentes tienen efecto cizallante^{31,33}, ya que una la da el peso del cuerpo a través del astrágalo y la otra la resistencia del suelo a nivel de la tuberosidad mayor²⁷.

Para Palmer^{93,103}, al caer un cuerpo de pie desde una altura, la tuberosidad mayor del

calcáneo es forzada en sentido ascendente, mientras el astrágalo empuja hacia abajo a la porción articular de aquél, dando como resultado una fractura vertical por cizallamiento.

La línea de fractura generalmente comienza en la cara interna y se dirige hacia afuera y arriba, pasando por la carilla articular posterior, a la que divide en dos. Puede generarse entonces una línea secundaria, con hundimiento de esta carilla articular en la esponjosa subyacente. Al agotarse la fuerza compresiva, la parte externa del hueso se dirige hacia abajo dejando un escalón o vacío en la articulación subastragalina. Esta línea o trazo secundario puede también dirigirse hacia atrás, determinando lo que Essex-Lopresti³⁶⁻³⁷ llamó "fractura en lengüeta".

Para tratar de unificar los mecanismos de trauma en las fracturas del calcáneo, es importante la posición del pie y la relación de éste con la pierna en el momento del impacto⁴⁻⁷⁴; así, según el retropié esté:

1) **En actitud indiferente** se producirá una fractura por compresión con hundimiento; es la fractura talámica típica y más frecuente.

2) Si el pie está en **dorsiflexión**, se producirá un cizallamiento anteroposterior por debajo del tálamo; es la fractura tálamo-tuberositaria.

3) Con el pie en **extensión**, habrá cizallamiento, con un trazo que comenzando por detrás del tálamo sigue el arco plantar; es la fractura subtalámica.

4) Si el pie, ahora, está en **posición neutra** de everso-inversión, se producirá una fractura por compresión, con fragmento talámico.

5) Con el pie en **inversión** habrá una fractura por cizallamiento a trazo longitudinal separando el *sustentaculum tali*.

6) Si el pie está en **eversión**, se producirá una fractura por cizallamiento, con trazos externo y anterior en relación al tálamo, es decir fracturas pretalámicas.

En resumen: en las fracturas talámicas el desplazamiento primario sigue la dirección de las fuerzas de compresión-cizallamiento y los desplazamientos secundarios dependerán de la posición del retropié en cuanto a la everso-inversión en el momento del trauma^{30,60,106}.

Clasificación

Existen muchas clasificaciones de las fracturas del calcáneo^{36,37}; tal vez son tantas por las características del hueso^{22,31,32,79} o porque cada una de ellas expresa una diferente etapa de su conocimiento^{34,54,74}.

Los nuevos procedimientos diagnósticos, tomografía axial computada (TAC), resonancia magnética nuclear (RMN), permiten una mejor interpretación tridimensional de la lesión^{34,35} e incorporar nuevas clasificaciones, fundamentalmente orientadas al tratamiento quirúrgico^{15,17,25,29,56,61}.

La mayoría de las fracturas del calcáneo afectan la articulación subastragalina y sus fragmentos presentan un patrón determinado por las relaciones arquitecturales del astrágalo y el calcáneo^{1,15,30,50,52}.

Fue Destot⁶³ quien primero intentó una clasificación de base anatómica. Böhler^{12,13} lo hizo con criterio clínico, basándose en la gravedad de las fracturas, y otros, como Ombredanne, Mathieu, Jimeno-Vidal, Paitre, Merle D'Aubigné, la realizaron sobre bases anatómicas^{27,31,60,68,73}.

Entre los autores argentinos, Mondolfo⁷⁴ las ordenó según el mecanismo, la posición del pie y tipo de fractura. Cabrera^{18,21} las clasificó tomando como base las lesiones anatómopatológicas que surgen del estudio radiológico y su correlación con los hallazgos intraoperatorios en cinco grupos: 1) Hundimiento talámico externo. 2) Retrotalámicas: a) puras; b) con hundimiento. 3) Tuberotalámicas. 4) Pretalámicas. 5) Conminutas, etc.

La clasificación propuesta por Essex-Lopresti^{36,37} mantiene su vigencia, es simple y práctica. Las clasifica en intra o extraarticulares, según afecten o no la articulación subastragalina, derivando de ello un pronóstico más o menos bueno y/o predecible:

Intraarticulares

- A) Sin desplazamiento.
- B) Con desplazamiento:
 - 1) En lengüeta.
 - 2) Con hundimiento.
 - 3) Fractura de la apófisis menor.
 - 4) Conminutas.
 - 5) Con luxación subastragalina.

Extraarticulares

- A) De la tuberosidad:
 - 1) En pico.
 - 2) Por avulsión.
 - 3) Vertical.
 - 4) Horizontal.
- B) De la articulación calcaneocuboidea:
 - 1) En pico de loro.
 - 2) Diversas.-

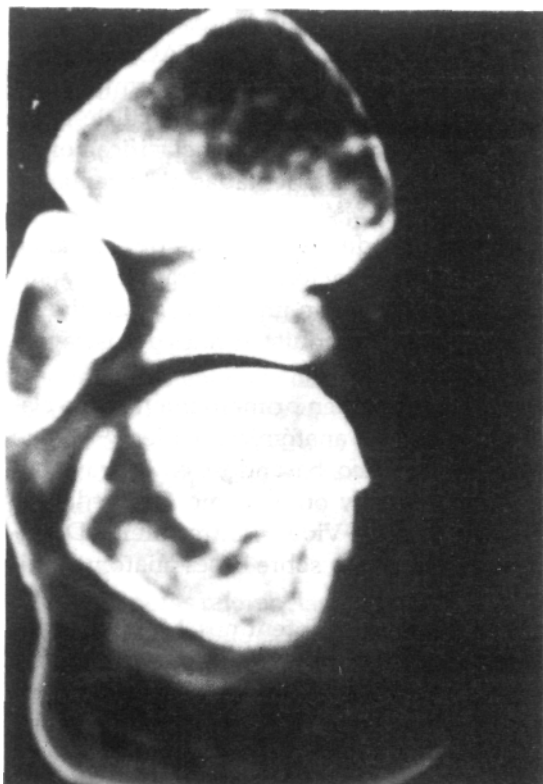

Foto 1. TAC coronal a nivel del maléolo tibial.

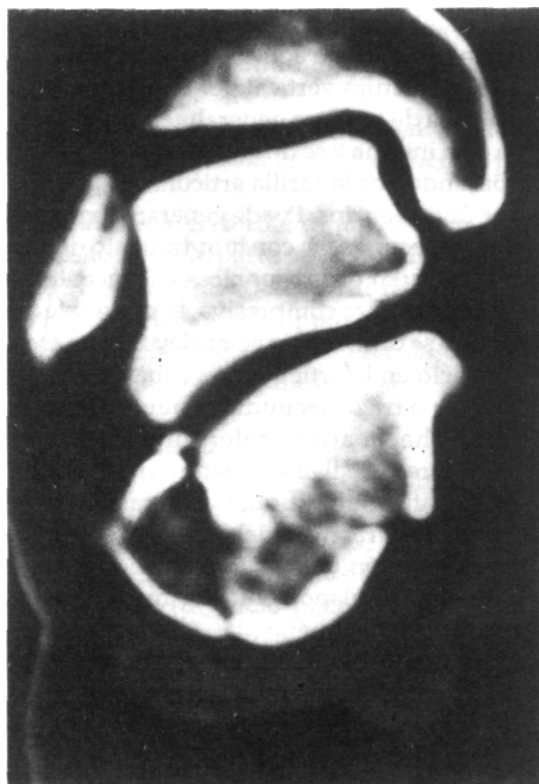


Foto 2: TAC subtipo I de Eastwood.

Recientemente Eastwood y colaboradores^{34,35} estudiaron 120 fracturas intraarticulares desplazadas del calcáneo, proponiendo una nueva clasificación que aparece como apropiada para aplicar en los casos en que se planea el abordaje directo y la osteosíntesis. El estudio tomó en cuenta el tipo, las radiografías y fundamentalmente la TAC²⁵ en corte coronal a nivel del maléolo tibial. En el 96% de los pacientes identificaron tres fragmentos principales: *sustentacular*, *lateral* y *del cuerpo* (o tuberositario).

El fragmento sustentacular o medial (Foto 1) está formado por el *sustentaculum tali* en su mayor parte, rotado generalmente en varo y no desplazado por la indemnidad de los haces del ligamento deltoideo y calcáneo-escafoideo; el fragmento lateral, desplazado generalmente en valgo, incluye aproximadamente la mitad de la carilla articular posteroexterna; restando el fragmento del cuerpo tuberositario, impactado en varo y desplazado lateralmente en la mayoría de los casos.

En esta clasificación adquiere relevancia la pared externa, puesto que el abordaje se realiza a través de ella, y según como esté formada

puede subdividirse en: I) constituida por el fragmento lateral solamente (generalmente jóvenes) (Foto 2); II) la pared tiene una parte formada por la carilla articular (superior) y la otra (inferior) por el cuerpo o tuberositario (este subtipo es el más frecuente) (Foto 3) y III) el fragmento del cuerpo o tuberositario solo, forma la pared externa (hecho frecuente en pacientes ancianos) (Foto 4).

Estudio radiológico

A pesar de ser el calcáneo en gran parte superficial (menos en sus caras anterior y superior), por estar "montado" por el astrágalo y el pilón tibial el estudio radiológico de la articulación subastragalina es dificultoso^{50,56,87}.

Aún cuando no existe criterio uniforme sobre la conveniencia de radiografías comparativas del otro pie^{3,4}, la frecuente bilateralidad de las lesiones así lo aconseja^{22,68} y también es conveniente para determinar con precisión el ángulo de Böhler y detectar anomalías congénitas. La frecuencia de lesiones asociadas (fracturas de columna, del astrágalo, de la tibia, de muñeca, etc.) hace que ante la mínima

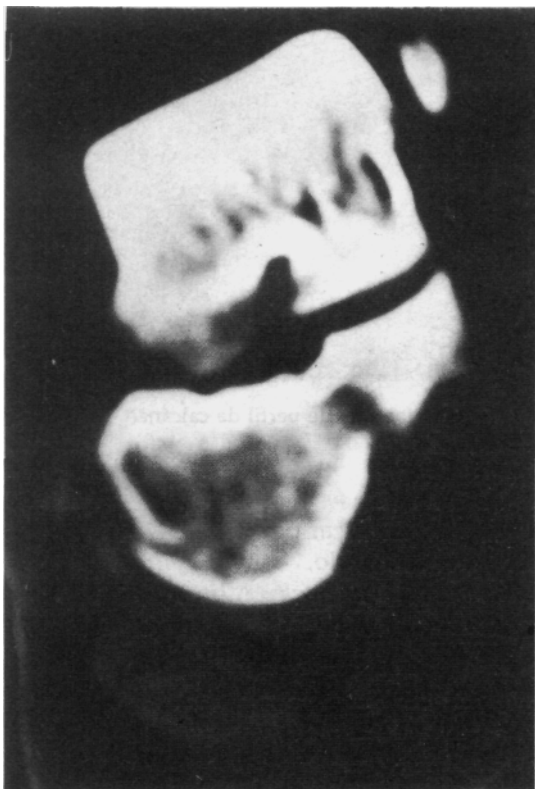


Foto 3. TAC subtipo II de Eastwood.

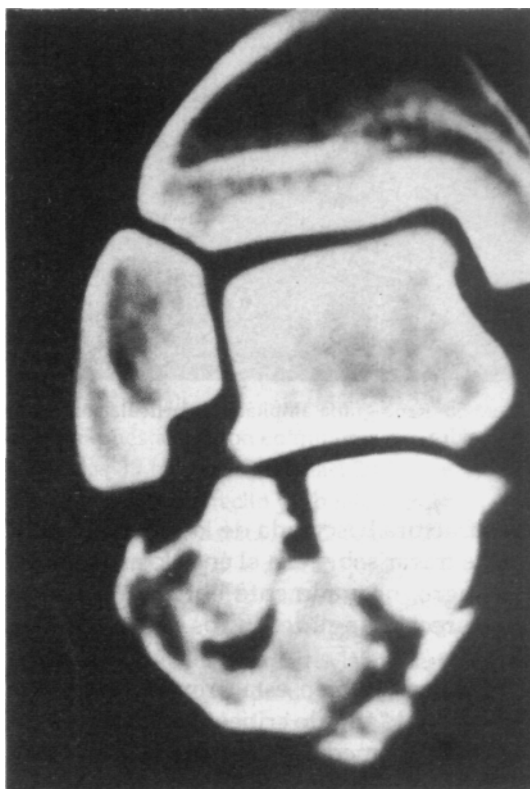
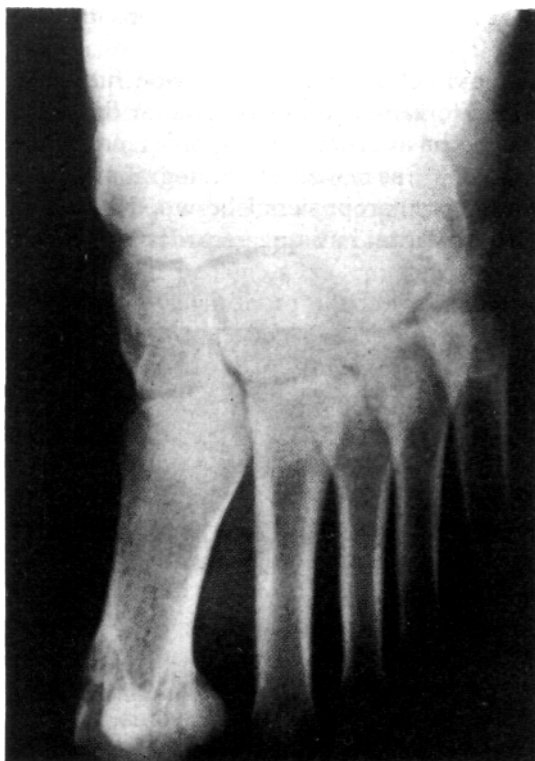

Foto 4. TAC subtipo III de Eastwood.



sospecha de lesión sean solicitadas radiografías de esos otros segmentos corporales^{30,60,67,68}.

Siguiendo a la mayoría de los autores^{4,22,97} todo calcáneo potencialmente fracturado es estudiado con un mínimo de tres proyecciones: *anteroposterior del pie o dorsoplantar, perfil y axial*^{12,56,64,73}.

En la anteroposterior del pie (Fotos 5a y 5b) se busca la patología de la articulación calca-neocuboidea^{3,68} (hay trabajos que señalan hasta un 23% de afectación de esta articulación); sirve también para observar la articulación as-tragaloescafoidea, que puede estar subluxada en las fracturas graves^{22,23,47}.

La proyección de perfil^{15,16}, tal vez la más útil (Foto 6), permite apreciar el grado de hundimiento vertical mediante la medición del ángulo de Bóher^{12,13,17,66}; en caso de duda sobre si su modificación se debe a un aplastamiento o a una fractura basculada de la

Foto 5a. Radiografía dorsoplantar de pie para estudiar articulación calcaneocuboidea.

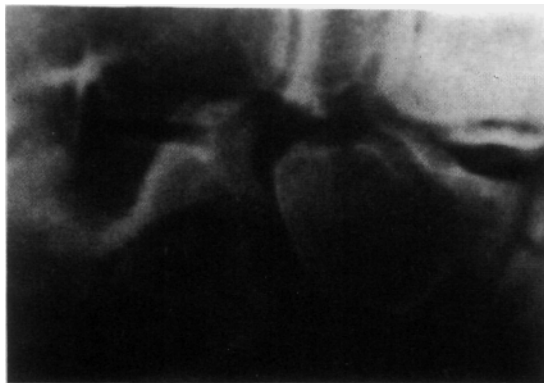

Foto 5b. Radiografía ampliada de articulación calcaneocuboidea.

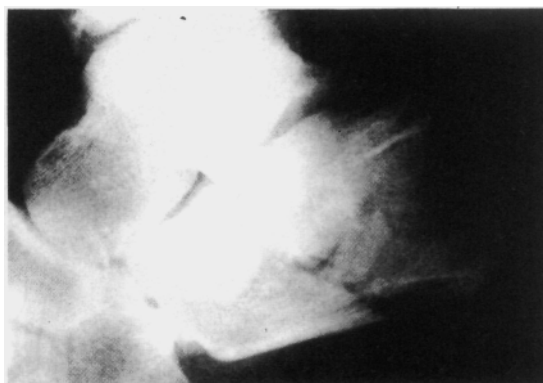


Foto 6. Radiografía de perfil de calcáneo con hundimiento talámico.

tuberosidad^{71,72} se debe trazar sobre ella el ángulo articular de De Langre, normalmente obtuso^{86,87}, que se vuelve recto o agudo en los hundimientos talámicos.

Se utiliza también esta proyección para la medición del "ángulo crítico" de Gissane^{36,37,44}, de 130° de promedio, por encima del llamado triángulo neutro, por su escasez de trabécu-

las^{68,100}, y para buscar por debajo de la apófisis lateral del astrágalo, "cuña explosiva"^{67,68}, la línea principal de fractura, que generalmente se dirige hacia abajo.

La incidencia axial permite ver la articulación facetaria posterior y el desplazamiento eventual en varo-valgo de la tuberosidad (Foto 7).

Una vez diagnosticada la fractura, oblicuando el tubo 25° hacia el pie de la mesa y 30° hacia los dedos del paciente, se realiza la proyección que describiera Anthonson⁵⁻⁹⁷ en 1943 y con la cual se investigan los trazos intraarticulares que afectan a las carillas posterior y medial de la articulación subastragalina^{50,87} (Foto 8).

Cuando el mecanismo de lesión fue la inversión forzada con flexión plantar del pie y se sospecha avulsión de la apófisis mayor del calcáneo^{93,106}, se realiza una radiografía oblicua plantar como propusiera Isherwood^{50,87}.

No obstante, hay que recordar que todas

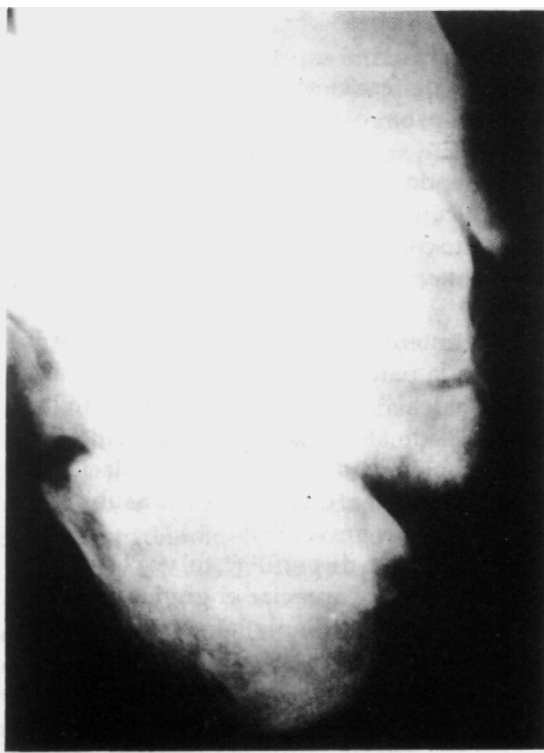

Foto 7. Radiografía axial de calcáneo con hundimiento talámico.

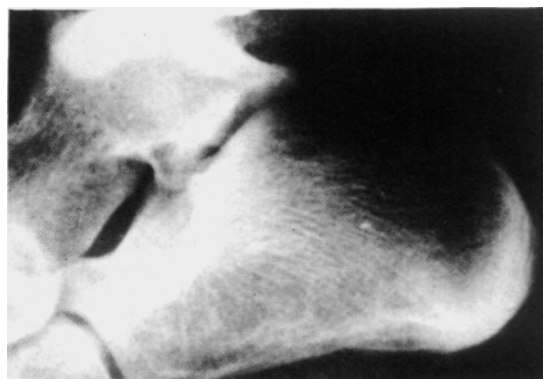

Foto 8. Radiografía en proyección de Anthonson.

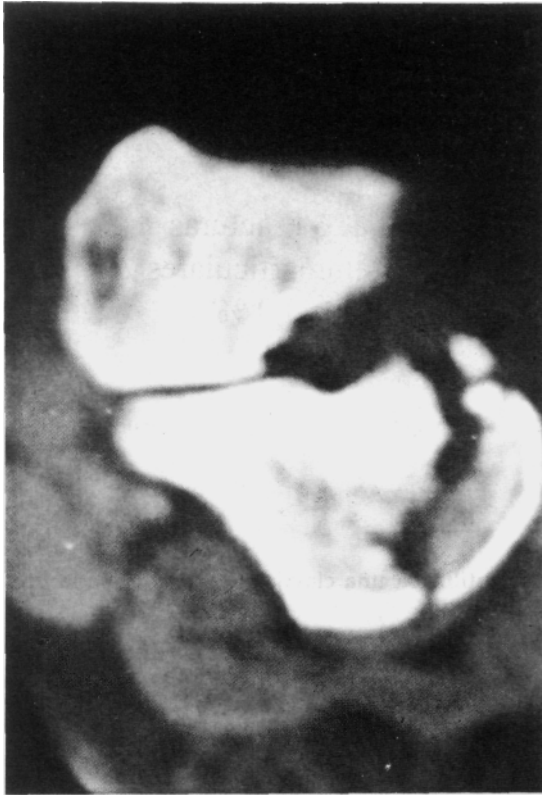


Foto 9. TAC a nivel de maléolo tibial.

estas incidencias pueden dar imágenes distintas, debido a la modificación de las carillas que provocan las fracturas; por lo tanto si bien sirven en los huesos sanos, no sucede siempre así en los calcáneos fracturados y con hundimiento talámico^{68,87}.

Como lo describiera Letournel⁶⁴, también se utilizan eventualmente tomografías lineales en cortes delgados, para estudiar fracturas intraarticulares, en pacientes con mucho dolor, en enyesados y cuando no pueda realizarse una TAC^{16,29,56}.

Es destacable la importancia de la TAC (Foto 9) en el estudio de las fracturas del calcáneo^{4,22,25,34,35}, tanto en las agudas (para visualizar la articulación subastragalina, los trazos sagitales y el hundimiento) como en las antiguas, para objetivar el daño articular que pudiera ser causa de dolor e incapacidad remanentes^{56,68,100}.

La RMN, por las imágenes de partes blandas que brinda, puede ser de utilidad en secuelas como compresión de tendones peroneos, atrapamientos nerviosos, daño en la almohadilla del talón^{9,10,49,67,68,71,72}, etc.

MATERIAL Y MÉTODO

Durante el período 1975-1995 se diagnosticaron y trataron 29 pacientes con 35 fracturas del calcáneo (6 bilaterales) (casuística tratada en la actividad privada no hospitalaria).

De ellos 22 fueron hombres (76%) y 7 mujeres (24%).

Las edades oscilaron entre 5 años y 67 años, con una edad media de 42,08 años.

De las 35 fracturas tratadas, 32 fueron lesiones cerradas (91%) y 3 expuestas, todas éstas por accidentes de tránsito. Por coincidencia, todas las fracturas expuestas fueron en mujeres.

De las 35 fracturas tratadas, 20 fueron del lado izquierdo, 9 del derecho y 6 bilaterales.

De los pacientes tratados, 22 fueron lesiones producidas por accidentes de trabajo, 4 por accidentes de tránsito, 1 deportivo (salto desde un trampolín), 2 deambulando (entorsis), estando las 6 fracturas bilaterales entre los accidentes laborales.

Los mecanismos de producción fueron variados: por caída desde altura: 23 pacientes (desde 0,80 m, de una mesa al suelo; hasta 5 m, de un andamio); por atrapamiento del pie por rueda de bicicleta, 1; en rueda de ciclomotor, 1 (ambas en niñas y expuestas); por sepultamiento, previa caída a un pozo, 1; por mecanismo directo de abajo-arriba, 1 (pasajero del asiento trasero de un automóvil pequeño que pasa sobre una piedra y ésta golpea el piso del vehículo y el talón del paciente); por entorsis grave del tobillo, 2.

Existieron lesiones asociadas a distancia solamente en 5 pacientes, es decir un 20% aproximadamente, contrastando con la alta incidencia en importantes estadísticas, donde sumadas las lesiones de columna vertebral y otros segmentos llegan hasta el 36%^{13,22,30,60,68,69,106}.

De las 35 fracturas tratadas, 26 fueron intraarticulares (con hundimiento 18, en lengüeta o mixtas 8) y 9 extraarticulares (Figura 1), lo que en líneas generales coincide con otros autores¹⁻¹³.

No se diagnosticó ninguna fractura por esfuerzo o fatiga en calcáneo^{59,68}, a pesar de ser éste el hueso del tarso con mayor incidencia, sobre todo en grupos predispuestos (soldados, corredores pedestres, etc.); cuando existe el antecedente referido se solicita, ante dolor en el talón, centellografía entre los 7 y 10 días posteriores⁷⁷.

El tratamiento empleado fue variado (Figura 2); las fracturas expuestas fueron operadas, realizándose en 2 de ellas *toilette e* inmovilización solamente (niños)^{11,70,86,92,96} y en la restante osteodesis

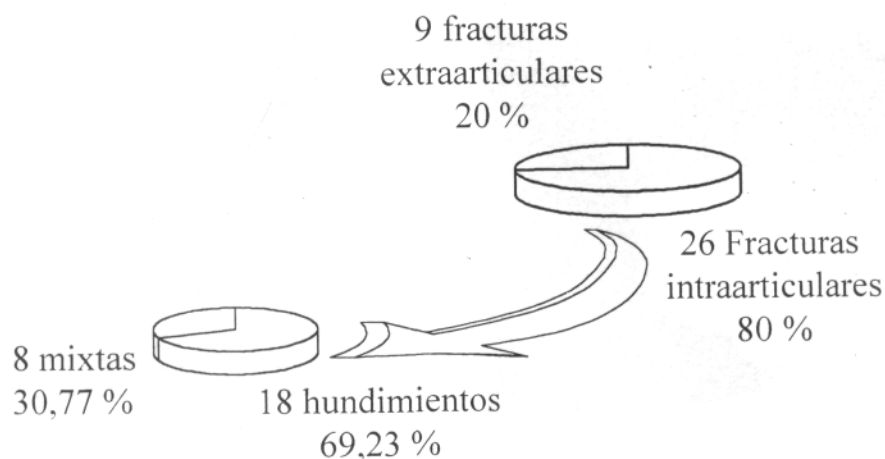


Figura 1

postreducción abierta con 2 alambres^{22,30,33,40,54,57,58}.

En 9 pacientes con fracturas extraarticulares, no desplazadas, se realizó reposo y posterior inmovilización enyesada^{9,10,12,14,28,30,56,60,84,88}.

Se utilizó en 6 pacientes con fracturas intraarticulares tratamiento con yesos funcionales conformados con polaina tipo PTB (*patelar tendon binding*) y estribo de marcha colocado en el antepié⁴², pues se trataba de pacientes añosos, que hubieran tolerado mal la inmovilización posterior a cualquier otro tratamiento (Foto 10).

En 11 pacientes con fracturas articulares que comprometían la tuberosidad (tipo en lengüeta)^{7,36,37} se efectuó reducción cerrada: en 2 de ellos, tracción transcalcánea incluida en el yeso (Foto 11), según técnica propiciada por Mc Reynolds⁶⁸, y en los 9 restantes reducción cerrada²⁶ con clavos de Steinman (1 o 2) (Foto 12) incluidos en el yeso, método parecido al descrito por Essex-Lopresti^{22,36} (aunque este autor utilizaba una

clavija especial diseñada por Gissane^{38,44,46,107}).

En 3 pacientes se realizó reducción a cielo abierto y osteosíntesis^{2,4,19,21}: 2 con tornillos (Foto 13) y 1 con placa y tornillos^{6,35,52,63} (Foto 14). Según lo preconizado por Palmer⁸³, se colocó

3 pacientes con fracturas expuestas	2 toilette e inmovilización 1 Osteosíntesis post-reducción abierta con 2 alambres.
9 pacientes con fract. extraarticulares no desplazadas	Reposo y posterior inmovilización enyesada clásica. (6 bilaterales).
6 pacientes con fract. intraarticulares .	Yeso funcional conformado con Polaina P.T.B. y estribo de marcha en el antepié.
11 pacientes con fract. articulares, (tipo en lengüeta).	2 reducción cerrada y tracción transcalcánea incluida en el yeso. 6 reducción cerrada con clavos de Steinman incluidos en el yeso. 3 reducción a cielo abierto y osteosíntesis.

Figura 2

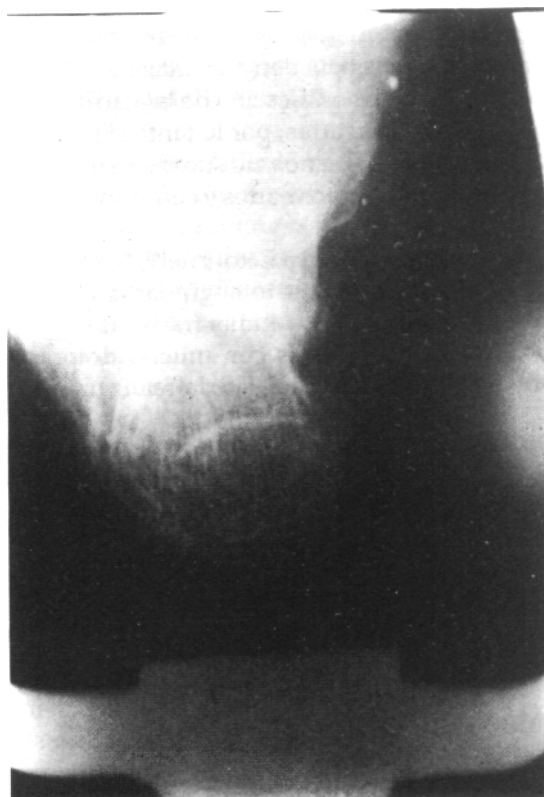


Foto 10. Fractura de calcáneo tratada con yeso funcional.

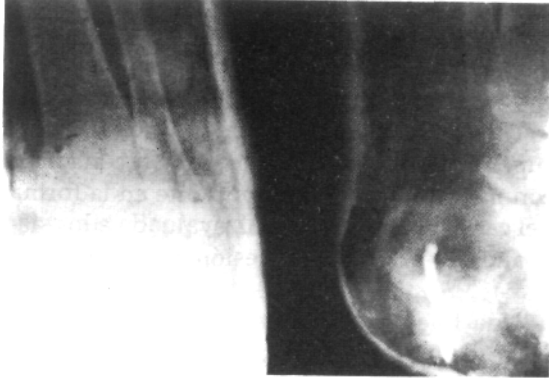


Foto 11. Fractura de calcáneo tratada con técnica de Me Reynolds.

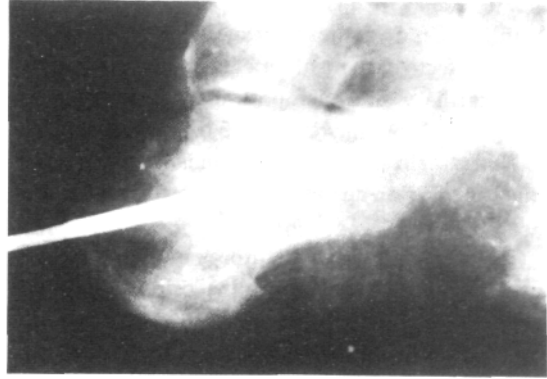


Foto 12. Fractura de calcáneo tratada con técnica de Essex-Lopresti.

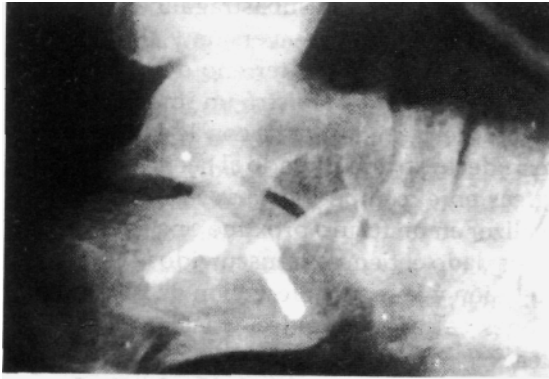


Foto 13. Fractura de calcáneo tratada con osteosíntesis con tornillos

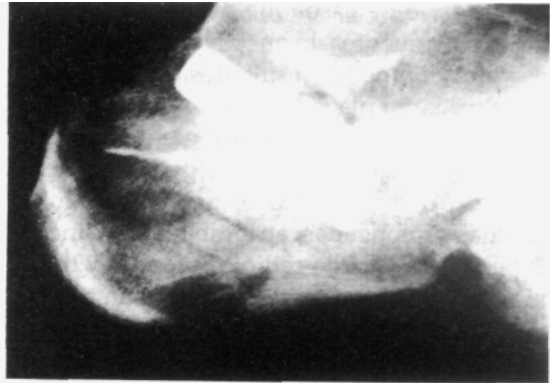


Foto 14. Fractura de calcáneo tratada con osteosíntesis con placas y tornillos.

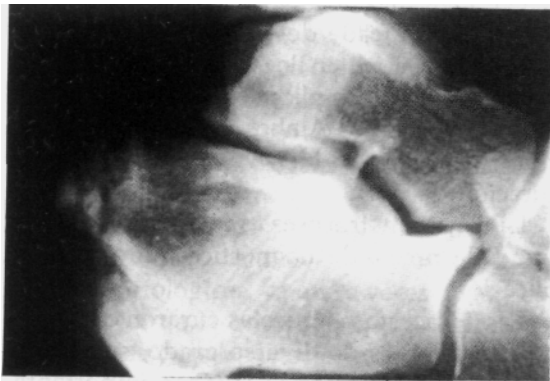


Foto 15. Fractura de calcáneo con exostosis posterior.

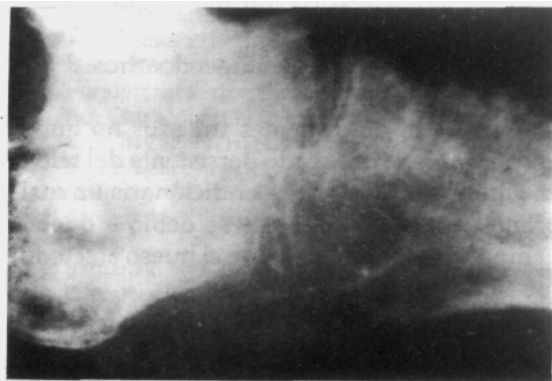


Foto 16. Osteomielitis postfractura expuesta de calcáneo.

injerto subtalámico en 2 de ellos^{62,103}; el criterio empleado para decidir la utilización de dichos injertos se basó en el tamaño del defecto óseo resultante luego de la elevación de la carilla y en el tiempo transcurrido desde la fractura^{36,37,49} (no mayor de 2 o 3 días).

No se realizaron calcanectomías, aunque se siguió la evolución de una fractura postexpuesta grave^{22,37,68,85,90,95}.

Tampoco se utilizaron tutores externos⁸², ni se realizó artrodesis subastragalina primaria en ningún caso^{23,47,53,57,69,78,101,104}.

El seguimiento máximo fue de 21 años y el mínimo 1,5 (19 meses).

RESULTADOS

Por razones socioeconómicas, del medio, laborales, variedad de lesiones, diversidad de mecanismos de producción y edades diversas, en esta serie de casos fue necesario emplear varios tratamientos, lo que diversifica también la evaluación de los resultados. El interés fue hacerlo a largo plazo.

El ensanchamiento persistente del talón se observó en 12 pacientes^{9,49,67}, de los cuales 1 manifestó dolor retromaleolar externo luego de marchas prolongadas, atribuible a tenosinovitis peronea^{49,71,72}. Ello cedió con reposo y tratamiento, por lo que no se procedió aún a la resección del extremo del maléolo peroneo, como sugiere Isbister⁴⁹.

En 6 pacientes no se consiguió restituir el ángulo de Böhler, aunque no pudo determinarse una relación directa entre su medida y el resultado final. Esto está de acuerdo con lo señalado por varios autores^{60,63,66,68}, quienes destacan que lo que determina el pronóstico es el desplazamiento de la carilla articular subastragalina y no la restitución del ángulo tuberoarticular⁶³.

Ningún paciente presentó pseudoartrosis^{22,72,75} ni necrosis aséptica^{24,85}.

En la serie de pacientes tratados no hubo desplazamiento marcado persistente del talón en varo-valgo^{89,97}, lo que condicionaría un mal pronóstico; probablemente se debió a que el tiempo sin cargar peso sobre el hueso afectado fue siempre prolongado.

Tres pacientes presentaron espolones óseos post-fractura, asintomáticos; sin embargo, en una de las niñas tratadas por fractura expuesta del calcáneo se desarrolló una exostosis pos-

terior (Foto 15) muy voluminosa que dificultaba la elección del calzado, por lo cual una vez terminado el crecimiento se planearía su resección^{9,10,71,72,97}.

Una paciente con fractura-avulsión postero-superior (lesión infrecuente^{9,10,12,13,37}) consolidó con una modificación importante en la forma del calcáneo, pese a lo cual, evaluada a los siete años de producida la lesión, no refería molestias^{71,72}.

Una fractura expuesta grave⁹⁰ se infectó¹⁰⁵ luego de un esfacelo cutáneo también importante^{65,95}. La osteomielitis consecutiva (Foto 16) fue aplanada en dos oportunidades y se le realizó posteriormente una plástica cutánea para solucionar el defecto tegumentario, con lo cual curó; en el control a los 6 años de la fractura no tenía signos ni síntomas de infección^{63,72}.

Tres pacientes presentan artrosis constituida de la articulación subastragalina, con limitación de la inversión-eversión y algunas molestias al caminar por terreno desparejo; uno de estos pacientes registró un importante aumento de peso corporal, con lo que el dolor recrudesció, lo que sumado al hecho de realizar tareas en el campo indicaría la necesidad de realizar en un futuro próximo una triple artrodesis dado el tiempo transcurrido (21 años) de su lesión y la segura afectación de las articulaciones calcaneocuboidea y astragaloescafoidea^{8,22,23,47,53,78,101,104}.

Este último caso se debió al hecho citado por Watson Jones que aquellas fracturas con poca lesión articular tienen dolor persistente; en cambio, en las de mayor lesión suele ceder al cabo de un tiempo prolongado (1-2 años), probablemente por la formación de una anquilosis fibrosa más sólida.

Dos pacientes de la serie de 29 tuvieron osteoporosis marcada del calcáneo atribuible a la inmovilización, sin llegar a la atrofia ósea de Sudeck^{22,43,61,80,85}, complicación presente en hasta un 10% de los casos. Ambos evolucionaron bien con tratamiento, si bien vieron retardada su curación⁴⁵.

La densitometría ósea es un medio no invasivo útil y precoz de diagnóstico ante esta complicación⁶¹.

Las 3 fracturas expuestas curaron con cicatrices queloides de diverso grado, sufriendo una de ellas un esfacelo cutáneo importante que requirió una plástica posterior Ninguna

cicatriz fue adherente y estéticamente no plantearon aún reclamos^{85,94}.

Un paciente presentó pie plano postraumático^{71,72}, siendo tratado con soportes ortopédicos con buena evolución.

DISCUSIÓN Y CONCLUSIONES

Las dificultades que plantean las fracturas del calcáneo surgen de la naturaleza esponjosa del hueso, de su forma de prisma cuadrangular con seis caras y del polimorfismo fracturario^{4,24,27,48,75}. Son fracturas de controversia, los autores no están totalmente de acuerdo entre sí ni satisfechos con sus resultados^{68,78}.

El objetivo de todos los tratamientos es lograr una marcha indolora aún sobre terreno irregular, tratando de restituir la forma del calcáneo y corregir desviaciones en varo-valgo del talón^{18,21}.

La civilización impuso el uso de zapatos, por lo cual toda prominencia ósea que varíe el contorno del pie es causa de presión que trae dolor. A veces un resultado anatómico perfecto no significa un pie curado. Un pie rígido es funcionalmente deficiente, rigidez que no se ve en las radiografías⁸⁶.

La movilización temprana evita la osteoporosis, el edema y acelera la recuperación funcional, lo que se logra manteniendo el pie flexible mediante la carga precoz del peso y la deambulación^{42,46,54,79}.

Independientemente del método empleado, es necesario evitar el tratamiento excesivo de las fracturas, olvidando el resto del pie²⁴. A veces, cuando más complejo es el tratamiento instituido, mayores son las probabilidades de incapacidad³⁰.

El mayor adelanto técnico de la imagenología (TAC, RMN) permite realizar un diagnóstico correcto, base fundamental para la elección del procedimiento a utilizar⁸⁸.

La evaluación de los resultados varía según los métodos utilizados, haciendo difícil la comparación de los mismos.

El pronóstico está más en relación con las modificaciones articulares que con las alteraciones morfológicas, ya que a veces no hay correlación entre la gravedad de los trastornos funcionales y las lesiones primitivas⁸⁶.

La probabilidad de desarrollar artrosis post-traumática de la articulación subastraga-

lina está latente, aún después de una correcta reducción abierta; no obstante una posible artrodesis futura se facilita técnicamente si fue restaurada la forma del hueso^{15,17,22,101}.

Para poder evaluar el resultado final de una fractura del calcáneo en trabajadores (los más expuestos) es conveniente superar el período "indemnizatorio"; se deberá por lo tanto separar lo objetivo de lo subjetivo, conocer todas las secuelas posibles, los montos indemnizatorios y lo dictado por la propia experiencia^{85,94}.

El grado de afectación de la articulación subastragalina no guarda relación directa con el pronóstico: a veces a mayor compromiso articular, mayor probabilidad de anquilosis temprana¹⁰⁶.

Restablecer una buena congruencia articular subastragalina y devolver al calcáneo su forma depende de una adecuada elección y correcta ejecución del tratamiento quirúrgico; sin embargo el método incruento, en fracturas no desplazadas, conminutas, en pacientes con contraindicaciones a la cirugía (edad, estado local y general, etc.), aplicado correctamente, puede dar resultados preferibles a los de una operación insuficiente o mal realizada^{27,103}.

BIBLIOGRAFÍA

1. Aiello C et al: Análisis de 34 casos de fracturas articulares de calcáneo. Bol y Trab SAOT 1974; 3:183.
2. Aiello C et al: Consideraciones sobre el tratamiento quirúrgico de las fracturas del calcáneo. Bol y Trab SAOT 1974; 3:188 (Mesa Redonda).
3. Aitken AP: Fractures of the os calcis; treatment by closed reduction. Clin Orthop 1963; 30: 67-75.
4. Amor R et al: Fracturas del calcáneo - Estudio anatómico, biomecánico, diagnóstico y tratamiento. XXX CAOT, CIP 6: 311. Buenos Aires, 1993.
5. Anthonsen W: An oblique projection for roentgen examination of the talo-calcanean joint particularly regarding intra-articular fracture of the calcaneus. Acta Radiol 1943; 24: 306-310.
6. Babin SR et al: Reconstruction - Osteosynthese par plaque vissé des fractures thalamiques du calcaneum. Rev Chir Orthop 1982; 68 (8): 557-569.
7. Bado JJ, Cagnoli H: Fractura en pico de pato del calcáneo - Sobre su patogenia y tratamiento. Bol Soc Cir Uruguay 1945; XVI: 243.
8. Bankart ASB: Fractures of the os calcis. Lancet 1942; 2:175.
9. Barnard I: Non-operative treatment of fractures of the calcaneus. J Bone Jt Surg 1963; 45-A: 865-867.
10. Barnard I, Odegard JK: Conservative approach in the treatment of fractures of the calcaneus. J Bone Jt Surg 1955; 37-A: 1231-1236.
11. Blount WP: Fracturas en los niños. Edit Alfa-Graciano, Buenos Aires, 1957.

12. Böhler L: Diagnosis, pathology and treatment of fractures of the os calcis. *J Bone Jt Surg* 1931; 13: 75-89.
13. Böhler L: Técnica del tratamiento de las fracturas, Vol III. Ed Labor, Buenos Aires, 1958.
14. Bordeaux BD Jr: The medical approach for calcaneal fractures. *Clin Orthop* 1993; 290: 96-97.
15. Burghelle N, Serban N: Reappraisal of the treatment of fractures of the calcaneus involving the subtalar joint. *Ital J Orthop Traumatol* 1976; 2: 273-279.
16. Burghelle N, Troianescu O: Contribution au diagnostic radiologique des fractures du calcaneum. *Acta Orthop Belg* 1969; 35 (5): 920-930.
17. Burghelle N: The diagnosis and treatment of the "mixed" type of depressed fractures of the calcaneum. *Int Orthop* 1979; 2: 321-325.
18. Cabrera CR: Fractura del calcáneo. *Bol y Trab SAOT* 1963; 28:109.
19. Cabrera CR: Las fracturas del calcáneo y su tratamiento quirúrgico. *Rev AAOT* 1986; 51 (Reseña N° 1): 5-16.
20. Cabrera CR: Tratamiento quirúrgico de las fracturas del calcáneo. *IV CAOT*, 1963; II: 302.
21. Cabrera CR: Tratamiento quirúrgico de las fracturas del calcáneo. *Acta Ortop Latinoam* 1975; II (3): 308.
22. Campbell: Cirugía Ortopédica (8ª ed). Editorial Médica Panamericana, Buenos Aires, 1994.
23. Cánave A: Triple artrodesis. Revisión clínica de 148 casos a largo plazo (5 a 25 años). *Rev AAOT* 1989; 54 (2): 265.
24. Cave EF: Fractures of the os calcis. The problem in general. *Clin Orthop* 1963; 30: 64-66.
25. Crosby LA, Fitzgibbons T: Computerized tomography scanning of acute intra-articular. Fractures of the calcaneus. A new classification system (see comments). *J Bone Jt Surg* 1990; 72 (6): 852-859.
26. Crosby LA, Fitzgibbons T: Intraarticular calcaneal fractures. Results of closed treatment. *Clin Orthop* 1993; 290: 47-54.
27. Deburge A, Teillet J: Fractures du calcaneum. *Encycl Med Chir*, Paris, Appareil locomoteur, 14094 A102, 1983.
28. Deburge A et al: Fractures articulaires du calcaneum. Essai d'indications therapeutiques a partir d'une serie de 105 cas. *Rev Chir Orthop* 1975; 61 (3): 233-248.
29. Decoux P, Ducloux M, Jacques G: La tomographie frontale dans les fractures du calcaneum. *J Radiol Electrol* 1956; 37: 375-379.
30. De Palma, Connolly JF: Tratamiento de fracturas y luxaciones (3ª ed). Edit Méd Panamericana, 1984.
31. Duparc J: Les fractures de calcaneum. Conferences d'enseignement Sofcot. Expansion Sci Fr Edit, Paris, 1967.
32. Duparc J, Caffiniere JY: De la mecanismes anatomopatologie, classification des fractures articulaires du calcaneum. *Ann Chir* 1970; 24: 289-301.
33. Duparc J, Kempf Y, Mazas F et al: Forum sur les fractures du calcaneum. *Rev Chir Orthop* 1970; 56 (1): 89-95.
34. Eastwood DM, Gregg P, Atkins RM: Intraarticular fractures of the calcaneum. Part I: Pathological anatomy and classification. *J Bone Jt Surg* 1993; 75-B (2): 183-188.
35. Eastwood DM, Langkamer VG, Atkins RM: Intraarticular fractures of the calcaneum. Part II: Open reduction and internal fixation by the extended lateral transcaneal approach. *J Bone Jt Surg* 1993; 75-B (2): 189-195.
36. Essex-Lopresti P: Results of reduction in fractures of the calcaneum. *J Bone Jt Surg* 1951; 33-B: 284.
37. Essex-Lopresti P: The mechanism, reduction, technique and results in fractures of the os calcis. *Brit J Surg* 1952; 39: 395-419.
38. Fernández BL, Koella C: Combined percutaneous and "minimal" internal fixation for displaced articular fractures of the calcaneus. *Clin Orthop* 1993; 290:108-116.
39. Fernández DL: Transarticular fracture of the calcaneus. *Arch Orthop Traum Surg* 1984; 103:195.
40. Fernández L: Fracturas del calcáneo. *Bol y Trab SAOT*, XXVII (6): 155.
41. Fernández LL: Fractura del calcáneo. *Bol y Trab SAOT* 1962; 27:157.
42. Fernández Esteve F: Tratamiento biológico de las fracturas. Los yesos funcionales conformados. Graphic 3, SA. Polígono Ind. Ciudad Mudeco. Valencia (España), 1980.
43. Gentili G et al: Osteoporosi e gradiente mínimo di contenuto calcico per il verificarsi di fracture. Dati ottenuti mediante densitometria con Gadolinio 153 a doppio raggio fotonico. *Chir Org Mov* 1987; 72 (III): 275-278.
44. Gissane W: New notes; the British Orthopedic Association. *J Bone Jt Surg* 1947; 29: 254.
45. Glikstein S et al: Fracturas del calcáneo. *Actas y Trab* 1985; 35.
46. Gossett J: Mobilisation precoce après reduction et contention par broches des fractures du tarse posterieur. *Mem Acad Chir* 1969; 95: 365-370.
47. Graves SC, Mann RA, Graves KO: Triple arthrodesis in old and adults. Results after long-term follow-up. *J Bone Jt Surg* 1993; 75-A (3): 355-362.
48. Hall RI, Shereff MJ: Anatomy of the calcaneus. *Clin Orthop* 1993; 290: 27-35.
49. Isbister JF: Stc - Calcaneo-fibular abutment following crush fracture of the calcaneus. *J Bone Jt Surg* 1974; 56-B (2): 274-278.
50. Isherwood I: A radiological approach to the subtalar joint. *J Bone Jt Surg* 1961; 43-B: 566-574.
51. Jorvholm U, Korner L, Thoren O et al: Fractures of the calcaneus. A comparison of open and closed treatment. *Acta Orthop Scand* 1984; 55 (6): 652-656.
52. Judet J, Judet R: Le traitement chirurgical des fractures du calcaneum avec disjunction astragalocalcanéenne. *Acta Orthop Belg* 1954; 284.
53. Kempf I et al: Le reconstruction. Arthrodesis selon Stulz dans le traitement des fractures thalamiques du calcaneum. *Chir Orthop* 1970; 56 (3): 280.
54. Kempf I, Tuzard RC: Le fractures du calcaneum. Monographies de l'Association Francaise de Chirurgie. Masson edit, Paris, 1978.
55. Khoury Sola C, Silberman FS: Consideraciones sobre las fracturas del calcáneo. *IV CAOT*, II: 894, 1963.
56. Koval KJ, Sanders R: The radiologic evaluation of calcaneal fractures. *Clin Orthop* 1993; 290: 41-46.
57. Lagomarsino EH: A propósito de las fracturas del calcáneo. *Bol y Trab SAOT* 1936; 1:187.
58. Lanfranco G, Gnemmi G, Gertuzzi B: Fractures of the calcaneum: When and how to operate. *Ital J Orthop Traumatol* 1987; 13 (3): 333-344.
59. Lapidus PW, Guidotti FP: Immediate mobilization and swimming pool exercises in some fractures of foot and ankle bones. *Clin Orthop* 1968; 56:197-206.
60. Lelievre J: Patología del Pie (2ª ed). Toray-Masson, Barcelona, 1974.

61. Lemerle R et al: Apport de la tomodensitometrie dans l'étude des fractures du calcaneum. *Chir Orthop* 1988; 74 (5): 378-390.
62. Lenormant C, Wilmoth P: Les fractures sous-thalamiques du calcaneum: leur traitement par la reduction a ciel ouvert et la greffe oseoperiostique. *J Chir* 1932; 40:1-25.
63. Letournel E: Open reduction and internal fixation of calcaneus fractures. *In: Spiegel PC (ed): Techniques in orthopaedics: topics in trauma.* University Park Press, Baltimore, 1984.
64. Letournel E: Open treatment of acute calcaneal fractures. *Clin Orthop* 1993; 290: 60-67.
65. Levin LS, Nunley JA: The management of soft-tissue problems-associated with calcaneal fractures. *Clin Orthop* 1993; 290:151-156.
66. Malissard M, Gaisne E, Barsotti J: Radio-anatomical study of the calcaneus. Accuracy of Bohler's angle measurement. *Chir Orthop Reparatrice Appar Mot* 1991; 77 (7): 462-466.
67. Mann RA: Personal communication, 1982.
68. Mann RA: *Cirugía del pie* (5ª ed). Edit Médica Panamericana, Buenos Aires, 1992.
69. Marrotoli D: *Anal de Cir* 1953; XVIII: 105.
70. Matteri RE et al: Fracture of the calcaneus in young children. Report of three cases. *J Bone Jt Surg* 1973; 55-A (5): 1091-1094.
71. Mc Laughlin HL: *Trauma.* WB Saunders Co, Philadelphia, 1959.
72. Mc Laughlin HL: Treatment of late complications after os calcis fractures. *Clin Orthop* 1963; 30:111-115.
73. Merle D'Aubigné: Les fractures du calcaneum. *Rev Chir Orthop* 1970; 56 (1): 89-95.
74. Mondolfo S: Calcaneo: anatomía, fisiología, mecanismo del trauma. Clasificación. *IV CAOT, 1963; II: 237.*
75. Moreno T et al: Estructura del calcaneo y su relación con las secuelas postfracturas. *IV CAOT, 1963; DI: 927.*
76. Morestein (1902), quoted by Schwartz MA. *Bull Soc Nat Chir* 1921; 55:148.
77. Moss EH, Carty H: Scintigraphy in the diagnosis of occult fractures of the calcaneus. *Skeletal Radiol (Germany)* 1990; 19 (8): 575-577.
78. Muscolo DT et al: La artrodesis en las fracturas de calcaneo. *IV CAOT, 1963; III: 931.*
79. Omoto H, Sakurata K, Sugi M et al: A new method of manual reduction of intraarticular fracture of the calcaneus. *Clin Orthop* 1983; 177:104-111.
80. Ortiz EF et al: Pie. Fracturas de calcaneo. Síndromes osteopénicos. *Rev AAOT* 1992; 57 (3): 305.
81. Paitre F, Boppe M: Les fractures du calcaneum. *Rapport du 44º Congrès de Chirurgie.* Paris, 1935.
82. Paley D, Fischgrund J: Open reduction and circular external fixation of intraarticular calcaneal fractures. *Clin Orthop* 1993; 290:125-131.
83. Palmer L: The mechanism and treatment of fractures of the calcaneus, open reduction with the use of cancellous grafts. *J Bone Jt Surg* 1948; 30-A: 2-8.
84. Parmar HV, Triffitt PD, Gregg PJ: Intraarticular fractures of the calcaneum treated operatively or conservatively. A prospective study. *J Bone Jt Surg* 1993; 75-B (6): 932-937.
85. Perruelo N: Secuelas y proyecciones médico-legales de las fracturas del calcaneo. *IV CAOT, 1963; II: 313.*
86. Piulachs P: *Lecciones de patología quirúrgica. II: Fracturas y luxaciones de las extremidades (2a ed).* Toray, Barcelona, 1963.
87. Porcelli JE: Diagnóstico clínico y diagnóstico radiográfico de las fracturas del calcaneo. *IV CAOT, 1963; H: 260.*
88. Plate H: Tratamiento incruento de las fracturas del calcaneo. *IV CAOT, 1963; II: 287.*
89. Pozzo JL, Kirwan EO, Jackson AM: The long-term results of conservative management of severely displaced fractures of the calcaneus. *J Bone Jt Surg* 1984; 66 (3): 386-390.
90. Pridie KH: A new method of treatment for severe fractures of the os calcis; a preliminary report. *Surg Gynecol Obstet* 1946; 81: 671-676.
91. Richman et al: The plantar echymosis sign in fractures of the calcaneus. *Clin Orthop* 1986; 207:122-125.
92. Rigault P, Padovani JP, Kliszowski H: Les fractures du calcaneo chez l'enfant (a propós de 26 cas); *Annals Chirurg Infant* 1973; 14 (2): 115-134.
93. Roesen HM, Kanat IO: Anterior process fracture of the calcaneus. *J Foot Ankle Surg* 1993; 32 (4): 424-429.
94. Rubinstein S: *Código de tablas de incapacidades laborales (2a ed ampliada).* Ediciones Librería Jurídica, La Plata, 1990.
95. Satanowsky S: Calcanectomía. *Bol y Trab SAOT* 1940; 5:234.
96. Schantz K, Rasmussen F: Calcaneus fracture in the child. *Acta Orthop Scand* 1987; 58 (5): 507-509.
97. Schottstaedt ER: Symposium: Treatment of fractures of the calcaneus. *J Bone Jt Surg* 1963; 45-A: 863-864.
98. Schwarzenbach U, Huggler AH: The Essex-Lopresti classification of calcaneus fractures. *Z Unfallchir Versicherungsmed Berufskr (Switzerland)* 1985; 78 (2): 87-93.
99. Sidlow CJ, Frankel SL, Chioros PG: Essex-Lopresti type II joint depression calcaneal fracture from a fall of eighteen inches. *J Foot Surg* 1988; 27 (3): 206-210.
100. Silberman S, Varaona A: *Ortopedia y Traumatología (1a ed).* El Ateneo, Buenos Aires, 1995.
101. Stultz E, Folscheiller J, Kempf I: Traitement des fractures du calcaneo. *Rev Chir Orthop* 1960; 46 (3): 342-347.
102. Testut LI, Latarjet A: *Tratado de Anatomía Humana (9a ed).* Salvat Editores, Barcelona, 1958.
103. Utheza G, Colombier JA: Les fractures thalamiques recentes du calcaneo. *Technique opératoire. Encycl Méd Chir (Paris, France). Techniques chirurgicales, Orthopédie.* 44880. 11 -1988, 8p.
104. Von Stockum: Operative Behandlung der Calcaneus und Talus Fractur. *Z. Chir* 1912; 39:1438.
105. Wang EH, Simpson S, Bennet GC: Osteomyelitis of the calcaneo. *J Bone Jt Surg* 1992; 74-B (6): 906-909.
106. Watson-Jones R: *Fracturas y Traumatismos Articulares (2a ed español).* Imprenta Hispano-Americana, Barcelona, 1965.
107. Westhues H: Eine neue Behandlungsmethode der Calcaneus-frakturen: Zugleich ein Vorschlag zur Behandlung der Talus-frakturen. *Z Chir* 1935; 62:995-1002.